


Reumatología Clínica

www.reumatologiaclinica.org



Revisión

Terapia anti-TNF α en espondilitis anquilosante: control sintomático y modificación del daño estructural

José Luis Andreu*, Teresa Otón y Jesús Sanz

Servicio de Reumatología, Hospital Universitario Puerta de Hierro, Majadahonda, Madrid, España

INFORMACIÓN DEL ARTÍCULO

Historia del artículo:

Recibido el 4 de enero de 2009
Aceptado el 1 de marzo de 2009
On-line el xxx

Palabras clave:

Espondilitis anquilosante
Terapia anti-TNF α
Daño estructural

Keywords:

Ankylosing spondylitis
Anti-TNF α therapy
Structural damage

R E S U M E N

Los agentes anti-TNF α han representado un notable avance en el control sintomático de los pacientes con espondilitis anquilosante y respuesta inadecuada a AINE. Los antagonistas del TNF α son eficaces y seguros a largo plazo pero es necesario su uso continuado para un adecuado control sintomático. Tras el fracaso a uno de ellos, el uso de un segundo agente anti-TNF α parece ser eficaz y seguro. Aun no se ha demostrado un efecto beneficioso del tratamiento con antagonistas del TNF α sobre la evolución radiológica en la espondilitis anquilosante, a pesar de la desaparición rápida y mantenida de la inflamación ósea, evidenciada mediante RM. Parece necesario explorar nuevas dianas moleculares implicadas en el proceso de osificación.

© 2009 Elsevier España, S.L. Todos los derechos reservados.

Anti-TNF α therapy in ankylosing spondylitis: symptom control and structural damage modification

A B S T R A C T

Anti-TNF α agents represent an outstanding advance in the symptomatic control of patients with ankylosing spondylitis presenting an inadequate response to non-steroidal anti-inflammatory drugs. Anti-TNF α antagonists have demonstrated efficacy and safety in the long-term but continuous therapy is needed for an adequate control of symptoms. After the failure to a first anti-TNF α agent, the use of a second TNF α antagonist seems to be effective and safe. Despite the fast and continuous suppression of bone inflammation, demonstrated by magnetic resonance imaging, the beneficial effect of treatment with TNF α antagonists on the radiological evolution has not been demonstrated to date in ankylosing spondylitis. It seems that insights into new therapeutic molecular targets implicated in the process of ossification are needed.

© 2009 Elsevier España, S.L. All rights reserved.

La espondilitis anquilosante (EA) es una enfermedad autoinmune inflamatoria crónica, caracterizada desde un punto de vista clínico por la presencia de dolor de ritmo inflamatorio y rigidez en la columna vertebral. Estructuralmente, la EA presenta una acusada tendencia a anquilosar la columna vertebral. Ambos elementos, el dolor axial y la anquilosis de la columna, condicionan un importante deterioro de la capacidad funcional del paciente.

Control sintomático con el tratamiento anti-TNF en la espondilitis anquilosante

Hasta muy recientemente, el tratamiento de la EA se basaba en la utilización de antiinflamatorios no esteroideos (AINE) y terapia

física. A mediados de los años 90 del siglo xx, se objetivó la expresión de una citocina proinflamatoria, el TNF α , en las biopsias de articulaciones sacroilíacas de pacientes con EA¹. Es más, a finales de los 90 se evidenció que, en los pacientes con enfermedad de Crohn y EA asociada, el tratamiento con infliximab, un anticuerpo quimérico antagonista del TNF α con indicación para enfermedad de Crohn fistulizante, se producía una mejoría espectacular de la sintomatología dolorosa y de la rigidez axial. Estos datos fueron la base argumental para el desarrollo clínico de los agentes antagonistas del TNF α en la EA.

Todos los agentes antagonistas del TNF α comercializados en la actualidad para la indicación de EA con respuesta inadecuada a AINE han puesto de manifiesto en ensayos clínicos aleatorizados, doble-ciego, de 12-24 semanas de duración, una superioridad muy significativa frente a placebo, alcanzando una respuesta ASAS20 alrededor del 60% de los pacientes tratados con el antagonista del TNF α , en comparación con el 20% de los pacientes asignados

* Autor para correspondencia.

Correo electrónico: jlandreu@arrakis.es (J.L. Andreu).

a placebo²⁻⁴. Recientemente se ha publicado un ensayo clínico, con 24 semanas de seguimiento, comparando la eficacia y seguridad del golimumab, un anticuerpo monoclonal IgG₁ humanizado antagonista del TNF α , en pacientes con EA, alcanzándose también una respuesta ASAS20 en alrededor del 60% de los pacientes⁵. Es más, los agentes anti-TNF α no solo son capaces de mejorar índices combinados de actividad de la enfermedad sino que también han mostrado su capacidad de mejorar los resultados autocomunicados por los pacientes mediante diferentes cuestionarios que exploran la calidad de vida relacionada con la salud, como el SF-36 o el EuroQol-5D⁶.

En una enfermedad crónica como la EA es de la máxima importancia saber si los agentes terapéuticos mantienen su seguridad y eficacia a medio y largo plazo. En este sentido, varios estudios han confirmado que los antagonistas del TNF α mantienen su seguridad y eficacia durante años en los pacientes con EA. De hecho, más del 60% de los pacientes procedentes de los ensayos clínicos aleatorizados doble-ciego controlados con placebo mantienen una respuesta ASAS40 con infliximab, a lo largo de 5 años de seguimiento abierto⁷. Por otra parte, durante un periodo de seguimiento abierto de 192 semanas, alrededor del 60% de los pacientes tratados con etanercept mantenía una respuesta ASAS40⁸. En el caso del adalimumab, se han publicado los resultados del seguimiento abierto a 2 años de los pacientes procedentes del estudio ATLAS, un ensayo doble-ciego, aleatorizado y controlado con placebo, evidenciándose una respuesta ASAS40 en cerca del 60% de los pacientes a las 104 semanas de seguimiento⁹. Es más, recientemente se ha comunicado que la mayoría de los pacientes con EA continúan respondiendo a la terapia adecuadamente tras siete años de tratamiento con infliximab, alcanzando el 83% de los pacientes una respuesta ASAS20, sin problemas de seguridad o pérdida de eficacia¹⁰.

La eficacia y seguridad a largo plazo de los antagonistas del TNF α en la EA también queda patente por los datos del registro de agentes biológicos BIOBADASER¹¹. La experiencia en la práctica clínica habitual pone de manifiesto que la retención al tratamiento con antagonistas del TNF α se acerca al 75% a los 4 años, una cifra claramente superior al 60% que presentan los pacientes con artritis reumatoide (AR), confirmando la impresión clínica de que la respuesta a los agentes anti-TNF es superior en la EA que en la AR¹¹, así como de que es más infrecuente la aparición de efectos adversos que obliguen a la suspensión del tratamiento.

Una pregunta clínicamente muy relevante en los pacientes con EA en los que la enfermedad está controlada durante largos periodos de tiempo es si se puede interrumpir la terapia con antagonistas del TNF α . Dos trabajos han intentado responder a esta pregunta. En el primero de ellos, Baraliakos et al¹² evaluaron 42 pacientes con EA controlados con infliximab durante al menos 3 años. Tras suspender el infliximab, se recogió la respuesta clínica y el tiempo transcurrido hasta la siguiente recaída, considerando como tal un BASDAI igual o superior a 4. El tiempo medio hasta la recaída fue de 17,5 semanas. De hecho, tan solo 12 semanas después de la interrupción del infliximab, una cuarta parte de los pacientes ya había recaído, el 90% lo había hecho a las 36 semanas y, al año de seguimiento, había recaído el 97% de los individuos. Los autores investigaron si alguna característica clínica en el momento de la suspensión condicionaba una recaída más precoz. Se objetivó una tendencia a recaer más pronto en los pacientes que no estaban en remisión ($p=0,059$). Tanto un BASDAI superior a 3 ($p=0,039$), como una proteína C reactiva >6 mg/l ($p=0,009$) se asociaban significativamente a una recaída más temprana. Afortunadamente, todos los pacientes volvieron a responder satisfactoriamente a la reintroducción del infliximab¹³. La respuesta a la interrupción de etanercept en pacientes controlados satisfactoriamente es muy parecida. Brandt et al¹⁴ realizaron un estudio observacional, con un seguimiento de 54 semanas, en 26 pacientes con EA procedentes de un ensayo clínico aleatorizado. Suspendieron el etanercept y determinaron el tiempo transcurrido

hasta la recaída, considerando como tal un BASDAI superior a 4. Ellos también observaron que a las 36 semanas habían recaído todos los pacientes pero que, afortunadamente, la reintroducción de etanercept se acompañaba de una rápida respuesta en todos los individuos.

Asimismo se ha investigado si es posible el control sintomático de los pacientes con terapia antagonista del TNF α a demanda de la reaparición de los síntomas axiales. Breban et al¹⁵ realizaron un ensayo clínico aleatorizado, con seguimiento de un año, en pacientes con EA activa, considerando como tal un BASDAI igual o superior a 3 y al menos uno de las siguientes tres condiciones: una proteína C reactiva elevada, una RM de sacroilíacas con señal de actividad o señal Doppler positiva en las entesis. Asignaron al azar 124 pacientes a recibir 5 mg/kg de infliximab cada 6 semanas y los compararon con 123 pacientes asignados a recibir infliximab (en monoterapia o asociado a metotrexato) solo tras reaparición de los síntomas. El criterio de valoración primario fue la proporción de pacientes que alcanzaron una respuesta ASAS20 al año. Un porcentaje significativamente mayor de pacientes tratados con infliximab usando una pauta fija de administración alcanzó una respuesta ASAS20, un 75 vs. 46% del grupo tratado con infliximab a demanda más metotrexato o un 40% en el grupo tratado con infliximab sin metotrexato.

Algunos pacientes con EA no responden adecuadamente al primer agente anti-TNF α o desarrollan efectos secundarios que obligan a su suspensión. Podría parecer a priori que en estos pacientes intentar un segundo agente dirigido a la misma diana terapéutica no tendría sentido pero, por otra parte, está bien documentado que en la AR no es infrecuente una respuesta adecuada a un segundo antagonista del TNF α tras la retirada del primero. Los datos disponibles sobre el cambio entre agentes anti-TNF α en pacientes con EA aún son escasos. Conti et al¹⁶ describieron una serie de 6 pacientes con EA en los que se realizó el cambio de infliximab a etanercept por ineficacia o efectos adversos del primer agente. Observaron que cerca del 80% de los pacientes respondieron favorablemente a etanercept, alcanzando una reducción de al menos un 50% en el BASDAI. En el mismo sentido, Delaunay et al han publicado otra pequeña serie¹⁷ de 7 pacientes con EA y 6 pacientes con espondiloartropatía indiferenciada en los que hubo que suspender infliximab por respuesta inadecuada (9 pacientes) o aparición de efectos adversos (4 pacientes). Los pacientes fueron tratados con a etanercept y tras 10 meses de seguimiento observaron que 9 de los 13 pacientes tuvieron una respuesta adecuada a etanercept, con un BASDAI inferior a 4 y sin toxicidad relevante. Por último Coates et al, utilizando un registro de 113 pacientes con EA tratados con agentes anti-TNF en la unidad de Reumatología del profesor Emery en Leeds, entre 1999 y 2006, identificaron solo 9 pacientes que suspendieron su primer agente anti-TNF por toxicidad y 15 por ineficacia. De estos 24 pacientes, 15 recibieron un segundo agente anti-TNF y, una vez más, se observó una excelente respuesta, ya que 14 de los 15 pacientes (un 93%) respondieron adecuadamente al tratamiento con el segundo antagonista del TNF α , alcanzando un BASDAI inferior a 4¹⁸.

Los agentes anti-TNF α también pueden ser de utilidad en las fases prerradiológicas de la EA, como se demostró en un interesante ensayo controlado, aleatorizado, en pacientes con dolor lumbar inflamatorio, HLA-B27 positivos y hallazgos inflamatorios en el estudio mediante RM de las articulaciones sacroilíacas¹⁹. Estos pacientes, con diagnóstico clínico de EA pero que no cumplían los criterios de clasificación de Nueva York al no presentar sacroilitis radiológica, fueron aleatorizados a recibir infliximab o placebo, con un seguimiento de 12 semanas. El 55% de los pacientes tratados con infliximab alcanzaron una respuesta ASAS70, frente al 12% del grupo que recibió placebo ($p=0,009$). Por otra parte, parece que el tratamiento con agentes anti-TNF α en estas etapas prerradiológicas de la EA no es capaz de abortar de forma definitiva el proceso patogénico, ya que cuando se interrumpe el agente anti-TNF α

reaparecen los síntomas en la mayoría de los pacientes²⁰. Afortunadamente, el tratamiento con adalimumab en estos pacientes vuelve a ser eficaz al reintroducirlo tras la reaparición de los síntomas²⁰.

En definitiva estos últimos años nos han enseñado cómo la utilización de antagonistas del TNF α en pacientes con EA y respuesta inadecuada a dosis plenas de AINE proporciona un excelente control sintomático de la enfermedad, mejora la calidad de vida de nuestros pacientes y mejora los índices funcionales de la enfermedad, manteniendo su efecto terapéutico a lo largo de los años, con un perfil de seguridad excelente.

Modificación del daño estructural con el tratamiento anti-TNF en la espondilitis anquilosante

Al igual que en la AR, sería de esperar que un control de la actividad inflamatoria de la enfermedad mantenido en el tiempo se tradujera en una modificación de la progresión radiológica de la EA, evitando su tendencia natural a la formación de sindesmofitos y a la anquilosis. La detención de la progresión estructural es de la máxima importancia, ya que la capacidad funcional de los pacientes parece estar en relación directa, no solo con la actividad inflamatoria presente, sino también, y de forma independiente, con el daño estructural radiológico acumulado. Landewé et al han publicado recientemente en versión electrónica un estudio en el que se demuestra que la función física en la EA está determinada independientemente tanto por la actividad de la enfermedad como por la lesión radiológica la columna vertebral²¹. Los investigadores utilizaron los datos basales y tras 2 años de seguimiento de la cohorte OASIS, formada por pacientes con EA seguidos prospectivamente y sin tratamiento con agentes biológicos. En estos pacientes se evaluó la función física como variable dependiente mediante el índice funcional de Dougados y el BASFI, mientras que la actividad inflamatoria se determinó mediante el BASDAI (actividad inflamatoria clínica autopercebida), la velocidad de sedimentación globular y los niveles de proteína C reactiva. El daño estructural se determinó mediante el *Stoke Ankylosing Spondylitis Spine Score* modificado (SASSSm). En el análisis multivariante, se objetivó la dependencia de la variable BASFI tanto con el BASDAI ($p < 0,001$) como con el SASSSm ($p < 0,001$). El índice funcional de Dougados también se asociaba independientemente al BASDAI ($p < 0,001$) y al SASSSm ($p < 0,001$). Aunque se evidenció una tendencia a la asociación entre el índice funcional de Dougados y la velocidad de sedimentación globular, la asociación no alcanzó significación estadística ($p = 0,065$).

La RM es una técnica de imagen extraordinariamente informativa en la EA. Permite identificar lesiones inflamatorias agudas en los cuerpos vertebrales (lesión de Romanus, lesión de Anderson) y en las articulaciones interapofisarias, tanto en las secuencias STIR como en las T1 posgadolinio²². Asimismo, la RM sirve para identificar lesiones crónicas de sustitución grasa en las secuencias T1 sin gadolinio. En cambio, la RM no es una técnica óptima para la identificación de sindesmofitos, ya que el hueso compacto no se visualiza adecuadamente con ninguna secuencia de la RM. Durante los ensayos centrales de desarrollo de los antagonistas del TNF α en EA, se realizaron RM de columna vertebral antes y después del tratamiento, objetivándose una clara reducción del edema inflamatorio tras el tratamiento, tanto a nivel individual como en la valoración agrupada de los índices de actividad en RM²³. Baraliakos et al²⁴ evaluaron mediante RM de columna a pacientes con EA antes y después del tratamiento con etanercept. Se incluyeron 40 pacientes, aleatorizados a recibir etanercept o placebo. Se realizó RM de columna torácica inferior y columna lumbar antes del tratamiento y a las 12, 24 y 48 semanas de tratamiento con etanercept o placebo. Tras 24 semanas de estudio controlado, se permitió el paso a etanercept de los pacientes originariamente asignados al grupo placebo. El

tratamiento con etanercept fue capaz de reducir drásticamente las señales de inflamación activa presentes en las RM basales. A nivel de grupo, los pacientes tratados con etanercept presentaron a las 12 semanas una reducción del 53% en la puntuación de edema óseo, frente a un aumento del 12% en el grupo placebo. A las 24 semanas, el grupo etanercept había reducido la señal de inflamación en un 72 vs. 4% del grupo placebo. A la semana 48, el grupo inicialmente asignado a placebo y que comenzó a recibir etanercept en la semana 24, presentó una reducción de la señal inflamatoria de un 40%.

Es más, se ha demostrado que el tratamiento con infliximab es capaz de reducir la inflamación de los cuerpos vertebrales, evaluada mediante RM, durante 2 años de tratamiento. Sieper et al²⁵ estudiaron 20 pacientes con EA, 11 tratados con placebo y 9 tratados con infliximab. A las 12 semanas de seguimiento, los pacientes del grupo placebo pasaron a recibir infliximab. En todos los pacientes se realizó una RM basal, a los 3 meses y a los 2 años. Mientras que el tratamiento con placebo era incapaz de eliminar las señales de inflamación tanto en las secuencias STIR como en las secuencias T1 post-gadolinio, el tratamiento con infliximab reducía eficazmente la señal de edema óseo. A nivel de grupo, los pacientes tratados con infliximab presentaron a las 12 semanas una reducción del 48% en los índices de actividad inflamatoria en RM frente a solo un 9% en el grupo que recibió placebo. Las secuencias STIR a los 2 años pusieron de manifiesto una reducción del 70% en los pacientes tratados con infliximab.

Atendiendo al paradigma actual de la fisiopatogenia de la EA, la inflamación del hueso subcondral es seguida por procesos reparativos con fibrosis y a la aparición de células de estirpe osteoblástica que producen la aposición ósea y la formación de los sindesmofitos, la lesión estructural típica de la EA. Por tanto, cabría esperar que, en las lesiones de inflamación aguda objetivadas en las secuencias STIR y T1 post-gadolinio en la RM, aparecieran en el futuro sindesmofitos radiológicamente evidentes. Baraliakos et al²⁶ estudiaron mediante RM y radiografías simples a 39 pacientes con EA tratados con agentes anti-TNF α , intentando relacionar el edema en la RM basal con la aparición de sindesmofitos en la radiología realizada 2 años después. Analizaron en total 922 márgenes vertebrales en columna cervical y lumbar. En las radiografías basales existían cambios estructurales en el 71% de los pacientes y en el 16% de los márgenes analizados. A los 2 años, se habían formado 26 nuevos sindesmofitos, en un 2,9% de todos los márgenes analizados. El 62% de estos sindesmofitos nuevos se localizaron en puntos en los que existía inflamación en la RM basal. De hecho, tanto en las secuencias STIR como en las T1 posgadolinio, la presencia de edema en la RM basal se asociaba significativamente al desarrollo de sindesmofitos en la radiografía realizada tras 2 años y cerca del 6% de los márgenes vertebrales con edema en las secuencias STIR desarrollaban sindesmofitos frente a solo el 2% de los márgenes sin edema en la RM basal, una diferencia estadísticamente significativa ($p = 0,006$).

Tres trabajos han investigado la evolución radiológica del daño estructural en pacientes con EA tratados con agentes anti-TNF α (tabla 1). En el primero, Baraliakos et al²⁷ estudiaron a 33 pacientes con EA tratados con infliximab durante 3 años, realizando radiografías basales, a los 2 y a los 4 años. A pesar del excelente control sintomático con infliximab, se evidenció progresión radiológica en el 30% de los pacientes. Aquellos individuos que ya tenían lesiones estructurales en las radiografías basales fueron los que presentaron una mayor progresión radiológica. Seguidamente, se compararon estos pacientes con los de la cohorte OASIS, no tratados con antagonistas del TNF α , observándose un aumento medio de 4,4 unidades del SASSSm en la cohorte OASIS frente a solo 1,6 unidades en la cohorte trataba con infliximab, lo que sugería un relativo freno de la progresión radiológica. En cambio, van der Heijde et al²⁸ no pudieron demostrar diferencias con respecto a la cohorte OASIS en los 279 pacientes procedentes del estudio ASSERT tratados con infliximab durante 72 o 96 semanas. El tercer estudio valoró a los

Tabla 1
Estudios descriptivos sobre la seguridad y eficacia del cambio entre agentes anti-TNF α en espondilitis anquilosante

Autores	Número de pacientes	Primer agente anti-TNF α	Causa de suspensión de primer anti-TNF α	Segundo agente anti-TNF α	Eficacia	Seguridad
Conti et al ¹⁴	6	Infliximab	Ausencia de eficacia: 3 casos Reacciones a la infusión: 3 casos	Etanercept	Respuesta adecuada (BASDAI <4) en 5 de 6 casos	Ausencia de acontecimientos adversos
Delaunay et al ¹⁵	7	Infliximab	Ausencia de eficacia: 6 casos Reacciones a la infusión: 1 caso	Etanercept	Respuesta adecuada (BASDAI <4) en 3 de 7 casos	Ausencia de acontecimientos adversos
Coates et al ¹⁶	15	Infliximab	Ineficacia primaria: 7 casos Ineficacia secundaria: 2 casos Efectos adversos: 2 casos Preferencia por autoinyectable: 4 casos	Etanercept: 6 casos Adalimumab: 1 caso No especificado: 8 casos	Respuesta adecuada (Reducción del BASDAI >50%) en 14 de 15 casos	Reacción alérgica a adalimumab: 1 caso

pacientes participantes en un ensayo clínico central de desarrollo de etanercept en EA²⁹. Se compararon 257 pacientes tratados con etanercept durante 96 o 72 semana frente a los individuos de la cohorte OASIS y, de nuevo, no se pudo evidenciar diferencias estadísticamente significativas en la evolución radiológica de los 2 grupos de pacientes.

La explicación a esta disparidad entre el control mantenido de la actividad inflamatoria y la ausencia de modificación de la evolución de la lesión estructural podría deberse a que en la EA, tras la inflamación del hueso subcondral, típicamente fluctuante, se produce una destrucción ósea erosiva en la que se asientan fenómenos de reparación con tejido fibroso y fibroblastos, seguido de la aparición de osteoblastos y una neosteogénesis que da lugar a los sindesmofitos. La citocina proinflamatoria TNF α produce resorción ósea mediante la inducción de la expresión de Dickkopf-1, que conduce a la supresión de la vía de señalización Wnt, esencial para comunicar señalización de osteoblastogénesis y neosteogénesis³⁰, y a un aumento de la expresión del ligando del receptor del activador nuclear factor-B, que es un potente estimulador de la resorción ósea al unirse al RANK sobre la superficie del osteoclasto. Cuando se inhibe Dickkopf-1, la señalización Wnt induce la formación de nuevo hueso y la expresión de osteoprotegerina, que bloquea la resorción ósea mediada por el ligando del receptor del activador nuclear factor-B. Por tanto, la inflamación debe desaparecer antes de que se inicie la aposición de nuevo hueso. Por ello, lo esperable es que los agentes anti-TNF α no solo no inhiban la formación de nuevo hueso, sino que la estimulen, al inhibir el efecto resortivo mediado por el TNF α . De hecho, esta acción se ha demostrado en un modelo murino de anquilosis³¹. En la figura 1 se representa un resumen de los fenómenos patogénicos que probablemente intervienen en la EA. En una primera fase, se produce la inflamación del hueso subcondral con una intensa infiltración por parte de linfocitos T CD3⁺ CD8⁺, osteoclastos, y neoangiogénesis. En esta primera fase, la dianas terapéuticas serían el TNF α , la interleucina-6, los linfocitos T, los macrófagos y osteoclastos CD68⁺ y los factores humorales implicados en la angiogénesis, como el factor de crecimiento de endotelio vascular. En una segunda fase tendrían lugar los fenómenos reparativos, con aparición de fibroblastos y fibrosis; en esta fase, la diana molecular fundamental sería el *transforming grow factor* - β . En una tercera fase, se produciría la aposición ósea con la aparición de osteoblastos en el foco reparativo. En esta última fase la dianas biológicas serían las proteínas de la matriz ósea y la vía proosteoblastogénica Wnt.

Además de estas dianas biológicas, conviene recordar que la utilización de AINE de forma continua frente a su uso a demanda de la sintomatología ha demostrado en un ensayo clínico aleatorizado

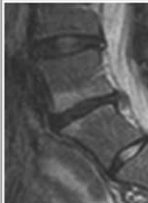
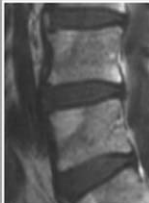

	Inflamación	Fibrosis	Osteogénesis
Características de la imagen			
Hallazgos histológicos	Infiltrado inflamatorio mononuclear Macrófagos CD68+ Osteoclastos CD 68+ Angiogénesis	Fibroblastos Tejido fibroso de reparación Angiogénesis	Osteoblastos Aposición ósea
Potenciales dianas terapéuticas	TNF α IL-6 Moléculas de coestimulación	TGF β	PMO Vía Wnt

Figura 1. Correlación entre los hallazgos de imagen, características anatomopatológicas y potenciales dianas terapéuticas en las distintas fases evolutivas de la lesión primordial en la EA. En una primera fase inflamatoria, caracterizada por lesiones brillantes en las secuencias STIR y T1 posgadolinio, se produce un intenso infiltrado del hueso subcondral por linfocitos T CD3⁺ CD8⁺, osteoclastos, y neoangiogénesis. En esta primera fase, la dianas terapéuticas serían el TNF α , la interleucina-6, los linfocitos T, los macrófagos y osteoclastos CD68⁺ y los factores humorales implicados en la angiogénesis, como el factor de crecimiento de endotelio vascular. En una segunda fase de fibrosis, caracterizada en las secuencias T1 como áreas grises, se produce fibrosis reparativa, con presencia de fibroblastos; en esta fase, la diana molecular fundamental sería el *transforming grow factor*- α . En una tercera fase, se produciría la aposición ósea con aparición de osteoblastos en el foco reparativo. En esta última fase la dianas biológicas serían las proteínas de la matriz ósea y la vía proosteoblastogénica Wnt.

la reducción del daño radiológico valorado mediante el SASSSm a los 2 años³². Se desconoce el mecanismo por el que los AINE podrían retrasar la anquilosis en la EA pero parece poco probable que se deba a un mejor control de la fase inflamatoria en comparación con los agentes anti-TNF α . Por otra parte, es conocido que la ciclooxigenasa-2 desempeña un papel relevante en la formación ósea, ya que los ratones *knock-out* para COX-2 muestran una reducción de la formación del callo óseo tras fractura³³. Además, es bien conocida la propiedad de los AINE de reducir el riesgo de formación de hueso heterotópico hasta un 65%, tras artroplastia de cadera^{34,35}. Quizás, como en *La carta robada* de Edgar Allan Poe, la solución al enigma se encuentra a la vista de todos, pero, por obvia, pasa desapercibida y, en este sentido, sería muy interesante realizar un ensayo clínico aleatorizado doble-cego en el que se combinara la utilización de un agente antagonista del TNF α con un AINE utilizado de forma continua, controlado con placebo.

Conclusiones

Los agentes anti-TNF α han revolucionado el tratamiento farmacológico de los pacientes con EA. Son agentes eficaces y seguros a medio y largo plazo pero es necesario su uso continuado para un adecuado control sintomático, apareciendo de nuevo la clínica dolorosa y la rigidez tras su suspensión. Aunque los datos disponibles son escasos, éstos sugieren que tras el fracaso a un agente anti-TNF α , el tratamiento con un segundo agente anti-TNF α es eficaz y seguro.

A pesar del excelente control sintomático mantenido, aún no se ha demostrado un efecto beneficioso del tratamiento con antagonistas del TNF α sobre la evolución radiológica en la EA, a pesar de la desaparición rápida y mantenida de la inflamación ósea, evidenciada mediante RM. Probablemente, el uso de agentes anti-TNF α en etapas más tempranas de la EA permita controlar no sólo la inflamación sino la formación de sindesmofitos. Quizás el estudio de nuevas dianas moleculares implicadas en las fases patogénicas de aposición de tejido fibroso y óseo en la EA abra nuevas vías terapéuticas, aunque medidas tan sencillas como el uso de un AINE de forma continuada durante la fase reparativa podría significar la detención de la osteogénesis que conduce al desarrollo de los sindesmofitos.

Conflicto de intereses

Los autores declaran no tener ningún conflicto de intereses.

Bibliografía

- Braun J, Bollow M, Neure L, Seipelt E, Seyrekbasan F, Herbst H, et al. Use of immunohistologic and in situ hybridization techniques in the examination of the sacroiliac joints from patients with ankylosing spondylitis. *Arthritis Rheum.* 1995;38:499-505.
- Van der Heijde D, Dijkmans B, Geusens P, Sieper J, DeWoody K, Williamson P, et al. Efficacy and safety of Infliximab in patients with Ankylosing Spondylitis. *Arthritis Rheum.* 2005;52:582-91.
- Calin A, Dijkmans BAC, Emery P, Hakala M, Kalden J, Leirisalo-Repo M, et al. Outcomes of a multicentre randomised clinical trial of etanercept to treat ankylosing spondylitis. *Ann Rheum Dis.* 2004;63:1594-600.
- Van der Heijde D, Kivitz A, Schiff MH, Sieper J, Dijkmans BAC, Braun J, et al. Efficacy and safety of Adalimumab in patients with Ankylosing Spondylitis. *Arthritis Rheum.* 2006;54:2136-46.
- Inman R, Davis Jr JC, Van der Heijde D, Diezman L, Sieper J, Kim S, et al. Efficacy and safety of Golimumab in patients with Ankylosing Spondylitis. *Arthritis Rheum.* 2008;58:3402-12.
- Braun J, McHugh N, Singh A, Wajdula JS, Sato R. Improvement in patient-reported outcomes for patients with ankylosing spondylitis treated with etanercept 50 mg once-weekly and 25 mg twice-weekly. *Rheumatology (Oxford).* 2007;46:999-1004.
- Braun J, Baraliakos X, Listing J, Fritz C, Alten R, Burmester G, et al. Persistent clinical efficacy and safety of anti-tumour necrosis factor α therapy with infliximab in patients with ankylosing spondylitis over 5 years: evidence for different types of response. *Ann Rheum Dis.* 2008;67:340-5.
- Davis Jr C, van der Heijde D, Braun J, Dougados M, Clegg DO, Kivitz AJ, et al. Efficacy and safety of up to 192 weeks of etanercept therapy in patients with ankylosing spondylitis. *Ann Rheum Dis.* 2008;67:346-52.
- Van der Heijde D, Schiff MH, Sieper J, Kivitz A, Wong RL, Kupper H, et al. Adalimumab effectiveness for the treatment of ankylosing spondylitis is maintained for up to 2 years: long-term results from the ATLAS trial. *Ann Rheum Dis.* publicado on-line 13 agosto 2008.
- Baraliakos X, Listing J, Fritz C, Alten R, Burmester G, Krause A, et al. Persistent clinical efficacy and safety of infliximab in patients with ankylosing spondylitis over 7 years. Evidence for different response to anti-TNF α therapy. *Ann Rheum Dis.* 2008;67 Suppl II:375.
- Carmona L, Gomez-Reino JJ, BIOBADASER Group. Survival of TNF antagonists in spondylarthritis is better than in rheumatoid arthritis. Data from the Spanish registry BIOBADASER. *Arthritis Rheum.* 2006;8:R72.
- Baraliakos X, Listing J, Brandt J, Rudwaleit M, Sieper J, Braun J. Clinical response to discontinuation of anti-TNF therapy in patients with ankylosing spondylitis after 3 years of continuous treatment with infliximab. *Arthritis Research & Therapy.* 2005;7:439-44.
- Baraliakos X, Listing J, Rudwaleit M, Brandt J, Alten R, Burmester G, et al. Safety and efficacy of readministration of Infliximab after longterm continuous therapy and withdrawal in patients with Ankylosing Spondylitis. *J Rheumatology.* 2007;34:510-5.
- Brandt J, Listing J, Haibel H, Sörensen H, Schwebig A, Rudwaleit M, et al. Long-term efficacy and safety of etanercept after readministration in patients with active Ankylosing Spondylitis. *Rheumatology.* 2005;44:342-8.
- Breban M, Ravaud P, Claudepierre P, Baron G, Henry Y-D, Hudry C, et al. Maintenance of Infliximab treatment in Ankylosing Spondylitis. *Arthritis Rheum.* 2008;58:88-97.
- Conti F, Ceccarelli F, Marocchi E, Magrini L, Spinelli FR, Spadaro A, et al. Switching tumour necrosis factor α antagonists in patients with ankylosing spondylitis and psoriatic arthritis: an observational study over a 5-year period. *Ann Rheum Dis.* 2007;66:1393-7.
- Delaunay C, Farrenq V, Marini-Portugal A, Cohen JD, Chevalier X, Claudepierre P, et al. Infliximab to Etanercept switch in patients with Spondyloarthropathies and Psoriatic Arthritis: Preliminary Data. *J Rheumatology.* 2005;32:2183-5.
- Coates LC, Cawkwell LS, Ng NWF, Bennett AN, Bryer DJ, Fraser AD, et al. Real life experience confirms sustained response to long-term biologics and switching in ankylosing spondylitis. *Rheumatology.* 2008;47:897-900.
- Barkham N, Keen HI, Coates LC, O'Connor P, Hensor EMA, Fraser AD, et al. A randomized controlled trial of infliximab shows clinical and MRI efficacy in HLA B27 positive very early ankylosing spondylitis. *Ann Rheum Dis.* 2008;67 Suppl II:382.
- Amtenbrink AL, Haibel H, Rudwaleit M, Listing J, Heldmann F, Wong R, et al. Efficacy of adalimumab in the treatment of patients with axial spondylarthritis (SPA) and no radiographic sacroiliitis: continuous adalimumab therapy is necessary to prevent relapses after treatment withdrawal. *Ann Rheum Dis.* 2008;67 Suppl II:373.
- Landewé R, Dougados M, Mielants H, Van der Tempel H, Van der Heijde D. Physical function in ankylosing spondylitis is independently determined by both disease activity and radiographic damage of the spine. *Ann Rheum Dis.* publicado on-line el 15 de Julio de 2008.
- Baraliakos X, Davis J, Tsuji W, Braun J. Magnetic resonance imaging examinations of the spine in patients with Ankylosing Spondylitis before and after therapy with the Tumor Necrosis Factor α Receptor Fusion Protein Etanercept. *Arthritis Rheum.* 2005;52:1216-23.
- Maksymowych WP, Inman RD, Salonen D, Dhillon SS, Williams M, Stone M, et al. Spondyloarthritis research Consortium of Canada magnetic resonance imaging index for assessment of sacroiliac joint inflammation in ankylosing spondylitis. *Arthritis Rheum.* 2005;53:703-9.
- Baraliakos X, Davis J, Tsuji W, Braun J. Magnetic resonance imaging examinations of the spine in patients with ankylosing spondylitis before and after therapy with the tumor necrosis factor alpha receptor fusion protein etanercept. *Arthritis Rheum.* 2005;52:1216-23.
- Sieper J, Baraliakos X, Listing J, Brandt J, Haibel H, Rudwaleit M, et al. Persistent reduction of spinal inflammation as assessed by magnetic resonance imaging in patients with ankylosing spondylitis after 2 yrs of treatment with the anti-tumour necrosis factor agent infliximab. *Rheumatology.* 2005;44:1525-30.
- Baraliakos X, Listing J, Rudwaleit M, Sieper J, Braun J. The relationship between inflammation and new bone formation in patients with ankylosing spondylitis. *Arthritis Res Ther.* 2008;10:R104.
- Baraliakos X, Listing J, Rudwaleit M, Haibel H, Brandt J, Sieper J, et al. Progression of radiographic damage in patients with ankylosing spondylitis: defining the central role of syndesmophytes. *Ann Rheum Dis.* 2007;66:910-5.
- Van der Heijde D, Landewé R, Baraliakos X, Houben H, Van Tubergen A, Williamson P, et al. Radiographic findings following two years of Infliximab therapy in patients with Ankylosing Spondylitis. *Arthritis Rheum.* 2008;58:3063-70.
- Van der Heijde D, Landewé R, Einstein S, Ory P, Vosse D, Ni L, et al. Radiographic progression of Ankylosing Spondylitis after up to two years of treatment with Etanercept. *Arthritis Rheum.* 2008;58:1324-31.
- Diarra D, Stolina M, Polzer K, Zwerina J, Ominsky MS, Dwyer D, et al. Dickkopf-1 is a master regulator of joint remodeling. *Nat Med.* 2007;13:156-63.
- Lories RJ, Derese I, de Bari C, Luyten FP. Evidence for uncoupling of inflammation and joint remodeling in a mouse model of spondylarthritis. *Arthritis Rheum.* 2007;56:489-97.
- Wanders A, van der Heijde D, Landewé R, Béhier JM, Calin A, Olivieri I, et al. Nonsteroidal antiinflammatory drugs reduce radiographic progression in patients with Ankylosing Spondylitis. *Arthritis Rheum.* 2005;52:1756-65.
- Zhang X, Schwarz EM, Young DA, Puzas JE, Rosier RN, O'keefe RJ. Cyclooxygenase-2 regulates mesenchymal cell differentiation into the osteoblast lineage and is critically involved in bone repair. *J Clin Invest.* 2002;109:1405-15.
- Ijiri K, Matsunaga S, Fukuda T, Shimizu T. Indomethacin inhibition of ossification induced by direct current stimulation. *J Orthop Res.* 1995;13:123-31.
- Neal B, Rodgers A, Dunn L, Fransen M. Non-steroidal anti-inflammatory drugs for preventing heterotopic bone formation after hip arthroplasty. *Cochrane Database Syst Rev.* 2000;3:CD001160.