



Reumatología Clínica en Imágenes

## Gota tofácea crónica

### Chronic tophaceous gout

María José Pérez Galán<sup>a,\*</sup>, María Carmen Ramírez Barberena<sup>a</sup> y María Dolores Manjón García<sup>b</sup>

<sup>a</sup> Servicio de Reumatología, Complejo Hospitalario de Jaén, Jaén, España

<sup>b</sup> Servicio de Medicina Interna, Complejo Hospitalario de Jaén, Jaén, España

#### Caso clínico

Varón de 43 años de edad bebedor de 2 litros de cerveza diarios desde hace 21 años. Hace 15 años comienza con crisis de dolor e inflamación monoarticular en miembros inferiores. En un principio presentaba 2-3 episodios anuales de monoartritis que mejoraban con antiinflamatorios no esteroideos. El paciente no realizaba correctamente el tratamiento farmacológico, ni las medidas higiénico dietéticas pautadas por su médico de atención primaria, por lo que las crisis de monoartritis eran cada vez más frecuentes, extendiéndose la afectación a articulaciones de miembros superiores y evolucionando el cuadro hacia oligoartritis y finalmente a poliartritis.

En la actualidad, consulta por empeoramiento de artralgias inflamatorias en manos y pies, junto con deformidad, que dificulta sus actividades de la vida diaria. En la exploración física destaca la presencia de tofos a nivel de codos, pies y manos, algunos de ellos complicados con fístulas al exterior (fig. 1A y B), en donde se objetiva la presencia de cristales de urato monosódico. La analítica realizada detecta uricemia de 8,3, siendo el resto de la bioquímica básica normal. El hemograma, reactantes de fase aguda, factor reumatoide y Ac anticitrulina fueron normales o negativos. En las radiografías óseas de manos y pies se observa aumento de partes blandas, junto con presencia de importantes erosiones óseas con márgenes escleróticos, resaltando una pequeña línea delgada calcificada<sup>1</sup> (fig. 2A y B, característica de la artropatía gotosa.

#### Diagnóstico

Gota tofácea crónica.

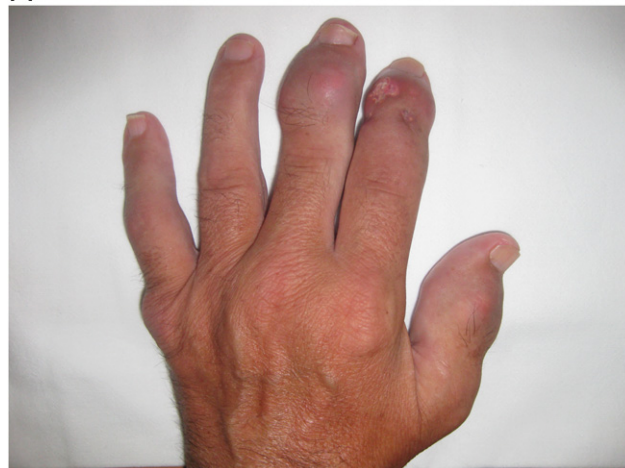#### Evolución

Tras dejar de tomar alcohol (cerveza), e iniciar tratamiento con colchicina, analgésicos y alopurinol<sup>2</sup>, el paciente mejora su sintomatología.

\* Autor para correspondencia.

Correo electrónico: mjpg77@hotmail.com (M.J. Pérez Galán).

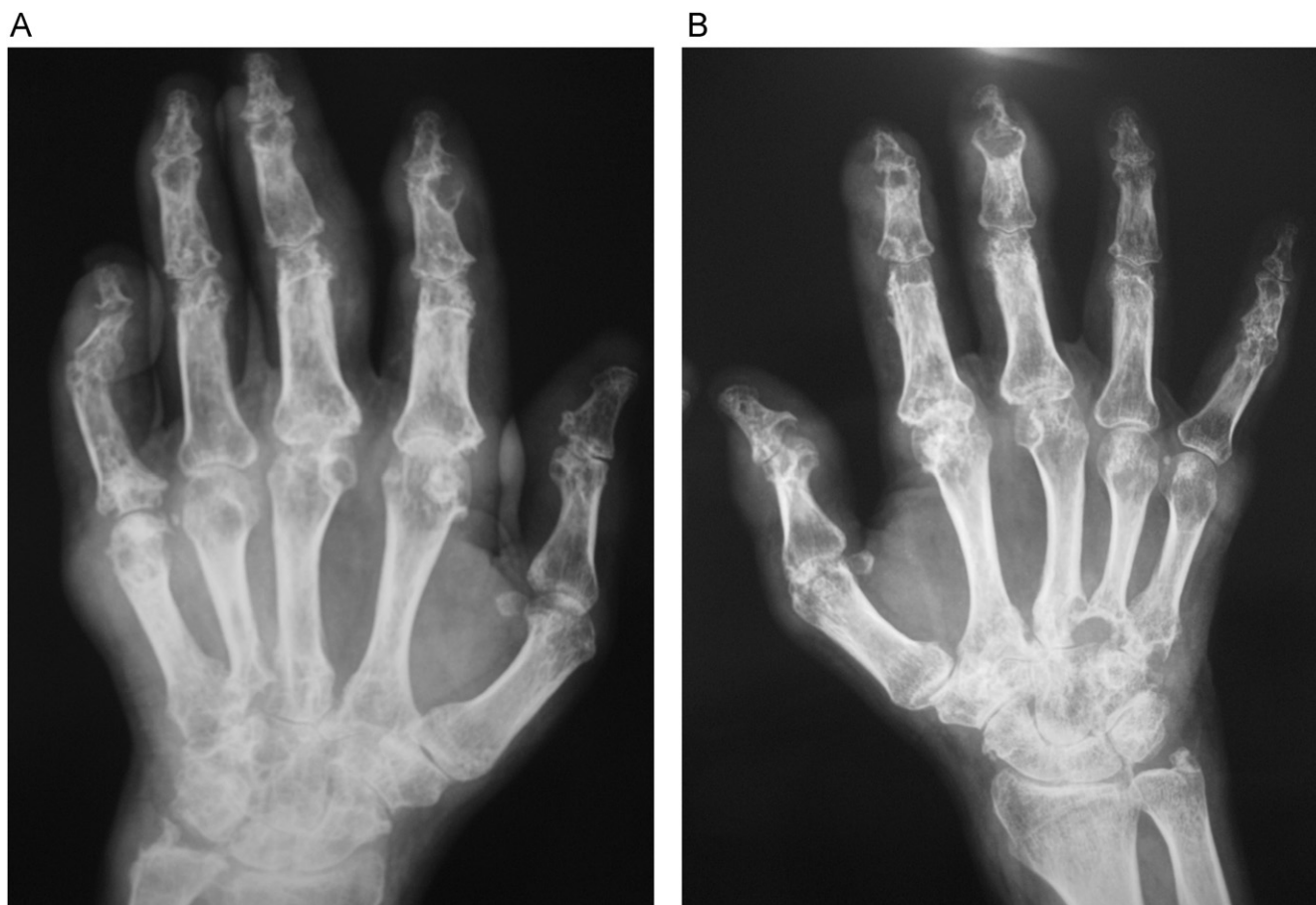
A



B

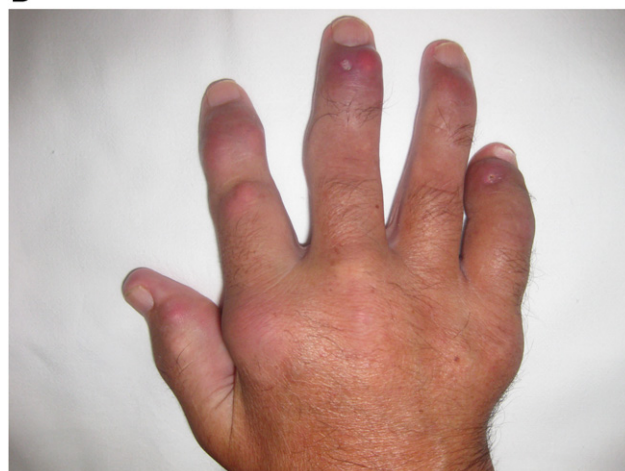

Figura 1. Tumefacción articular y tofos en mano izquierda (A) y derecha (B).



**Figura 2.** Rx con aumento de partes blandas y erosiones de mano derecha (A) y mano izquierda (B).

## Discusión

La artropatía gotosa es una patología frecuente en las consultas de reumatología. Actualmente, existe más conocimiento en la población general acerca de los factores predisponentes a la misma, y dado que generalmente presenta buena respuesta al tratamiento, salvo que el paciente sea mal cumplidor del mismo, es menos frecuente encontrar pacientes con una afectación ósea tan severa. En este caso, nos planteamos la necesidad de intervención quirúrgica, debido a la dificultad del paciente para poder realizar sus actividades diarias, como consecuencia de la posible infiltración tendinosa de los tofos. Finalmente, se desestimó dicha intervención debido al elevado riesgo de infección posquirúrgica<sup>3,4</sup>.

El caso que presentamos nos recuerda la gran destrucción osteoarticular que puede llegar a producir la artropatía hiperuricémica si no es bien tratada.

## Bibliografía

1. Choi MH, MacKenzie JD, Dalinka MK. Imaging features of crystal-induced arthropathy. *Rheum Dis Clin North Am.* 2006;32:427-46.
2. Tausche AK, Jansen TL, Schröder HE, Bornstein SR, Aringer M, Müller-Ladner U. Gout-current diagnosis and treatment. *Dtsch Arztebl Int.* 2009;106:549-55.
3. Kumar S, Gow P. A survey of indications, results and complications of surgery for tophaceous gout. *N Z Med J.* 2002; 26;115(1158):U109. Erratum in: *N Z Med J.* 2002; 23;115(1160):1.
4. Lee SS, Sun IF, Lu YM, Chang KP, Lai CS, Lin SD. Surgical treatment of the chronic tophaceous deformity in upper extremities-the shaving technique. *J Plast Reconstr Aesthet Surg.* 2009;62:669-74.