




Reumatología Clínica

www.reumatologiaclinica.org



Reumatología clínica en imágenes

Mujer de 68 años de edad con debilidad en la extremidad inferior derecha y colostasis

68 years old woman with right leg weakness and colostasis

María Carmen Carrasco Cubero^{a,*}, Mario Eloy López Silva^b, Raúl Menor Almagro^a y José Javier Pérez Venegas^a

^a Sección de Reumatología, Hospital de Jerez, Cádiz, España

^b Sección de Digestivo, Hospital de Jerez, Cádiz, España

Mujer de 68 años de edad con lumbalgia y colostasis

Caso clínico

Mujer de 68 años de edad, sin antecedentes de interés, que acudió al hospital por dolor lumbar de características mecánicas, de inicio progresivo, acompañado de dificultad para la marcha por debilidad en la extremidad inferior derecha de una semana de evolución. No se observaron fiebre, ictericia, prurito ni coluria. Tampoco se habían constatado pérdida de peso ni otros datos clínicos de interés. La paciente no tenía hábitos tóxicos.

La exploración mostró un leve dolorimiento a la palpación profunda en el mesogastrio y el examen del aparato locomotor evidenció una limitación para la flexión activa en la columna lumbar, con maniobras de Goldwait y psoas derecho positivas, siendo el resto de la exploración anodina, incluyendo balance muscular.

El hemograma y los reactantes de fase aguda fueron normales; la bioquímica hepática mostró cifras de GOT: 78 U/l, GPT: 267 U/l, GGT: 611 U/l, FA: 477 U/l, con niveles de amilasa, bilirrubina total y sus fracciones dentro de la normalidad, así como los tiempos de coagulación. Los marcadores tumorales también fueron normales, salvo CA 19/9: 56,18 U/ml. La serología viral (hepatitis A, B y C), *Brucella*, *Salmonella*, los hemocultivos y el Mantoux resultaron negativos.

Evolución

En la ecografía abdominal se objetivó un aumento de tamaño de la cabeza pancreática con dilatación difusa de las vías biliares intrahepáticas y extrahepáticas, sugestivo de neoformación pancreática.

La RMN abdominal y de la columna lumbar evidenció una lesión ocupante de espacio en la cabeza pancreática con infiltración de las venas mesentérica y porta, manteniéndose permeables (diáme-

tro de vena porta de aproximadamente 10 mm), con *stop* brusco en el colédoco (diámetro de 10 mm) y en el conducto de Wirsung, con características de malignidad. Además mostró una lesión infiltrativa en el músculo psoas derecho en íntimo contacto con las vértebras, hiperintensa con captación de contraste en T2 y STIR (figs. 1 y 2).

Se realizó una ecoendoscopia, que mostró la existencia de una neoplasia maligna de la cabeza del páncreas, con invasión vascular venosa mesentérica y de la arteria hepática, así como adenopatías metastásicas, sin metástasis hepáticas, con obstrucción de la vía biliar y de Wirsung. Se realizó una punción de lesiones hipoeoicas quísticas paraílicas, obteniéndose material con histopatología sugerente de adenocarcinoma mucinoso de páncreas.

Diagnóstico

Pseudoabsceso de psoas derecho de origen tumoral (carcinoma mucinoso de páncreas).

Discusión

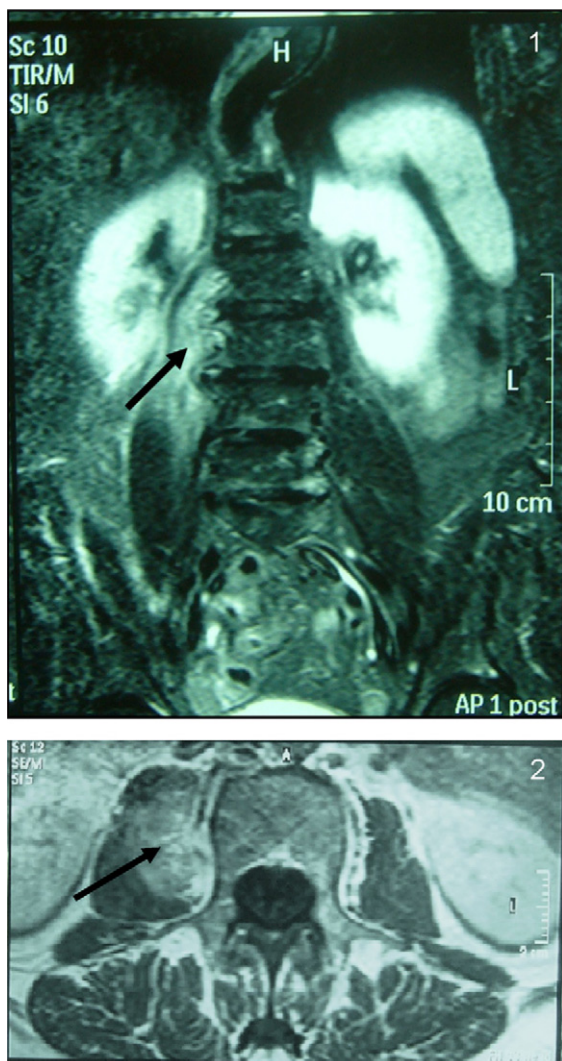
El músculo psoas está en íntima relación anatómica con estructuras abdominales y pélvicas. La afectación de estas estructuras puede, de forma secundaria, extenderse a la musculatura del psoas ilíaco. Los abscesos primarios de psoas habitualmente se producen en varones jóvenes en el contexto de una diseminación hematogena, siendo el *Staphylococcus aureus* el germen aislado en la mayor parte de los casos¹⁻³.

La afectación secundaria del psoas suele ocurrir en pacientes mayores y con otras enfermedades asociadas. La mayor parte de los casos se asocian a patología del tracto digestivo (enfermedad de Crohn, diverticulitis, apendicitis, perforación de carcinoma de colon, etc.), patología genitourinaria, espondilodiscitis (TBC, *Brucella*, piógena, etc.), patología vascular o complicaciones quirúrgicas.

Otra causa menos frecuente de afectación del psoas se debe a la extensión de neoplasias de estructuras abdomina-

* Autor para correspondencia.

Correo electrónico: mariacarmen.carrasco@yahoo.es (M.C. Carrasco Cubero).



Figuras 1 y 2. Resonancia magnética lumbar: se identifica una lesión que infiltra la musculatura del psoas derecha de aproximadamente 4,9 cm y en íntimo contacto con las vértebras L2-L3.

les o pelvianas (vías urinarias, tubo digestivo o de origen ginecológico)⁴⁻⁶.

Habitualmente se recomienda la realización de TAC, ecografía o RMN para el diagnóstico de la patología del músculo psoas. El interés de nuestro caso radica en la forma de presentación clínica de una neoplasia invasiva de la cabeza del páncreas (paresia del psoas derecho) y en la utilidad de la RMN en el diagnóstico de esta. Aunque pudiera haber existido la duda de una probable etiología infecciosa, esta se descartó por la ausencia de datos microbiológicos y los resultados de la anatomía patológica. La paciente fue intervenida, presentando una buena evolución clínica.

Bibliografía

1. Charalampopoulos A, Macreas A, Charalabopoulos A, Fotiadis C, Charalabopoulos K. Iliopsoas abscesses: Diagnostic, aetiologic and therapeutic approach in five patients with a literature review. *Scand J Gastroenterol.* 2009;44:594-9.
2. Álvarez Múgica M, Jalón Monzón A, González Álvarez RC, Escaf Barmadah S, Martín Benito JL, Regadera Sejas J. Absceso primario de psoas por *S. pneumoniae*. *Actas Urol Esp.* 2006;30:943-6.
3. Gezer A, Erkan S, Saygi E, Erel CT. Primary psoas muscle abscess diagnosed and treated during pregnancy: Case report and literature review. *Infect Dis Obstet Gynecol.* 2004;12:147-9.
4. Kalra N, Aiyappan SK, Nijhawan R, Sharma SC, Khandelwal N. Metastatic carcinoma of cervix mimicking psoas abscess on imaging: A case report. *J Gynecol Oncol.* 2009;20:129-31.
5. Corvera CU, Dunnican WJ, Blumgart LH, D'Angelica M. Recurrent invasive intraductal papillary mucinous carcinoma of the pancreas mimicking Pott disease: Review of the literature. *Pancreas.* 2006;32:321-4.
6. Lee KN, Lee HL, Yoon JH. A case of mucinous adenocarcinoma of the colon presenting with psoas abscess. *Korean J Gastroenterol.* 2008;52:120-3.