

Reumatología Clínica

www.reumatologiaclinica.org



Caso clínico

Artrosis rápidamente destructiva de cadera: a propósito de un caso

Elvis Junior Amao Ruiz^{a,*}, Manuel Raimundo Bayón Calatayud^b, José Antonio Nieto Rodríguez^a y Eva García Alberdi^c

^a Servicio de Medicina Interna Hospital Virgen de la Luz, Cuenca, España

^b Servicio de Medicina Física y Rehabilitación Hospital Virgen de la Luz, Cuenca, España

^c Servicio de Anatomía Patológica, Hospital Virgen de la Luz, Cuenca, España

INFORMACIÓN DEL ARTÍCULO

Historia del artículo:

Recibido el 2 de noviembre de 2009

Aceptado el 16 de marzo de 2010

On-line el xxx

Palabras clave:

Artrosis rápidamente destructiva

Cadera

Caso clínico

R E S U M E N

La artrosis rápidamente destructiva de cadera es una variante de la artrosis caracterizada por dolor a nivel de cadera de uno a doce meses de evolución asociada a una rápida destrucción de la cabeza femoral en ausencia de infección, enfermedad neurológica, metabólica e inflamatoria. Presentamos el caso de un varón de 66 años con EPOC severo que refería dolor en ambas caderas y dificultad para deambular de 6 meses de evolución. En la radiografía de pelvis se apreciaba la destrucción de ambas cabezas femorales. No tenía alteración analítica relacionada con enfermedad infecciosa, metabólica, inflamatoria y neurológica. El paciente fue intervenido quirúrgicamente sustituyendo ambas caderas por prótesis y posteriormente tratado con rehabilitación física presentando una notable mejoría.

© 2009 Elsevier España, S.L. Todos los derechos reservados.

Rapidly destructive osteoarthritis of the hip: Case presentation

A B S T R A C T

The rapidly destructive osteoarthritis of the hip is a variant of osteoarthritis that is characterized by hip pain during one to twelve months and rapid destruction of the femoral head, in absence of infectious, neurologic, metabolic or inflammatory disease. We present the case of a 66 year- old male with severe COPD that referred pain in both hips and was unable to walk. In the radiography of the pelvis complete destruction of both femoral heads was observed. The patient did not have abnormalities in blood tests that were related to infectious, neurologic or metabolic diseases. The patient underwent bilateral total hip replacement with prosthesis and physical therapy later. The patient functional status greatly improved with this treatment.

© 2009 Elsevier España, S.L. All rights reserved.

Introducción

La artrosis rápidamente destructiva de la cadera es un raro síndrome de etiología desconocida, distinto al de la necrosis aséptica de la cabeza femoral, que compromete la cabeza femoral y el acetábulo con desaparición de la cabeza femoral¹. Fue descrito inicialmente en 1957 por Forestier¹.

Se caracteriza por dolor en la cadera de 1 a 6 meses de evolución asociado a rápida y progresiva destrucción atrófica del hueso de la cabeza femoral y del acetábulo, la cual se evidencia en el estudio radiológico, en ausencia de signos de sepsis, enfermedad neurológica, metabólica o inflamatoria^{1,2}.

Caso clínico

Presentamos el caso de un varón de 66 años con antecedentes personales de EPOC severo con hiperreactividad bronquial y bullas enfisematosas en ambos vértices pulmonares, en tratamiento con oxígeno domiciliario (15 h al día) junto a broncodilatadores, diuréticos y corticoides (prednisona 10 mg) a días alternos. El paciente había tenido varios ingresos hospitalarios por reagudizaciones de EPOC. Desde comienzos del año 2008 venía refiriendo dolor en la región lumbar central y en ambas caderas con la deambulación. Por este motivo fue atendido en la consulta de reumatología y rehabilitación. Se realizaron exploraciones complementarias que incluyeron una radiografía de pelvis (fig. 1) y un TAC lumbosacro que mostraron espónkilolisis con espónkilolistesis de L5 y artrosis de cadera respectivamente, procesos a los que se atribuyeron los síntomas.

* Autor para correspondencia.

Correo electrónico: tatojar2006@yahoo.es (E.J. Amao Ruiz).

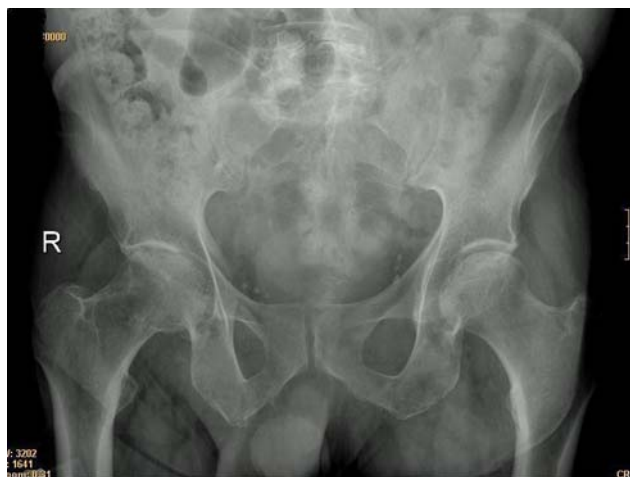

Figura 1. En la radiografía de pelvis inicial se observa estrechamiento del espacio articular y esclerosis subcondral.

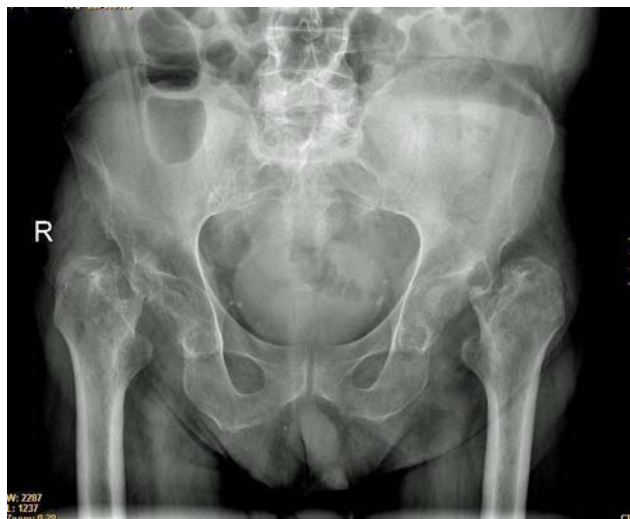

Figura 2. Destrucción de ambas cabezas femorales y acetábulos.

Seis meses después de los controles el paciente acudió a la consulta de medicina física y rehabilitación en silla de ruedas con imposibilidad para ponerse en bipedestación y refiriendo mucho dolor en ambas caderas. Por este motivo se solicitaron nuevos estudios de imagen y de laboratorio.

En la radiografía de pelvis (fig. 2) se observó la destrucción de ambas cabezas femorales y de los acetábulos. En la analítica de sangre los hallazgos más destacables fueron los siguientes: Leucocitos $9,5 \times 10^3/\text{mm}^3$ (neutrófilos 48.4%), Hb 12 mg/dl, Hto 36, plaquetas $355 \times 10^3/\text{mm}^3$, VSG 32 mm/h, glucosa 86 mg/dl, urea 44 mg/dl, creatinina 0,88 mg/dl, colesterol 190 mg/dl, triglicéridos 116 mg/dl, fosforo 4,2 mg/dl, calcio total 9,5 mg/dl, actividad de protrombina 106%, INR 0,97, ratio tromboplastina 1,10, proteína C 1,22, proteína S 0,73, antitrombina III 0,99 U/l. Los anticuerpos antinucleares, anticuerpos antifosfolípido y el factor reumatoide fueron negativos, así como la serología para virus de hepatitis B, C y VIH.

El paciente fue sometido a intervención quirúrgica para un recambio articular. En el líquido sinovial no se observaron cristales y los cultivos para bacterias y hongos fueron negativos. Los estudios anatomopatológicos del hueso extraído y del tejido sinovial (figs. 3 y 4) mostraron enfermedad articular degenerativa severa, necrosis avascular ósea e inflamación crónica sinovial.

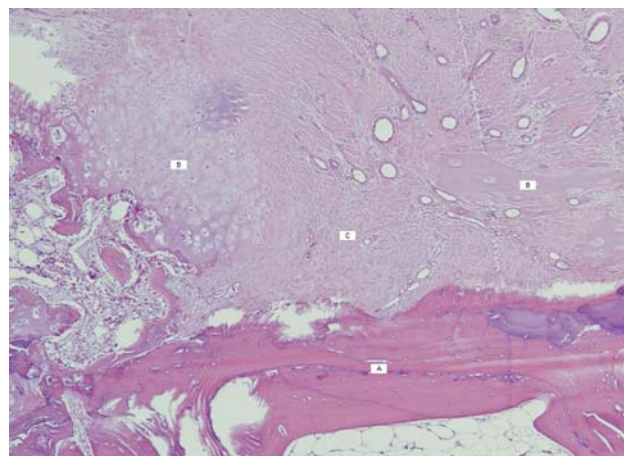


Figura 3. Areas de tejido óseo ileso (A), tejido óseo necrotico (B) y tejido cartilaginoso (C).

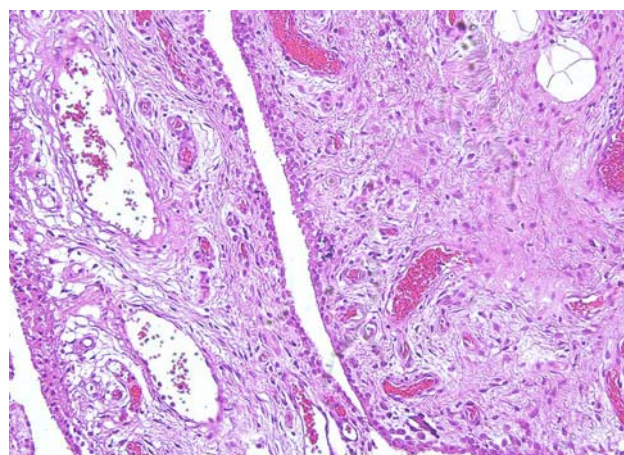


Figura 4. Zona de la sinovial con tejido de granulación e inflamación crónica.

Se colocaron prótesis en ambas caderas. El paciente evolucionó sin complicaciones y recibió posteriormente tratamiento rehabilitador basado en el control del dolor, la recuperación del balance articular de ambas caderas, la mejora del balance muscular con ejercicios isotónicos e isométricos de cuádriceps y musculatura glútea, la reeducación de las transferencias y el inicio precoz de la marcha.

Tras el tratamiento quirúrgico y rehabilitador el paciente mejoró notablemente hasta desaparecer prácticamente las molestias, mantiene un balance articular adecuado de las articulaciones protetizadas y deambula con ayuda de bastones con pocas restricciones.

Discusión

La artrosis rápidamente destructiva de cadera es un tipo de artrosis inicialmente descrito por Forestier en 1957, posteriormente denominada artrosis atrófica, artrosis rápidamente progresiva, artrosis destructiva y artrosis de Postel^{1,2}. Laquesne la definió como el estrechamiento del espacio articular a una tasa de 2 mm/año o pérdida del espacio articular superior al 50% en 1 año³.

La etiología no se conoce completamente pero parecen implicados tres factores: stress mecánico, degeneración del cartílago y la respuesta ósea. Si la degeneración del cartílago es lenta se produce esclerosis reparativa y formación de osteofitos resultando en estabilidad articular y osteoartrosis hipertrófica; si la degeneración del cartílago es rápida la respuesta ósea es pobre resultando en

osteoartritis atrófica o destructiva. Recientemente se ha descrito la isquemia ósea subcondral y la necrosis celular como factores importantes en la patogenia. Otros factores son los AINES, el aumento de osteoclastos, la presencia de elevados niveles de IL₆, IL_{1b} y de metaloproteinasas a nivel de líquido sinovial³.

En las escasas series publicadas no se ha descrito el uso de corticoides como factor favorecedor de artrosis rápidamente destructiva ya que en ellas se excluyeron a los pacientes que recibían tratamiento corticoideo, con la excepción de 2 casos que recibieron corticoides orales e intraarticulares^{3,4}. Asimismo la información acerca de la relación entre patología respiratoria u otra patología que produzca hipoxemia y la artrosis rápidamente destructiva es prácticamente inexistente. Se podría suponer que el tratamiento corticoideo y la patología respiratoria en este paciente favorecieron la enfermedad articular, sin embargo se necesitan más estudios al respecto.

El estudio histológico es similar a los hallazgos de artrosis y de necrosis avascular secundaria diferenciándose de la osteonecrosis avascular idiopática por la presencia en el tejido óseo de zonas necróticas junto a zonas viables y a zonas de reparación ósea^{3,4}.

La artrosis rápidamente destructiva de cadera afecta principalmente a mujeres entre 57 y 84 años. En los escasos estudios publicados sobre esta entidad se describe dolor crónico de cadera de 12 meses de evolución o menos y la desaparición de cabeza femoral en las radiografías entre 2 meses y 4 años desde el comienzo de los síntomas^{3,4}. En el caso que presentamos los síntomas tuvieron una duración de aproximadamente 1 año y la destrucción de la cadera en la radiografía se puso de manifiesto en 6 meses.

En los estadios iniciales, las imágenes radiológicas muestran estrechamiento del espacio articular, esclerosis del hueso subcondral y quistes subcondrales, y los osteofitos son de pequeño tamaño o se encuentran ausentes. En estadios avanzados hay reabsorción de la cabeza femoral y del acetábulo y no es raro observar aplanamiento de la cabeza femoral y pérdida de hueso subcondral en las zonas que soportan peso⁵. La resonancia magnética muestra deformación de la cabeza femoral, pérdida del cartílago, una cantidad variable de líquido sinovial, edema óseo difuso y esclerosis del hueso subcondral⁵.

El diagnóstico de la artrosis rápidamente destructiva de cadera se basa en hallazgos clínicos, de laboratorio, radiológicos e histopatológicos, descartando siempre procesos más frecuentes de tipo infeccioso, metabólico, inflamatorio crónico y neuropatías. Se sospecha con la clínica y radiología y se confirma con el estudio de las muestras de tejido osteoarticular extraídas antes o durante la intervención quirúrgica⁶.

En la literatura médica se sugiere que la mayoría de los pacientes con esta patología pueden ser tributarios de recambio articular de cadera y posterior rehabilitación. De esta manera, en un corto periodo de tiempo los pacientes pueden recuperar una funcionalidad óptima con una corta estancia hospitalaria y de igual manera, lograr la reintegración psicológica y social a las actividades de la vida diaria que tenían antes de la intervención⁷.

Conclusión

La artrosis rápidamente destructiva de la cadera es una variante anatomo-clínica poco frecuente de artrosis que debe ser sospechada en los pacientes con dolor crónico de cadera que presentan hallazgos clínicos y radiológicos característicos de destrucción osteoarticular.

Bibliografía

1. Batra S, Batra M, McMurtrie A, Sinha A. Rapidly destructive osteoarthritis of the hip joint: a case series. *J Orthop Surg Res.* 2008;3:3.
2. Kalunian K. Diagnosis and classification of osteoarthritis. UpToDate Online version 17.2.
3. Bock G, Garcia A, Weisman M, Major P, Lyttle D, Haghghi P, et al. Rapidly destructive hip disease: Clinical and Imaging abnormalities. *Radiology.* 1993;186:461-6.
4. Sadka Z, Shankman S, Steiner G, Kastenbaum D. Rapid destructive osteoarthritis: Clinical, radiographic and pathologic features. *Radiology.* 1992;182:213-6.
5. Andreu J, Sanz J, Fernández M, Laraudogoitia E, Muñoz P. Dolor e impotencia funcional en ambas caderas. *Rev Clin Esp.* 2005;205:573-5.
6. Sellam J, Berenbaum F. Clinical Features of osteoarthritis in Firestein G, Budd R, Harris E, McInnes I, Ruddy S, Sergent J. *KELLEY'S Textbook of Rheumatology.* W.B. Saunders Company. 2008;2. p. 1547-57.
7. Pages E, Iborra J, Cuxart A. Artroplastia de Cadera. *Rehabilitación.* 2007;41:280-9.