

Esclerosis sistémica y tracto gastrointestinal. Abordaje diagnóstico y terapéutico

Olga Lidia Vera-Lastra

Departamento de Medicina Interna. Hospital de Especialidades Antonio Fraga Mouret. Centro Médico Nacional La Raza. IMSS. México DF. México.

Resumen

En la esclerosis sistémica, el esófago se afecta en un 90%, seguido de los tramos anorrectal (50-70%), gástrico (40-70%), colon (10-50%) e intestino delgado (40%). Las manifestaciones esofágicas son la disfagia, el reflujo gastroesofágico y sus complicaciones. Las alteraciones gástricas son consecuencia de la gastroparesia (náuseas, plenitud posprandial, entre otras). La afección intestinal produce hipomotilidad (distensión abdominal, absorción intestinal deficiente, sobrecrecimiento bacteriano, pseudoobstrucción intestinal). A nivel de colon hay divertículos, constipación intestinal e incontinencia fecal. Para el diagnóstico son útiles los estudios con medio de contraste, la endoscopia del tubo digestivo superior, vaciamiento gástrico, pH-metría, manometría esofágica y rectal, así como estudios para investigar el síndrome de absorción intestinal deficiente. Los procinéticos son fundamentales en el tratamiento de las manifestaciones de hipomotilidad del tubo digestivo, aunados con los inhibidores de la bomba de protones en casos de trastornos esofágicos y los antibióticos si hay sobrecrecimiento bacteriano.

Palabras clave: Esclerosis sistémica. Tracto gastrointestinal. Manifestaciones clínicas. Diagnóstico. Tratamiento.

Systemic sclerosis and the gastrointestinal tract. Diagnostic and therapeutic approach

In systemic sclerosis esophagus is affected in 90% followed by anal and rectal involvement (50-70%), stomach (40-70%), colon (10-50%) and small bowel (40%). The main clinical findings are esophagic: dysphagia and sign of gastroesophageal reflux and its complications. Gastric symptomatology is a consequence of gastroparesis (postprandial fullness, nausea). Intestinal

affection produces hypomotility (abdominal distention, deficient intestinal absorption, bacterial overgrowth). In colon there are diverticula, intestinal constipation, and fecal incontinence. For the diagnosis of GIT involvement the following are useful: studies of digestive tract with contrast media, endoscopy of upper GIT; gastric emptying; pH metry; esophageal and rectal manometry, as well as test to investigate deficient intestinal absorption syndrome. The prokinetic are a cornerstone for the treatment of hypomotility of GIT, along with pump proton inhibitors for the esophageal alteration and antibiotics for bacterial overgrowth.

Key words: Systemic sclerosis. Gastrointestinal tract. Clinical manifestation. Diagnosis. Treatment.

Introducción

La esclerosis sistémica (ES) afecta fundamentalmente a la piel, el tracto gastrointestinal (TGI), los pulmones, los riñones y el corazón¹. Después de la piel, el TGI es el órgano más afectado, con una frecuencia del 75 al 90%². Las manifestaciones del TGI son una causa importante de morbilidad y, en algunos casos, de mortalidad³. En la ES cualquier parte del TGI puede estar afectada, el esófago es el principal órgano diana, en más del 90%³⁻⁶, seguido de la afección anorrectal (50-70%)^{3,7}, la gástrica (40-70%)^{3,8}, el colon (10-50%)^{3,6} y el intestino delgado (40%)^{3,6}. En esta revisión se analiza las manifestaciones clínicas y el abordaje diagnóstico y terapéutico de la ES.

Manifestaciones esofágicas en la esclerosis sistémica

Enfermedad por reflujo gastroesofágico en la esclerosis sistémica

En la ES hay hipomotilidad esofágica en más del 90% de los casos, afecta a los tercios distales del esófago². Una de las complicaciones más frecuentes es la enfermedad por reflujo gastroesofágico (ERGE)⁹⁻¹⁰ (tabla 1).

Correspondencia: Dra. O.L. Vera-Lastra.
Seris y Zaachila, s/n. Colonia La Raza. CP 02990 México DF. México.
Correo electrónico: olgavera62@yahoo.com.mx

TABLA 1. Frecuencia y manifestaciones esofagogastrointestinales de la esclerosis sistémica

Esófago (más del 90%)
Hipomotilidad esofágica
Reflujo gastroesofágico
Esófago de Barrett
Esofagitis
Hernia hiatal
Estenosis
Colon (10-50%)
Constipación intestinal
Disminución de la motilidad
Telangiectasias
Divertículos (boca ancha)
Estómago (40-70%)
Gastroparesia
Telangiectasias
Estómago en sandía
Sangrado del tubo digestivo
Gastritis aguda, crónica
Anorrectal (50-70%)
Insuficiencia del esfínter anal interno
Prolapso rectal
Intestino delgado (40%)
Seudoobstrucción intestinal
Sobrecrecimiento bacteriano (diarrea)
Telangiectasias
Neumatosis intestinal
Absorción intestinal deficiente (diarrea)
Hígado (5-10%)
Cirrosis biliar primaria
Hepatitis autoinmunitaria
Hepatitis por medicamentos

Patogenia de la enfermedad por reflujo gastroesofágico

En la patogenia de la ERGE participan la disminución de la presión del esfínter esofágico inferior (EEI), la motilidad esofágica y la gastroparesia (GP). El EEI actúa como barrera entre el contenido gástrico y el esófago; la presión del EEI está disminuida, con cierre incompleto del esfínter en la ES¹⁰⁻¹². La eliminación insuficiente del contenido del reflujo gástrico por hipomotilidad esofágica contribuye a la ERGE y sus complicaciones en la ES. El vaciamiento gástrico retardado (VGR) también influye en la gravedad del reflujo gastroesofágico por aumento del contenido gástrico^{13,14}.

Características clínicas de la enfermedad por reflujo gastroesofágico

Las manifestaciones gastroesofágicas son el reflujo con acidez (77%), regurgitación, odinofagia, disfagia (66%) y otras; aunque pueden presentarse manifestaciones atípicas

como dolor precordial no isquémico, hipo y sensación de globo esofágico. La disfagia no siempre está asociada a estenosis y cuando es intermitente indica ERGE, como manifestación de hipomotilidad¹³. Las complicaciones de la ERGE son el sangrado de las úlceras esofágicas con anemia crónica, disfagia secundaria a estenosis (29%) o el esófago de Barrett (12-16%). Los pacientes con ES y esófago de Barrett tienen un riesgo aumentado de adenocarcinoma de esófago¹⁵⁻¹⁷. Las infecciones por *Candida*, herpes simple y citomegalovirus pueden complicar los síntomas de la ERGE y causar disfagia¹⁸. Las complicaciones extraesofágicas son asma, neumonía por aspiración, tos crónica, etc. En la ES hay relación entre la hipomotilidad esofágica y la disminución de los volúmenes pulmonares. De hecho, se ha observado daño pulmonar debido a un incremento del reflujo gastroesofágico¹⁹⁻²¹.

Diagnóstico de las manifestaciones esofágicas en la esclerosis sistémica

En ES, para el diagnóstico de las manifestaciones esofágicas, hay que considerar la ERGE, y se debe realizar radiografías (Rx) con bario, manometría esofágica, endoscopia y pH-metría (tabla 2). Las Rx con medios de contraste sirven para investigar los trastornos de la motilidad esofágica y generalmente es el estudio previo a la endoscopia. La manometría esofágica (fig. 1) es el estándar para evidenciar la hipomotilidad esofágica, con disminución del EEI (hipotenso) y la amplitud de las contracciones^{13,21}. La endoscopia es el mejor estudio para valorar las consecuencias de la ERGE (esofagitis erosiva y estenosis). La toma de biopsia se debe realizar cuando se sospecha infecciones por *Candida*, virus del herpes y esófago de Barrett, entre otras. Otros estudios son la pH-metría de 24 h y el vaciamiento esofágico con gammagrafía^{13,22}.

Tratamiento de las alteraciones esofágicas en la esclerosis sistémica

El tratamiento de las alteraciones gastroesofágicas son cambios en el estilo de vida y el tratamiento con los inhibidores de la bomba de protones (IBP); los antagonistas de los receptores H₂ de histamina son de utilidad si se tiene datos de reflujo nocturno y se recomienda administrarlos por las noches asociado a IBP. En la ERGE el tratamiento con los IBP es por tiempo prolongado y su suspensión puede producir hipersecreción y empeoramiento de los síntomas, con esofagitis erosiva^{10,23,24}. La administración de procinéticos está indicada en caso de GP. Recientemente se informó que la metoclopramida mejora las manifestaciones esofágicas en la ES²⁵. En la estenosis están indicadas las dilatacio-

nes esofágicas; en casos graves de ERGE y hernia hiatal, se debe valorar el tratamiento quirúrgico¹⁰.

Manifestaciones gástricas en la esclerosis sistémica

Las principales manifestaciones gástricas son la dismotilidad manifestada por GP y las anomalías vasculares como las telangiectasias y el estómago en sandía; también son importantes las manifestaciones de gastritis aguda o crónica (tabla 1).

Gastroparesia en la esclerosis sistémica

En la GP los síntomas son inespecíficos, hay dolor abdominal dispéptico, distensión, náuseas, vómitos, saciedad temprana y empeoramiento de la ERGE. Puede haber superposición de las manifestaciones esofágicas e intestinales. La GP conlleva un vaciamiento gástrico retardado (VGR) que se manifiesta por saciedad temprana, condicionado en forma directa por el VGR per se, y distensión gástrica con estimulación del centro de la saciedad. La distensión gástrica produce dolor en el epigastrio, náuseas y vómito por estimulación del parasimpático. Por otra parte, la ERGE se favorece por el VGR, que aumenta la presión intragástrica y contribuye al reflujo del contenido gástrico a través del EEI disminuido^{10,26}. En los estudios con bario, la GP se observa como estómago grande y distensión abdominal. La gammagrafía es el mejor estudio para evaluar el VGR, que es similar a la GP diabética^{26,27}. La electrogastrografía (EGG) es un método no invasivo, útil para identificar los trastornos de la actividad gástrica en las etapas tempranas de la ES asintomática; en la ES con GP sintomática, hay correlación entre los trastornos por EGG y el VGR²⁸ (tabla 2).

Tratamiento de la gastroparesia en la esclerosis sistémica

Los procinéticos, como la metoclopramida, la domperidona, la cisaprida y la eritromicina, están indicados si se documenta un VGR²⁶. La metoclopramida es un antagonista de la dopamina con efectos benéficos a nivel esofagogástrico, con aumento de la peristalsis esofágica, de la presión del EEI, del vaciamiento gástrico (VG) y de las contracciones gástricas, por lo que es útil en los pacientes con ES y GP²⁹. La domperidona, bloqueador de los receptores (D2) de la dopamina, aumenta el VG por un incremento de la duración de las contracciones gástricas y es efectiva en los pacientes con ERGE y GP por ES³⁰. La cisaprida, agonista de los receptores 5-hidroxitriptamina (5-HT), facilita la liberación de la acetilcolina del plexo mientérico²⁹; a diferencia de la metoclopramida y la domperidona, no tiene efectos antidopaminérgicos y sus efectos son similares a los de la metoclopramida, por lo que es útil en GP y ES³¹⁻³³. La eritromicina es un macrólido, agonista de la motilina con gran actividad procinética a nivel gástrico y del intestino delgado³⁴. En 1990, Dull demostró la utilidad de la eritromicina en una paciente con ES y GP grave sin respuesta a los procinéticos habituales³⁵; posteriormente se confirmó su efectividad y se demostró mejoría en el VG³⁶. Vera Lastra et al²⁶, en 27 pacientes con ES y GP, evaluaron la utilidad de la eritromicina comparada con metoclopramida: la eritromicina fue más efectiva que la metoclopramida para mejorar el VG. La inyección intrapilórica de toxina botulínica en GP idiopática mejora el VG y los síntomas; en casos graves de GP por ES que no responden al tratamiento habitual, podría emplearse este medicamento³⁷.

TABLA 2. Diagnóstico de las manifestaciones esofagointestinales de la esclerosis sistémica

Estudios	Objetivo
Radiografías con medio de contraste: serie esofagoduodenal, tránsito intestinal y colon por enema	Evaluar la motilidad esofágica, la gastroparesia y la motilidad intestinal. Presencia de úlceras, divertículos, etc.
Endoscopia del tracto digestivo superior	Investigar la presencia de esofagitis, úlceras, gastritis, hemorragia, telangiectasias, entre otras
Gammagrafía esofágica, gástrica e intestinal	Evaluar el retardo del vaciamiento esofágico, gástrico e intestinal
pH-metría	Medir el grado de reflujo gastroesofágico en 24 h
Manometría esofágica y rectal	Evaluar la hipomotilidad del EEI y el esfínter anal
Determinación de vitaminas liposolubles, grasa en heces de 24 h, prueba de D-xilosa y prueba de Shilling	Investigar la presencia de sobrecrecimiento bacteriano y absorción intestinal deficiente
Defecografía	Prolapso rectal
Anticuerpos antimitocondriales y biopsia hepática	Cirrosis biliar primaria

EEI: esfínter esofágico inferior.

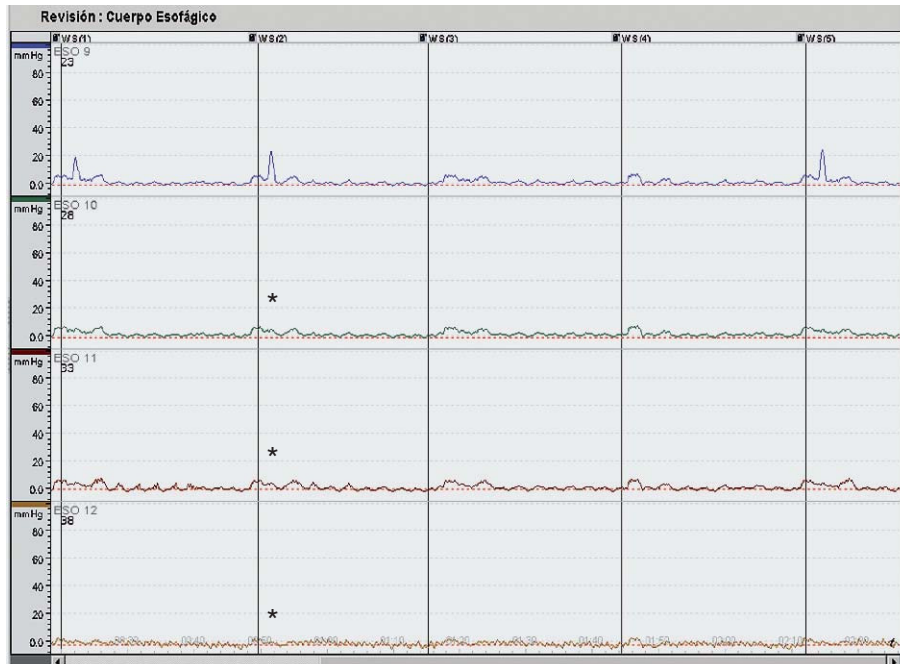


Figura 1. Manometría del esófago de una paciente con esclerosis sistémica que muestra aperistalsis esofágica (*).

Cambios vasculares en el estómago por esclerosis sistémica

En la ES las telangiectasias se observan en el estómago o en cualquier parte del TGI y contribuyen a anemia por deficiencia de hierro. La ectasia vascular antral gástrica (más prominentes en la submucosa y mucosa), o estómago en sandía, es una causa de sangrado del tubo digestivo y hasta en el 89% hay sangre oculta en heces³⁸. Estas lesiones deben ser tratadas mediante técnicas hemostáticas por endoscopias³⁹; el tratamiento inicial fue la antrectomía, posteriormente se han realizado tratamientos endoscópicos (fotocoagulación con láser, electrocoagulación bipolar y escleroterapia)^{40,41}. La gastritis aguda o crónica de etiología diversa, como los medicamentos (antiinflamatorios no esteroideos) o por la enfermedad per se, es causa importante de morbilidad. De 27 pacientes con ES, la endoscopia mostró gastritis en el 85%; el estudio histológico, gastritis crónica agudizada en el 80%, gastritis crónica en el 20% y *Helicobacter pylori* en un 22%⁴².

Manifestaciones intestinales en la esclerosis sistémica

En la ES las principales manifestaciones clínicas intestinales son: el síndrome de absorción intestinal deficiente (SAID) y la diarrea por sobrecrecimiento bacteriano (SB) (tabla 1); también puede haber seudoobstrucción intestinal (POI) y neumatosis intestinal que puede condicionar neumoperitoneo^{43,44}. Las anomalías mano-

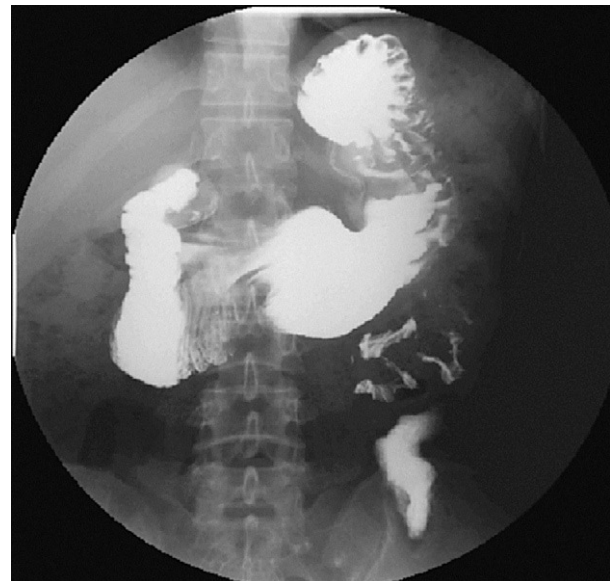


Figura 2. Tránsito intestinal en una paciente con esclerosis sistémica; muestra retardo del vaciamiento gastroduodenal, con dilatación del duodeno.

métricas del intestino delgado están presentes hasta en el 85% de los pacientes, aun en los asintomáticos⁴³. Los síntomas de disfunción del intestino delgado pueden ser indistinguibles de las manifestaciones de GP. Los estudios con bario del intestino delgado muestran dilatación del duodeno, segunda y tercera porción (fig. 2), y del yeyuno. Las asas intestinales están engrosadas y dilatadas, con segmentación y floculación del bario¹⁰.

Sobrecrecimiento bacteriano en la esclerosis sistémica

La hipomotilidad intestinal (HI) conduce a SB con SAID y diarrea⁴⁵. Los IBP pueden ser un factor adicional para el SB en el intestino proximal. Las bacterias compiten con el huésped por el contenido intestinal con lesión de las células absortivas en forma directa o indirecta; hay deficiencia de disacaridasas (intolerancia a lactosa), vitamina (B₁₂). Si hay SAID, se debe realizar estudios para investigar este síndrome que incluyan densitometría ósea, por el riesgo de osteoporosis en la ES^{10,43}.

Seudoobstrucción intestinal en la esclerosis sistémica

La ES es causa de POI que se presenta por HI, las manifestaciones son dolor abdominal, distensión, náuseas y vómitos. El intestino delgado es el principal órgano que se afecta por la estasis y del SB. Las Rx de abdomen muestran datos de obstrucción intestinal y la tomografía de abdomen es útil para descartar causas mecánicas^{43,46,47}.

Tratamiento de los trastornos intestinales

Antibióticos. El tratamiento se enfoca a la diarrea por SB o al SAID; es importante el apoyo nutricional, la administración de vitaminas y oligoelementos, dietas bajas en grasas y libres en lactosa que ayudan al control de la diarrea; se debe evaluar las dietas monoméricas, poliméricas o nutrición parenteral en casos necesarios⁴⁸; los probióticos pueden ser de utilidad en estos pacientes⁴⁹. En el SB y SAID, el tratamiento con antibióticos y procinéticos son fundamentales. El metronidazol 500 mg bid, el ciprofloxacino 500 bid durante 10-14 días, las tetraciclinas, el norfloxacino combinado con amoxicilina más ácido clavulánico y otros antibióticos son efectivos para el SB en la ES^{43,50}.

Medicamentos procinéticos. En la ES e HI con distensión intestinal crónica o POI recurrente, que coexisten con GP, los procinéticos son útiles⁴³. La prucaloprida, procinético, agonista selectivo de los receptores de la 5-HT, con actividad enterocinética, tiene efecto benéfico en la HI, en pacientes con poco apetito, constipación con períodos de diarrea y distensión abdominal, en dosis de 2 mg/día, con aumento de la motilidad posprandial a nivel del antro duodenal⁵¹. La octreotida es un análogo sintético de la somatostatina, con efecto que depende de la dosis; en dosis alta está indicada en diarrea grave y como procinético, en dosis bajas (50 µg) por las noches; esta dosis induce la fase III del complejo

motor migratorio (CMM), aumenta la peristalsis y disminuye el SB, las náuseas, la distensión abdominal, el vómito y el dolor abdominal con mejoría de la HI; también disminuye los valores séricos de motilina, por lo que es de utilidad en la POI, y estimula el CMM⁵². La eritromicina más octreotida a largo plazo ha sido efectiva en la POI por ES^{53,54}. El tegaserod, agonista parcial de los receptores 5-HT, es útil en la constipación intestinal (CI), estimula la motilidad del intestino delgado y del grueso^{55,56}.

Manifestaciones colónicas y anorrectales en la esclerosis sistémica

En la ES la CI grave produce impacto fecal y es una de las manifestaciones más importantes del intestino grueso, otras son el megacolon, los divertículos de boca ancha y el prolapso rectal^{2,57} (tabla 1). Los divertículos pueden albergar fecalitos, que se ulceran y dan origen a sangrado y perforación intestinal. Las telangiectasias en el colon originan sangrado. El colon redundante puede producir vólvulos y requerir tratamiento quirúrgico. Las radiografías y el colon por enema muestran distensión colónica, divertículos o megacolon, etc. (tabla 2).

La afección anorrectal se caracteriza por insuficiencia del esfínter anal interno para relajarse ante la distensión rectal. La dismotilidad anorrectal es similar a la observada en el esófago. Muchos pacientes tienen inhibido el reflejo rectoanal. El prolapso rectal es otra manifestación importante secundaria a la constipación crónica o a la CI⁵⁸⁻⁶⁰. Para el diagnóstico de las manifestaciones colónicas en la ES, el colon por enema es útil; para la disfunción anorrectal (prolapso rectal), la defecografía; otros estudios son la manometría y el tránsito colónico con radionúclidos, que está retardado^{10,61} (tabla 2).

Tratamiento de las manifestaciones colónicas

Los laxantes están indicados en el tratamiento de la CI. El misoprostol en dosis de 200 µg/día hasta 4 veces al día se puede adicionar a los laxantes^{57,62}. La cisaprida ha demostrado ser efectiva para la CI crónica en la ES⁶³. El tegaserod es útil para la CI^{55,56}. La colchicina en dosis de 0,6 mg/8 h en casos de CI grave también se puede emplear. La terapia de biorretroalimentación ha sido efectiva en los trastornos anorrectales de incontinencia fecal^{56,64,65}.

Cirrosis biliar primaria y esclerosis sistémica

La cirrosis biliar primaria (CBP) es una enfermedad hepática autoinmunitaria que generalmente afecta a mujeres de mediana edad y se caracteriza por la infla-

mación y destrucción de los conductos biliares; produce colestasis y cirrosis^{66,67}. Casi el 50% de los pacientes con CBP tienen una enfermedad autoinmunitaria como la ES, el síndrome de Sjögren y el fenómeno de Raynaud. La CBP es la manifestación hepática más común en la ES. La frecuencia de ES y CBP es del 5-10%, en especial el síndrome de CREST⁶⁸⁻⁷¹. En la ES limitada se ha informado un 8% de anticuerpos antimitocondriales (AMA) dirigidos al autoantígeno 72-Kd M2; los pacientes con CBP tienen un 9-29% de anticuerpos anti-centrómero, característicos de la ES limitada⁷⁰. A la coexistencia de ES y CBP se ha llamado síndrome de Reynolds⁷². La CBP tiene un origen autoinmunitario, con presencia de linfocitos T en áreas de destrucción de los conductos biliares y reactividad específica de autoanticuerpos con los antígenos de superficie de las células del epitelio biliar. La CBP empieza en forma insidiosa, lo más frecuente es el prurito sin ictericia, prurito y fatiga, o se descubre en forma accidental al realizar pruebas de funcionamiento hepático (PFH) con fosfatasa alcalina (FA) aumentada y la presencia de los AMA⁷³. El diagnóstico se debe sospechar en una paciente con ES con elevación de la FA y AMA positivos y se confirma con biopsia hepática (tabla 2). La supervivencia de la CBP sin tratamiento es de alrededor de 10 años. El tratamiento de elección es el ácido ursodesoxicólico y otros medicamentos empleados son los inmunodepresores y antifibróticos; el trasplante hepático es una alternativa terapéutica. Se debe considerar en estos pacientes las consecuencias de la colestasis crónica, la osteoporosis, la deficiencia en la absorción de vitaminas liposolubles, la hipercolesterolemia y la esteatorrea, entre otras⁷²⁻⁷⁶.

En conclusión, las manifestaciones del TGI son la causa importante de morbilidad en la ES, y el esófago es el principal órgano afectado. Los estudios de imagen endoscópicos y funcionales son de utilidad para confirmar el diagnóstico de las manifestaciones clínicas. El tratamiento de las manifestaciones esofágicas con los IBP ha sido un avance importante, y los procinéticos para la GP y la hipomotilidad intestinal son de gran utilidad.

Bibliografía

- Vera Lastra O. Esclerosis sistémica. *Med Int Mex*. 2006;22:231-45.
- Rose S, Young MA, Reynolds JC. Gastrointestinal manifestations of scleroderma. *Gastroenterol Clin North Am*. 1998; 27:563-94.
- Young MA, Rose S, Reynolds JC. Gastrointestinal manifestations of scleroderma. *Rheum Dis Clin North Am*. 1996;22:797-823.
- Sallam H, McNearney TA, Chen JD. Systematic review: pathophysiology and management of gastrointestinal dysmotility in systemic sclerosis (scleroderma). *Aliment Pharmacol Ther*. 2006;15:691-712.
- Bassotti G, Battaglia E, Debernardi V, Germani U, Quiriconi F, Dughera L, et al. Esophageal dysfunction in scleroderma. *Arthritis Rheum*. 1997; 40:2252-9.
- Abu-Shakra M, Guillemin F, Lee P. Gastrointestinal manifestation of systemic sclerosis. *Sem Arthritis Rheum*. 1994;24:29-39.
- Hamel-Roy J, Devroede G, Arhan P, Tetreault L, Duranceau A, Menard H. Comparative esophageal and anorectal motility in scleroderma. *Gastroenterology*. 1985;88:1-7.
- Clements PJ. Systemic sclerosis (scleroderma) and related disorders: clinical aspect. *Baillieres Clin Rheumatol*. 2000;14:1-16.
- Roberts CG, Hummers LK, Ravich WJ, Wigley FM, Hutchins GM. A case-controlled study of the pathology of oesophageal disease in systemic [epub antes de imprenta] *Gut*. 2006; Mar 9.
- Weinstein WM, Kadell BM. The gastrointestinal tract in systemic sclerosis. En: Clements PJ, Furst DE, ed. *Systemic sclerosis*. 2.^a ed. Philadelphia: Lippincott Williams & Wilkins; 2004. p. 293-317.
- Steen VD, Medsger TA Jr. Severe organ involvement in systemic sclerosis with diffuse scleroderma. *Arthritis Rheum*. 2000;43:2437-44.
- Dantas RO, Aprile LR. Esophageal striated muscle contractions in patients with gastroesophageal reflux symptoms *Dig Dis Sci*. 2002;47:2586-90.
- Jaovisidla K, Csuka ME, Almargo UA, Soergel KH. Severe gastrointestinal involvement in systemic sclerosis: report of five cases and review of the literature. *Seminars Arthritis Rheum*. 2004;34:689-702.
- Geirsson AJ, Wollheim FA, Akesson A. Disease severity of 100 patients with systemic sclerosis over period of 14 years: using a modified Medsger scale. *Ann Rheum Dis*. 2001;60:1117-22.
- Wipff J, Allanore Y, Soussi F, Terris B, Abitbol V, Raymond J, et al. Prevalence of Barrett's esophagus in systemic sclerosis. *Arthritis Rheum*. 2005;59:2882-8.
- Niv Y, Abu-Avid S, Yelin A, Liberman Y. Barrett's epithelium and esophageal adenocarcinoma in scleroderma. *Am J Gastroenterol*. 1988; 83:792-3.
- Heath EI, Limburg PJ, Hawk ET, et al. Adenocarcinoma of the esophagus: risk factors and prevention. *Oncology (Huntingt)*. 2000;14:507-14.
- Contreras MA, Salas C, Andreu JL, Mulero J. Cytomegalovirus esophagitis as a treatable complication of systemic sclerosis. *J Clin Rheumatol*. 2001;7:384-7.
- Marie I, Dominique S, Levesque H, Ducrotte P, Denis P, Hellot MF, et al. Esophageal involvement and pulmonary manifestations in systemic sclerosis. *Arthritis Rheum*. 2001;45:346-54.
- Ing AJ. Interstitial lung disease and gastroesophageal reflux. *Am J Med*. 2001;111 Suppl 8A:S41-4.
- Al-Amri SM. The pattern of esophageal manometry in progressive systemic sclerosis. *Saudi Med J*. 2003;24:68-71.
- Bestetti A, Carola F, Conciato L, Marasini B, Torolo GL. Esophageal scintigraphy with a semisolid meal to evaluate esophageal dysmotility in systemic sclerosis and Raynaud's phenomenon. *J Nucl Med*. 1999;40:77-84.
- Peghini PL, Katz PO, Castell DO. Ranitidine controls nocturnal gastric acid breakthrough on omeprazole: a controlled study in normal subjects. *Gastroenterology*. 1998;115:1335-9.
- Gielen D, Wirz AA, Ardill JE. Rebound hypersecretion alter omeprazole and its relation to on-treatment acid suppression and *Helicobacter pylori* status. *Gastroenterology*. 1999;116:239-47.
- Mercado U, Arroyo de Anda R, Avendano L, Araza-Casillas R, Avendano-Reyes M. Metoclopramide response in patients with early diffuse systemic sclerosis. Effects on esophageal motility abnormalities. *Clin Exp Rheumatol*. 2005;23:685-8.
- Vera Lastra O, Rodríguez Molinar LE, Normandia Almeida A, Rodríguez Alejandro A, Lira Carreon CE, Jara LJ, et al. Utilidad de la eritromicina en la gastroparesia por esclerodermia. Estudio comparativo con metoclopramida. *Rev Mex Reumat*. 2001;16:361-6.
- Linke R, Meier M, Muenzing W, Folwaczny C, Schnell O, Tatsch K. Prokinetic therapy: what can be measured by gastric scintigraphy? *Nucl Med Commun*. 2005;26:527-33.
- Marie I, Levesque H, Ducrotte P, Denis P, Hellot MF, Benichou J, et al. Gastric involvement in systemic sclerosis: a prospective study. *Am J Gastroenterol*. 2001;96:77-83.
- Sridhar KR, Lange RC, Magyar L, Soykan I, McCallum RW. Prevalence of impaired gastric of solid in systemic sclerosis: diagnosis and therapeutic implications. *J Lab Clin Med*. 1998;132:541-6.
- Allescher HD, Bockenhoff A, Knapp G, Wienbeck M, Hartung J. Treatment of non ulcer dyspepsia: a meta-analysis of placebo-controlled prospective studies. *Scan J Gastroenterol*. 2001;36:934-41.
- Horowitz M, Maddern GJ, Maddox A, Wishart J, Chatterton BE, Shearman DJC. Effect of cisapride on gastric and esophageal emptying in progressive systemic sclerosis. *Gastroenterology*. 1987;93:311-5.
- Wang SJ, La SJ, Chen DY, Chen YH, Hsieh TY, Lin WY. Effects cisapride on oesophageal transit of solid in patients with progressive systemic sclerosis. *Clin Rheumatol*. 2002;21:43-5.
- Enger C, Cali C, Walker AM. Serious ventricular arrhythmias among user of cisapride and other QT-prolonging agent in the United States. *Pharmacoepidemiol Drug Saf*. 2002;11:477-86.
- Dull J, Rautman JP, Zakai D, Strashun A, Straus EW. Successful treatment of gastroparesis with erythromycin in a patient with progressive systemic sclerosis. *Am J Med*. 1990;89:528-9.

35. Anness V, Janssen J, Vantrappen G, Tack J, Peeters TL, Willeinse P, et al. Erythromycin accelerates gastric emptying by inducing antral contractions and improved gastroduodenal coordination. *Gastroenterology*. 1992; 102:823-8.
36. Fiorucci S, Distrutti E, Gerli R, Morelli A. Effect of erythromycin on gastric and gallbladder emptying and gastrointestinal symptoms in scleroderma patients is maintained medium term. *Am J Gastroenterol*. 1994;89: 550-5.
37. Miller LS, Szych GA, Kantor SB, Bromer MQ, Knight LC, Maurer AH, et al. Treatment of idiopathic gastroparesis with injection of botulinum toxin into the pyloric sphincter muscle. *Am J Gastroenterol*. 2002;97: 1653-60.
38. Watson M, Hally RJ, McCue PA, Varga J, Jimenez SA. Gastric antral estasia (watermelon stomach) in patients with systemic sclerosis. *Arthritis Rheum*. 1996;39:341-6.
39. Elkayam O, Oumanski M, Yaron M, Caspi D. Watermelon stomach following and preceding systemic sclerosis. *Seminars Arthritis Rheum*. 2000;30:127-31.
40. Binmoeller KF, Katon RM. Bipolar electrocoagulation for watermelon stomach. *Gastrointest Endosc*. 1990;36:399-402.
41. Rose JDR. Endoscopic injection of alcohol for bleeding from gastroduodenal vascular anomalies. *Br Med J*. 1987;295:93-4.
42. Vera Lastra O, Mayoral J, Baltazar Montufar P, Ramirez Mendoza P, Ariza Andraca R. Alteraciones gastroesofágicas y factores de riesgo condicionantes en pacientes con esclerodermia. *Med Int Mex*. 1996;12 Supl:53.
43. Attar A. Digestive manifestations in systemic sclerosis. *Ann Med Interne (Paris)*. 2002;153:260-4.
44. Boerner RM, Fried DB, Warshauer DM, Isaacs K. Pneumatosis intestinalis: two cases reports and a retrospective review of the literature from 1985 to 1995. *Dig Dis Sci*. 1996;41:2272-85.
45. Toskes PP. The changing nature of small intestine bacterial overgrowth. *Curr Gastroenterol Rep*. 1999;1:267-8.
46. Hirano I, Pandolfino J. Chronic intestinal pseudo-obstruction. *Dig Dis*. 2000;18:83-92.
47. Mann SD, Debinsky HS, Kamm MA. Clinical characteristic of chronic idiopathic intestinal pseudo-obstruction in adults. *Gut*. 1997;41:675-81.
48. Toskes PP. The changing nature of small intestinal bacterial overgrowth. *Curr Gastroenterol Rep*. 1999;1:267-8.
49. Shanahan F, McCarthy J. Functional foods and probiotic: time for gastroenterologist to embrace the concept. *Curr Gastroenterol Rep*. 2000;2:345-6.
50. Attar A, Fluorie B, Rambaud JC, Franchisseur C, Ruzsniwski P, Bouhnik Y. Antibiotic efficacy in small intestinal bacterial overgrowth-related chronic diarrhea: a crossover, randomized trial. *Gastroenterology*. 1999; 117:794-7.
51. Boeckxstaens GE, Bertelsman JFWM, Lauwers L, Tytgat GNJ. Treatment of GI dysmotility in scleroderma with the new enterokinetic agent prucalopride. *Am J Gastroenterol*. 2002;97:197-7.
52. Soudan HC, Hasler WL, Owyang C. Effect of octeotide on intestinal motility and bacterial overgrowth in scleroderma. *N Engl J Med*. 1991;325:1461-7.
53. Verne GN, Eaker EY, Hardy E, Sninsky CA. Effect of octeotide and erythromycin on idiopathic and scleroderma-associated intestinal pseudo-obstruction. *Dig Dis Sci*. 1995;40:1892-901.
54. Lecomte T, Cavicchi M, Delchier JC. Small bowel pseudo-obstruction revealing an early scleroderma. Long-term efficacy of octeotide and erythromycin. *Gastroenterol Clin Biol*. 2000;24:361-3.
55. Appel-Dingemanse S. Clinical pharmacokinetics of tegaserod, a serotonin 5-HT(4) receptor partial agonist with promotile activity. *Clin Pharmacokin*. 2002;41:1021-42.
56. Corsetti M, Tack J. Tegaserod: a new 5-HT(4) agonist in the treatment of irritable bowel syndrome. *Exp Opin Pharmacother*. 2002;3: 1211-8.
57. Wald A. Slow transit constipation. *Curr Treat Options Gastroenterol*. 2002;5:279-83.
58. Haque U, Yardley J, Talamini M, Wigley F. Colon stricture and volvulus in a patient with scleroderma. *J Rheumatol*. 1999;26:2268-72.
59. Hamel-Roy J, Devroede G, Arhan P, Tetreault L, Duranceau A, Menard HA. Comparative esophageal and anorectal motility in scleroderma. *Gastroenterology*. 1985;88:1-8.
60. Leighton JA, Valdovinos MA, Pemberton JH, Rath DM, Camilleri M. Anorectal dysfunction and rectal prolapse in progressive systemic sclerosis. *Dis Colon Rectum*. 1993;36:182-5.
61. Wang SJ, Lan JL, Chen DY, Chen YH, Hsieh TY, Lin WY. Colonic transit disorders in systemic sclerosis. *Clin Rheumatol*. 2001;20:251-4.
62. Bharucha AE, Phillips SF. Slow transit constipation. *Gastroenterol Clin North Am*. 2001;30:77-97.
63. Wang SJ, Lan JL, Lan JL, Chen DY, Chen YH, Hsieh TY, et al. Effects of cisapride on colonic transit in patients with progressive systemic sclerosis. *Clin Rheumatol*. 2002;21:271-4.
64. Norton C, Kamm MA. Anal sphincter biofeedback and pelvic floor exercise for faecal incontinence in adults: a systematic review. *Aliment Pharmacol Ther*. 2000;15:1147-95.
65. Heymen S, Jones KR, Ringel Y, Scarlett Y, Whitehead WE. Biofeedback treatment of fecal incontinence: a critical review. *Dis Colon Rectum*. 2001;44:728-36.
66. Burt AD. Primary cirrhosis and other ductopenic disease. *Clin Liver Dis*. 2002;6:363-80.
67. Marasini B, Gagetta M, Rossi V, Ferrari P. Rheumatic disorder and primary biliar cirrhosis: an appraisal of 170 italian patients. *Ann Rheum Dis*. 2001;60:1046-9.
68. Youssef WI, Tavit AS. Connective tissue disease and liver. *J Clin Gastroenterol*. 2002;35:345-9.
69. Walker NJ, Zurier RB. Liver abnormalities in rheumatic disease. *Clin Liver Dis*. 2002;6:933-46.
70. Rigamonti C, Shand LM, Feudjo M, Bunn CC, Black CM, Denton CP, et al. Clinical features and prognosis of primary biliary cirrhosis associated with systemic sclerosis. *Gut*. 2006;55:388-94.
71. Akimoto S, Ishikawa O, Muro Y, Takagi H, Tamura T, Miyachi Y. Clinical and immunological characterization of patients with systemic sclerosis overlapping primary biliar cirrhosis: a comparison with patients with systemic sclerosis alone. *J Dermatol*. 1999;26:18-22.
72. Stadie V, Wohlrab J, Marsch WC. Reynolds syndrome – a rare combination of 2 autoimmune diseases. *Med Klin (Munich)*. 2002;97:40-3.
73. Mackay IR. Autoimmunity and primary biliar cirrhosis. *Baillieres Best Pract Res Clin Gastroenterol*. 2000;14:519-33.
74. Kaplan MM. Medical progress: primary biliar cirrhosis. *N Eng J Med*. 1996;335:1570-80.
75. Pares A, Caballeria L, Rodes J. Excellent long-term survival in patients with primary biliar cirrhosis and biochemical response to ursodeoxycholic acid. *Gastroenterology*. 2006;130:715-20.
76. Pares A, Rodes J. Treatment of primary biliar cirrhosis. *Minerva Gastroenterol Dietol*. 2000;46:165-74.