

su penetración en el tejido óseo es pobre (el 14% de la concentración sérica), se recomienda su administración conjunta con rifampicina. A causa de la rapidez con la que *S. epidermidis* puede adquirir resistencia a rifampicina, ésta nunca debe emplearse en monoterapia. La teicoplanina es un glucopéptido con espectro microbiano similar a la vancomicina y consigue tasas de remisión clínica próximas al 80%. No obstante, hay cepas de estafilococos coagulasa negativos resistentes a teicoplanina. La duración de la antibioterapia oscila entre 12 y 24 semanas, y en ningún caso debe ser inferior a 6 semanas^{12,19}. Las medidas quirúrgicas incluyen el desbridamiento y, frecuentemente, el recambio protésico en uno o dos tiempos; este último proporciona mejores resultados^{19,21}. En pacientes con evolución desfavorable y sin posibilidad de recambio protésico, la artrodesis es una opción que, pese a sus malos resultados funcionales, se sigue de altas tasas de curación bacteriológica. En casos recidivantes, que amenazan la vida del paciente, la desarticulación o la amputación constituyen la última alternativa^{1,12,19}.

Sólo hemos recogido otro paciente con artritis microcristalina e infecciosa sobre prótesis articular¹¹. Se trata de un varón de 46 años con prótesis de rodilla infectada por *S. aureus* resistente a oxacilina y que requirió una artrodesis. Consideramos que, debido a que las prótesis son más susceptibles a las complicaciones infecciosas que las articulaciones nativas^{5,12}, esta posibilidad debe ser la primera en investigarse ante la aparición de dolor y signos inflamatorios, incluso en quienes tengan una historia de artritis microcristalina.

Norberto Gómez Rodríguez, Jesús Ibáñez Ruán
y Marisol González Pérez

Servicio de Reumatología. Hospital Povisa. Vigo. Pontevedra. España.

Bibliografía

- Infection in total joint replacement. En: Norden C, Gillespie WJ, Nade S, editores. Infections in bones and joints. Boston: Blackwell Scientific Publications; 1994. p. 291-319.
- Steckelberg JM, Osmon DR. Prosthetic joint infections. En: Bisno A, Waldvogel FA, editores. Infections associated with indwelling medical devices. 2.ª ed. Washington: American Society for Microbiology; 1994. p. 259-90.
- Bengtson S, Knutson K. The infected knee arthroplasty. Acta Orthop Scand. 1991;62:301-11.
- Poss R, Thornhill TS, Ewald FC, Thomas WH, Batte NJ, Sledge CB. Factors influencing the incidence and outcome of infection following total joint arthroplasty. Clin Orthop. 1984;182:117-26.
- Kaandorp CJE, Dinant HJ, van der Laar MAFJ, Moens HJB, Prins APA, Dijkmans BAC. Incidence and sources of native and prosthetic joint infection: a community based prospective survey. Ann Rheum Dis. 1997; 56:470-5.
- Batlle E, Tovar JV, Pascual E, Salas E. Artritis séptica con microcristales: una causa de error diagnóstico. Med Clin (Barc). 1987;89:281-4.
- Baer PA, Tenenbaum J, Fam AG, Little H. Coexistent septic arthritis and crystal arthritis. Report of four cases and literature review. J Rheumatol. 1986;13:604-7.
- Pérez D, Olivé A, Tena X. Coexistencia de artritis infecciosa y artritis microcristalina. An Med Intern (Madrid). 2000;17:329-30.
- Gómez N, Ibáñez J, González M. Artritis séptica por *Escherichia coli* en una mujer con artropatía gotosa. An Med Intern (Madrid). 2005;22:349-50.
- Gómez N, Rodríguez E, Ferreiro JL, Vilar M. Artritis séptica por *Staphylococcus epidermidis* en paciente con insuficiencia cardíaca y gota. Med Clin (Barc). 1994;102:317-8.
- Yu KH, Luo SF, Liou LB, Wu YJJ, Tsai WP, Chen JY, Ho HH. Concomitant septic and gouty arthritis - an analysis of 30 cases. Rheumatology. 2003;42:1062-6.
- Muñoz P, Bouza E. Infecciones causadas por estafilococos resistentes a β -lactámicos sobre prótesis articulares: diagnóstico y tratamiento. Rev Clin Esp. 1997;197:38-47.
- Dubost JJ, Soubrier M, De Champs C, Ristori JM, Bussi re JL, Sauvezie B. No changes in the distribution of organisms responsible for septic arthritis over a 20 year period. Ann Rheum Dis. 2002;61:267-9.
- Bouza E, Mu oz P. Micro-organisms responsible for osteo-articular infections. Baillieres Best Pract Res Clin Rheumatol. 1999;13:21-5.
- Meghji S, Crean SJ, Nair S, Wilson M, Poole S, Harris M, et al. *Staphylococcus epidermidis* produces a cell-associated proteinaceous fraction which causes bone resorption by a prostanoid-independent mechanism: relevance to the treatment of infected orthopaedic implants. Br J Rheumatol. 1997;36:957-63.
- Von Eiff C, Peters G, Heilmann C. Pathogenesis of infections due to coagulase-negative staphylococci. Lancet Infect Dis. 2002;2:677-85.
- Berbari EF, Hanssen AD, Duffy MC, Steckelberg JM, Ilstrup DM, Harnsen WS, et al. Risk factors for prosthetic joint infection: case-control study. Clin Infect Dis. 1998;27:1247-54.
- Shirliff ME, Mader JT. Acute septic arthritis. Clin Microbiol Rev. 2002; 15:527-44.
- Rodr guez-Merchan EC. Artrosis de rodilla: pr tesis totales. En: Rodr guez-Merchan EC, editor. Artrosis. Madrid: Medical & Marketing Communications; 2002. p. 137-64.
- Rosseau I, Cardinal EE, Raymond-Tremblay D, Beauregard CG, Braunstein EM, Saint-Pierre A. Gout: radiographic findings mimicking infection. Skeletal Radiol. 2001;30:565-9.
- Boxen I. Inability of bone and gallium imaging to differentiate acute gout arthritis from septic arthritis. Clin Nucl Med. 1986;11:443-4.
- Blackburn WD, Alarcon GS. Prosthetic joints: a role for prophylaxis. A review. Arthritis Rheum. 1991;24:110-7.
- Flores X. Ciruj a de rescate en implantes articulares. En: Herrera A, Ferr ndez L, Herrero-Beaumont G, Rodr guez de la Serna A, editores. La rodilla. Tomo II. Monograf as m dico-quir rgicas del aparato locomotor. Barcelona: Masson; 2001. p. 75-104.



Bursitis séptica por *Eggerthella lenta*

Sr. Director: La bursitis séptica afecta fundamentalmente a bolsas de localización superficial (olecraniana y prerrotuliana). Lo habitual es que los microorganismos penetren por traumatismos, ya que ambas localizaciones están muy expuestas a ellos, por punciones accidentales y con menor frecuencia por infiltración intrabursal de corticoides. Más del 80% de los casos de bursitis séptica son producidos por *Staphylococcus aureus* y el resto por *Streptococcus* spp., bacilos gramnegativos, micobacterias y hongos, y es muy poco frecuente el aislamiento de microorganismos anaerobios. Por el contrario, sí han

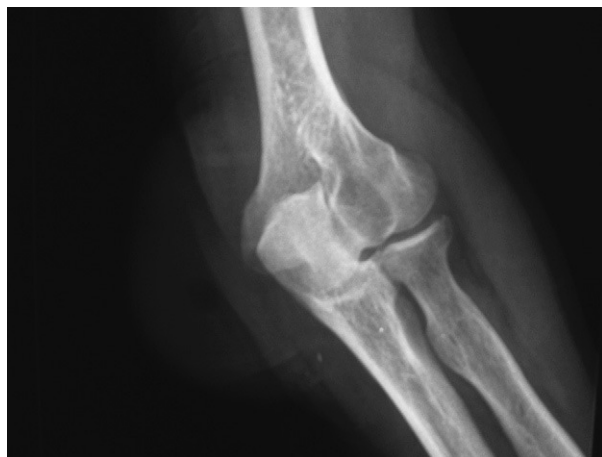

Figura 1. Radiografía anteroposterior del codo.

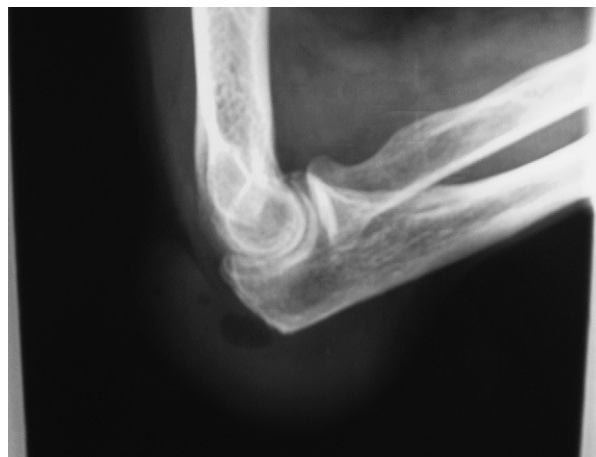


Figura 2. Radiografía lateral del codo.

sido descritos casos de artritis causada por microorganismos anaerobios¹⁻⁴.

Presentamos un caso de bursitis olecraniana por *Eggerthella lenta* en un varón de 70 años con antecedentes de: accidente cerebrovascular, hipertensión arterial, hiperuricemia, insuficiencia renal crónica leve por nefroangiosclerosis, cardiopatía isquémica, estenosis carotídea bilateral, artritis reumatoide resistente al tratamiento con etanercept y corticoides y bursitis olecraniana crónica de origen mecánico. Presenta nódulos reumatoideos en ambas bursas olecranianas de larga evolución, por este motivo fue intervenido en el codo derecho varios años atrás. Acude a consulta por tumefacción en la región olecraniana derecha, sin fiebre ni escalofríos. Se le practica bursocentesis en bursa olecraniana, y se obtiene líquido sinovial de características inflamatorias, sin evidencia de microcristales al microscopio óptico de luz polarizada. Se envía la muestra para cultivo en frasco de hemocultivo de aerobios (Bact-Alert, Organon-Technika), que resulta negativo a los 5 días de incubación. Cuatro días más tarde regresa a la consulta por empeoramiento, y en la exploración física presenta tumefacción, aumento de la temperatura local, eritema y dolor a la palpación. Presión arterial, 124/84; temperatura, 36,4 °C. Análisis de sangre con 9.960 leucocitos/ μ l, con el 76,4% de neutrófilos, el 15% linfocitos; velocidad de sedimentación globular, 19 mm la primera hora; proteína C reactiva, 0,53 mg/dl. En la radiografía de codo derecho se observa importante aumento de partes blandas en la zona posteromedial (figs. 1 y 2), con imágenes radiolúcidas en su interior. Se repite la bursocentesis y se obtiene líquido sinovial de aspecto macroscópico purulento, que se envía al servicio de microbiología para cultivo en jeringa estéril y en frascos de hemocultivos para crecimiento de aerobios y anaerobios. La tinción de Gram muestra abundantes leucocitos polimorfonucleares y bacilos grampositivos intracelulares. Se

inicia tratamiento con amoxicilina-clavulánico 1 g/8 h i.v. A las 48 horas se positiviza el frasco de hemocultivo anaerobio, y se hacen subcultivos en agar sangre, agar chocolate (5% CO₂), agar Sabouraud y agar Schaedler (anaerobiosis); en esta última placa, se observa el crecimiento de un bacilo grampositivo, identificado por galería Api 20 A (BioMérieux) como *Eubacterium lentum* (actualmente, *E. lenta*)⁵. Las pruebas de sensibilidad a antimicrobianos se realizaron con tiras de E-test (AB-Biodisk, Solna, Suecia) en agar *Brucella*, y fue sensible a penicilina G, amoxicilina-clavulánico, cefoxitina, imipenem, clindamicina y metronidazol. Se extraen muestras de líquido sinovial diariamente, que resultaron positivas los tres días posteriores al ingreso, momento en que se negativizan.

E. lenta es un bacilo grampositivo (fig. 3), anaerobio estricto, no esporulado, catalasa negativo, indol negativo, que forma parte de la flora saprofita de la cavidad oral y el tracto gastrointestinal de humanos. Se aísla con relativa frecuencia en muestras de abscesos y heridas, y es

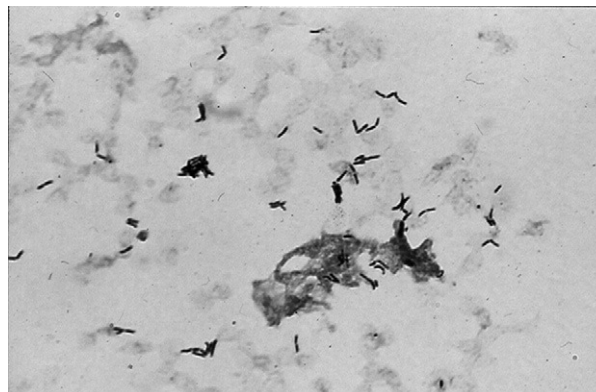


Figura 3. Tinción de Gram: bacilos grampositivos ($\times 1.000$)

muy raro su aislamiento en hemocultivos⁶. Se ha considerado como patógeno en infecciones asociadas a dispositivos intrauterinos, bacteriemias en pacientes con neoplasias, infecciones del tracto genital femenino e infecciones abdominales^{7,8}. La bursitis por *E. lenta* puede producirse como consecuencia de una bacteriemia asintomática con origen en el tracto intestinal o cavidad orofaríngea, o bien como resultado de una contaminación externa por un procedimiento de manipulación de la bursa. El paciente no refiere manipulaciones dentales recientes y en la exploración de la cavidad oral no se encontró ninguna lesión de importancia. Las manipulaciones de la bursa se realizaron siempre con las máximas medidas de asepsia. Un mes y medio después de ser dado de alta se le practicó un enema opaco para descartar afección colónica asociada, y se observó que, aunque en ese momento no había signos de diverticulitis, sí había divertículos en el asa sigmoidea y el colon descendente. Por estos hallazgos y por la naturaleza del agente causal, parece probable que el origen de la bursitis fuese una bacteriemia transitoria de origen intestinal.

En una revisión de la literatura no hemos encontrado descrito ningún caso de bursitis por *E. lenta* y aunque los microorganismos anaerobios no suelen aislarse en bursitis séptica, parece aconsejable recomendar el procesamiento de los líquidos sinoviales para cultivo de aerobios y anaerobios, y la realización de hemocultivos seriados aunque no haya fiebre, sobre todo si se trata de un paciente que, como en el caso que nos ocupa, tiene algún tipo de inmunodepresión y está sometido a manipulaciones frecuentes por procesos crónicos. Además,

en paciente inmunodeficientes es importante descartar infecciones por gérmenes cuyo aislamiento es poco frecuentes.

Fernanda Pardo Sánchez^a, Patricia Alejandra Romero Jung^a,
Lucía Martínez Lamas^a y Beatriz Arca Barca^b

^aServicio de Microbiología. Complejo Hospitalario Universitario Santiago de Compostela. Santiago de Compostela. A Coruña. España.

^bServicio de Reumatología. Complejo Hospitalario Universitario Santiago de Compostela. Santiago de Compostela. A Coruña. España.

Bibliografía

1. Brook I. Joint and bone infections due to anaerobic bacteria in children. *Pediatr Rehabil.* 2002;5:11-9.
2. Sonsale PD, Philipson MR, Bowskill J. Septic arthritis of the knee due to *Fusobacterium necrophorum*. *J Clin Microbiol.* 2004;4:3369-70.
3. Roche M, Smyth E. A case of septic arthritis due to infection with *Gemella morbillorum*. *J Infect.* 2005;51:187-9.
4. Ohl CA. Artritis infecciosa de las articulaciones nativas. En: Mandell GL, Bennett JE, Dolin R, editores. *Enfermedades infecciosas: principios y práctica*. Madrid: Elsevier Churchill Livingstone; 2005. p. 1311-22.
5. Kageyama A, Benno Y, Nakase T. Phylogenetic evidence for the transfer of *Eubacterium lentum* to the genus *Eggerthella* as *Eggerthella lenta* gen. nov., comb. nov. *International Journal of Systematic Bacteriology.* 1999;49:1725-32.
6. Rodloff AC, Hillier SL, Moncla BJ. Peptostreptococcus, Propionibacterium, Lactobacillus, Actinomyces, and other non-spore-forming anaerobic Gram-positive bacteria. En: Murray PR, Baron EJ, Pfaller MA, Tenover FC, Tenover RH, editores. *Manual of clinical microbiology*. 7.ª ed. Washington: ASM Press; 1999. p. 672-89.
7. Mascini EM, Verhoef J. Bacilos anaerobios grampositivos no esporulantes. En: Mandell GL, Bennett JE, Dolin R, editores. *Enfermedades infecciosas: principios y práctica*. Madrid: Elsevier Churchill Livingstone; 2005. p. 2849-52.
8. Lattuada E, Zorzi A, Lanzafame M, Antolini D, Fontana R, Vento S, et al. Cutaneous absceso due to *Eubacterium lentum* in infection drug user: a case report and review of the literature. *Journal of Infection.* 2005;51:e71-2.