

Malignización en la enfermedad de Paget

Piedad León Rubio, Marta Llanes Gómez, José Javier Pérez Venegas y Sergio García Pérez

Sección de Reumatología. Hospital Universitario Puerta del Mar. Cádiz. España.

Caso clínico

Mujer de 88 años diagnosticada de enfermedad de Paget en pala ilíaca derecha desde hacía un año sin necesidad de tratamiento. Acude a urgencias por dolor en la cadera derecha, de 3 meses de evolución, que empeora con el movimiento, la despierta por la noche y no cede con analgésicos habituales. La exploración sistémica y neurológica fue normal y en el aparato locomotor se objetivó dolor a la palpación y limitación a la movilización activa y pasiva de la cadera derecha en todos los planos, sin aumento de partes blandas. El estudio hematológico, bioquímico y de metabolismo óseo fue normal, con proteína C reactiva (PCR) y velocidad de sedimentación globular (VSG) normales y con fosfatasa alcalina (FA) de 130 (normal, 20-140) U/l. La radiografía simple de pelvis puso de manifiesto una lesión lítica de gran tamaño en el seno de un hueso pagético en pala ilíaca derecha con destrucción cortical y fracturas (fig. 1). Se realizó una tomografía computarizada (TC) de pelvis y caderas que confirmó la presencia de una lesión lítica con gran destrucción ósea, indicativa de osteosarcoma (fig. 2).

Diagnóstico y evolución

La biopsia de la lesión fue compatible con osteosarcoma. La gammagrafía ósea mostró que la lesión estaba localizada, sin afectar a otras estructuras. La paciente, al no ser candidata a tratamiento quirúrgico por su edad y la localización de la lesión, pasó a cuidados paliativos para control del dolor. Murió a los 6 meses por descompensación de insuficiencia cardíaca.

Discusión

La enfermedad de Paget es un trastorno de causa desconocida cuya prevalencia depende de la edad, el país y

el área geográfica, así en España la prevalencia es del 1% en la población mayor de 55 años, mientras que en Reino Unido es del orden del 4,5%. Se caracteriza por un remodelamiento óseo excesivo y anormal en zonas localizadas del esqueleto. Puede observarse como hallazgo casual en una radiografía. La clínica varía en función de su localización y la distribución de las

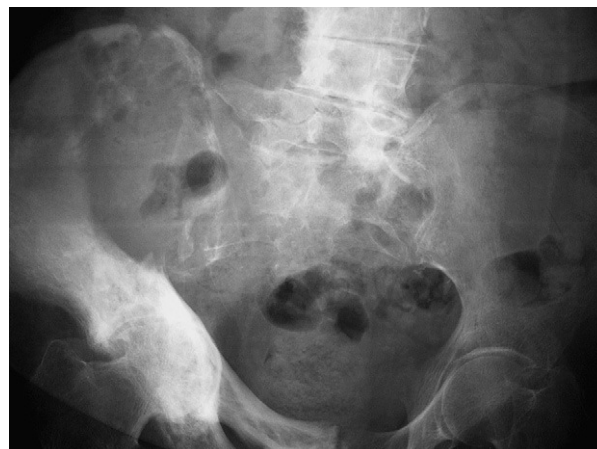

Figura 1. Radiografía simple de pelvis que muestra lesión lítica de gran tamaño en el seno de un hueso pagético en pala ilíaca derecha con destrucción cortical y fracturas.

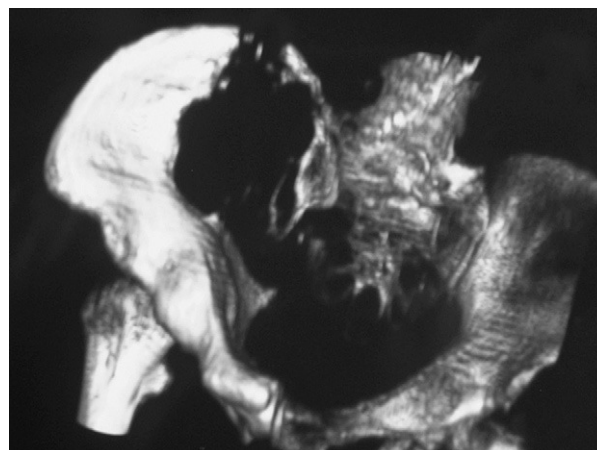


Figura 2. Tomografía computarizada (con reconstrucción tridimensional) de pelvis y caderas que muestra destrucción ósea en pala ilíaca derecha.

Correspondencia: Dra. P. León Rubio.
Sección de Reumatología. Hospital Universitario Puerta del Mar.
Real, 250, 1.º A. 11100 San Fernando. Cádiz. España.
Correo electrónico: piedadleonrubio@hotmail.com

Manuscrito recibido el 13-3-2007 y aceptado el 3-10-2007.

lesiones^{1,2}. Entre las complicaciones asociadas a esta enfermedad, la degeneración maligna aparece en menos del 1% de los pacientes de 55-80 años de edad, fundamentalmente en varones y pacientes con enfermedad polioestótica^{3,4}. Los tipos celulares más frecuentes son el osteosarcoma (50-60%), el fibrosarcoma (20-25%) y el condrosarcoma (10%). Las localizaciones más típicas son el fémur, la pelvis y el húmero, son más raras las vertebrales. Suele presentarse con dolor intenso de reciente aparición, resistente al tratamiento que se acompaña de masa en partes blandas. Hay ocasiones en que una fractura puede ser el primer síntoma de la degeneración sarcomatosa.

Radiológicamente, estas lesiones suelen ser líticas, junto a masa de partes blandas, destrucción cortical, espiculación ósea y/o fracturas sin signos de consolidación. Se acepta que un incremento en la VSG o la FA puede estar relacionado con la presencia de sarcoma. Nuestro caso tiene como peculiaridad la normalización de las pruebas biológicas, las que no nos ayudaron en el seguimiento de la paciente. Este hecho también se observa en la revisión de Cerdá et al⁴, donde se indica que no hay correlación entre los hallazgos biológicos y la malignización⁵.

El abordaje terapéutico incluye, dependiendo de la localización, la máxima resección quirúrgica de la masa tumoral, quimioterapia y, a veces, radioterapia. No obstante se considera que el pronóstico es infausto con una supervivencia del 8% de los pacientes a los 2 años. Las causas de muerte suele ser metástasis pulmonares o complicaciones locales de la enfermedad.

Bibliografía

1. Resnick D, Kransdorf MJ. Enfermedad de Paget. En: Resnick D, Kransdorf MJ, editores. Huesos y articulaciones en imágenes radiológicas. 3.ª ed. Madrid: Elsevier; 2006. p. 573-86.
2. Lane N, Leboff MS. Metabolic bone disease. En: Harris AD, Budd RC, editores. Kelley's Textbook of Rheumatology. 7.ª ed. Philadelphia: WB Saunders; 2005. p. 1487-90.
3. Siris ES, Roodman GD. Enfermedad de Paget del hueso. En: Favus MJ, editor. Primer on the metabolic bone disease and disorders of mineral metabolism. American Society for Bone and Mineral Research; 2005. p. 551-61.
4. Cerdá D, Guañabens N, Peris P, Combalia A, Álvarez L, Pomés J, et al. Osteosarcoma en la enfermedad de Paget. Descripción de seis casos. Rev Esp Reumatol. 2002;29:356-8.
5. Avioli LV, Damron TA, Landas SK, Ambrose JL. Benign tumefactive soft tissue extension from Paget's disease of bone simulating malignancy. Skeletal Radiol. 2001;30:157-60.77