

# Miopatías inflamatorias. Dermatomiositis, polimiositis y miositis con cuerpos de inclusión

Albert Selva O'Callaghan y Ernesto Trallero Araguás

Servicio de Medicina Interna. Hospital General Universitario Vall d'Hebron. Barcelona. España.

Las miopatías inflamatorias idiopáticas son un grupo heterogéneo de enfermedades cuya principal característica es la debilidad muscular y la identificación de una inflamación subyacente en la biopsia muscular. Se incluyen en este grupo la dermatomiositis, la polimiositis y recientemente la miositis con cuerpos de inclusión, con toda probabilidad la menos inflamatoria y también la miopatía adquirida más frecuentemente a partir de los 50 años. Aunque el principal órgano diana es el músculo, la piel y el pulmón, entre otros órganos internos, se afectan con frecuencia, por lo que las miopatías inflamatorias se consideran enfermedades sistémicas. En ocasiones pueden asociarse a cáncer y la presencia de autoanticuerpos específicos y asociados a estas enfermedades sustenta la etiología autoinmune del proceso y ayuda a categorizar a los pacientes. El tratamiento incluye la administración de glucocorticoides, inmunodepresores y puntualmente terapias biológicas, sin descuidar la rehabilitación incluso en la fase aguda de la enfermedad.

**Palabras clave:** Miopatías inflamatorias. Dermatomiositis. Polimiositis. Miositis con cuerpos de inclusión.

## Inflammatory Myopathies. Dermatomyositis, Polymyositis, and Inclusion Body Myositis

Idiopathic inflammatory myopathies are a group of heterogeneous, acquired systemic diseases characterized by progressive symmetrical muscle weakness, elevated serum levels of muscle enzymes, electromyographic abnormalities, and inflammatory infiltrates on muscle biopsy. Characteristic histopathologic features allow classification of idiopathic inflammatory myopathies into polymyositis, dermatomyositis, and sporadic inclusion-body myositis. These are commonly regarded

as autoimmune disorders, and various autoantibodies directed to specific nuclear and cytoplasmic antigens are found. Other organs besides the muscle can be involved being the skin and lung the most frequent. Occasionally dermatomyositis and polymyositis can be associated with cancer in a paraneoplastic manner. Corticosteroids and immunosuppressive agents are the mainstay therapy, although in refractory cases biologic therapy can be used. Physical therapy can not be forgotten.

**Key words:** Inflammatory myopathy. Dermatomyositis. Polymyositis. Inclusion body myositis.

## Introducción y epidemiología

Las miopatías inflamatorias constituyen un grupo de enfermedades que se caracterizan por afectar preferentemente a la musculatura estriada y por su naturaleza inflamatoria<sup>1-3</sup>. La biopsia muscular identifica un infiltrado inflamatorio que, según su localización y distribución, contribuye decisivamente al diagnóstico. Bajo este concepto se agrupan fundamentalmente tres entidades<sup>4,5</sup>, la dermatomiositis, enfermedad bien definida; la polimiositis, que agrupa diversos trastornos que cursan con inflamación muscular y que se considera un diagnóstico de exclusión, y finalmente la miositis con cuerpos de inclusión (MCI)<sup>6,7</sup>, catalogada como esporádica, ya que hay una forma familiar indistinguible de ésta. La MCI se incorpora al grupo en los años noventa y si bien tiene un indudable protagonismo clínico, para algunos autores sólo podría incluirse en el grupo de forma tangencial, ya que el infiltrado inflamatorio que se detecta en la biopsia muscular parece más un epifenómeno acompañante de los cuerpos de inclusión característicos de esta entidad que no la verdadera causa de la debilidad muscular en estos pacientes.

Las miopatías inflamatorias, especialmente la dermatomiositis y la polimiositis, se consideran enfermedades sistémicas, ya que aunque el principal órgano diana es el músculo estriado, otras estructuras, como la piel o el sistema articular, se afectan con frecuencia. También los órganos internos, en especial el pulmón, forman parte del espectro clínico de estas enfermedades. Oca-

Correspondencia: Dr. A. Selva O'Callaghan.  
Siracusa, 12 bis A. 08012 Barcelona. España.  
Correo electrónico: aselva@vhebron.net

Manuscrito recibido el 6-5-2008 y aceptado el 4-7-2008.

sionalmente, y sobre todo la dermatomiositis, puede asociarse a cáncer, y presenta un comportamiento paraneoplásico.

En cuanto a su frecuencia, pueden considerarse dentro del grupo de enfermedades raras debido a su baja incidencia. Estudios epidemiológicos llevados a cabo en diversos puntos del globo establecen una incidencia anual media de 2,1 a 7,7 casos nuevos por millón de habitantes y año<sup>8</sup>. En España la incidencia anual media es similar, de 2,2 a 10,6 casos nuevos por millón de habitantes y año<sup>9</sup>.

### Criterios diagnósticos y diagnóstico diferencial

Los criterios diagnósticos establecidos por Bohan et al<sup>1</sup> siguen siendo de utilidad en la práctica clínica diaria por su simplicidad, así como la clasificación propuesta por estos autores, que divide a las miopatías inflamatorias en cinco grupos que incluyen la dermatomiositis y la polimiositis del adulto, la dermatomiositis infantil, la paraneoplásica y la de superposición. Esta clasificación tiene el inconveniente de no incluir la MCI, desconocida entonces, pero por el contrario permite establecer grupos de diferente pronóstico<sup>10</sup>.

La biopsia muscular es para algunos autores la prueba de referencia en el diagnóstico de las miopatías inflamatorias<sup>4,5,11</sup>. Esto, sin duda, es cierto en el caso de la dermatomiositis y en menor medida en la MCI, pero no en la polimiositis, que sigue siendo un diagnóstico de exclusión. La atrofia perifascicular por fenómenos de microisquemia y necrosis por disminución de los capilares musculares, junto a un infiltrado inflamatorio perivascular y perimisial con predominio de linfocitos T CD4<sup>+</sup> y células B, es típica de la dermatomiositis. Técnicas de inmunohistoquímica permiten identificar el complejo de ataque de membrana del complemento (C5b9) como la causa de esta destrucción capilar. Tan característica es la biopsia en los pacientes con dermatomiositis, que puede llegarse al diagnóstico únicamente por el estudio histológico aun en ausencia de exantema cutáneo, propio de esta enfermedad. Sin embargo, la biopsia muscular puede ser negativa ya que la afectación es parcheada y el uso previo de glucocorticoides durante al menos 2 semanas puede minimizar los hallazgos patológicos. Algunos autores proponen que la práctica sistemática de una resonancia magnética (RM) permitiría realizar la biopsia en los músculos previamente identificados como alterados<sup>12</sup>.

Los hallazgos histopatológicos en la polimiositis, como la infiltración linfocítica endomisial predominantemente por linfocitos T CD8<sup>+</sup> y el fenómeno de invasión parcial, pueden observarse en otras miopatías, principalmente en las distrofias musculares y la MCI<sup>11,13</sup>. La expresión por parte de las fibras musculares no afecta-

**TABLA 1. Criterios diagnósticos de la polimiositis/dermatomiositis**

Debilidad simétrica de los músculos de las cinturas escapular y pelviana, flexores del cuello, progresiva en semanas o meses, con o sin disfagia y afección respiratoria
Biopsia muscular característica de miopatía inflamatoria
Elevación enzimática muscular (creatincinasa, aldolasa, transaminasas...)
Hallazgos electrofisiológicos musculares característicos
Lesiones cutáneas patognomónicas de dermatomiositis (signo de Gottron, eritema violáceo o en heliotropo)
Enfermedad definida: 4 criterios; probable: 3 criterios; posible: 2 criterios. En el caso de la dermatomiositis debe cumplirse el último criterio siempre

Tomada de Bohan et al<sup>1</sup>.

**TABLA 2. Criterios diagnósticos de dermatomiositis**

Rasgos característicos
Manifestaciones clínicas
Inicio subagudo (semanas a meses) en la infancia y la edad adulta
Lesiones cutáneas características: signo de Gottron/exantema heliotropo
Calcinosis subcutánea (especialmente en formas juveniles)
Debilidad muscular: difusa, de predominio proximal
Afección sistémica (disfagia, sinovitis, neumopatía intersticial)
Alteraciones de laboratorio
Elevación de las enzimas musculares (creatincinasas y otras), aunque pueden ser normales
Alteración miopática electrofisiológica con descargas espontáneas
Biopsia muscular
Necrosis y regeneración de fibras musculares
Microinfartos
Atrofia perifascicular
Infiltrado de células mononucleares (perimisial y perivascular); especialmente linfocitos B y T CD4 <sup>+</sup>
Depósito vascular de inmunoglobulinas y complejo de ataque de membrana (complemento)
Depleción capilar; inclusiones tubuloreticulares en las células endoteliales
Expresión muscular de los antígenos de clase I del sistema HLA
Trastornos asociados
Entrecruzamiento con esclerodermia u otras enfermedades del tejido conjuntivo
Cáncer asociado (especialmente en mayores de 50 años)
Raros: sarcoidosis, VIH, toxoplasmosis
Categorías diagnósticas
Dermatomiositis definida
Cambios cutáneos característicos junto con un patrón de debilidad muscular y confirmación histológica. Si la biopsia es concluyente, no son necesarios más datos
Dermatomiositis probable
Lesiones cutáneas atípicas junto con evidencia clínica y de laboratorio de miositis y confirmación histológica
Dermatomiositis posible
Lesiones cutáneas indicativas de dermatomiositis junto con evidencia clínica y electromiográfica de miositis, pero biopsia normal o inespecífica
Dermatomiositis amiofática
Lesiones cutáneas características, pero sin evidencia clínica o de laboratorio de miositis

HLA: antígenos leucocitarios humanos; VIH: virus de la inmunodeficiencia humana.

**TABLA 3. Criterios diagnósticos de polimiositis**

<b>Rasgos característicos</b>
Manifestaciones clínicas
Inicio subagudo en la edad adulta (raramente antes)
Debilidad muscular difusa de predominio proximal
Manifestaciones sistémicas en algunos casos (disfagia, afección intersticial)
.....
<b>Alteraciones de laboratorio</b>
Elevación de enzimas musculares
Electromiograma (EMG): potenciales miopáticos de unidad motora con descargas espontáneas o no
Biopsia muscular
Mionecrosis (patrón de fibra única) y regeneración.
Polifásica y multifocal
Infiltrado endomisial de células mononucleares: linfocitos T CD8 <sup>+</sup>
Invasión de fibras no necróticas por células mononucleares: macrófagos y linfocitos T CD8 <sup>+</sup>
Expresión de antígenos del MHC de clase I en las fibras musculares
.....
<b>Trastornos asociados</b>
Conectivopatías (EMTC, ESP, LES, AR, SS)
Otros trastornos autoinmunitarios
Ocasionalmente infección por VIH o HTLV-I
Cancer (asociación más débil que en la dermatomiositis)
.....
<b>Categorías diagnósticas</b>
<b>Polimiositis definida</b>
Clínica característica con biopsia confirmatoria.
Otros hallazgos de laboratorio no son imprescindibles si la biopsia es confirmatoria
<b>Polimiositis probable (una de las 2 siguientes)</b>
Clínica característica, hallazgos en EMG y elevación de enzimas musculares con criterios incompletos de biopsia muscular (cambios inflamatorios mínimos poco específicos...)
Clínica atípica, con EMG compatible, elevación de enzimas musculares y evidencia de miopatía inflamatoria necrosante en la biopsia
<b>Polimiositis posible</b>
Clínica y EMG compatible, con elevación de enzimas musculares, pero biopsia normal o inespecífica

AR: artritis reumatoide; EMTC: enfermedad mixta del tejido conectivo; ESP: espondiloartropatías; HTLV: virus linfotrópico de linfocitos T del ser humano; LES: lupus eritematoso sistémico; MHC: complejo mayor de histocompatibilidad; SS: síndrome de Sjögren; VIH: virus de la inmunodeficiencia humana.

das del complejo mayor de histocompatibilidad tipo I (MHC-I) apoya el diagnóstico de polimiositis idiopática, aunque ocasionalmente puede observarse en las MCI y en alguna distrofia muscular, especialmente en las disferlinopatías. Todo ello ha llevado a cuestionar la individualización propia de la polimiositis, la convierte en un diagnóstico por exclusión y obliga a un estudio inmunohistoquímico meticuloso que descarte otras entidades como las distrofias o la MCI, especialmente en los casos resistentes al tratamiento<sup>11,12,14</sup>. Las vacuolas ribeteadas subsarcolémicas ricas en amiloide y puestas de manifiesto mediante la tinción de rojo Congo o de filamentos de amiloide en la microscopía electrónica permiten, junto al cuadro clínico característico, llegar al diagnóstico de MCI<sup>11,13,15</sup>. En las tablas 1-4 se recogen los diferentes criterios propuestos para el diagnóstico de

**TABLA 4. Criterios diagnósticos de la miositis por cuerpos de inclusión**

<b>Rasgos característicos</b>
Manifestaciones clínicas
Duración de la enfermedad más de 6 meses
Edad de inicio > 30 años
Debilidad y atrofia muscular lentamente progresiva; afección selectiva del cuádriceps femoral y flexores de los dedos.
Puede ser asimétrica
Disfagia frecuente
.....
<b>Alteraciones de laboratorio</b>
Enzimas musculares moderadamente elevadas.
Pueden ser normales
Patrón electromiográfico de tipo miopático o "mixto" con potenciales de unidad motora de larga y corta duración
Biopsia muscular
Necrosis de fibra muscular y regeneración
Invasión de fibras musculares no necróticas por células mononucleares: linfocitos T CD8 <sup>+</sup>
Infiltrado endomisial por células mononucleares (variable)
Fibras musculares con vacuolas (vacuolas en anillo)
Fibras musculares COX-negativas (excesivas por edad)
Inclusiones de ubiquitina positiva y depósito de amiloide en las fibras musculares
Inclusiones nucleares o citoplasmáticas tubulofilamentosas de 15-18 nm
Expresión de antígenos del MHC de clase I en las fibras musculares
.....
<b>Trastornos asociados</b>
La miositis por cuerpos de inclusión suele presentarse de forma aislada, pero puede asociarse a:
Otros trastornos autoinmunitarios, conectivopatías, sarcoidosis
Infección por VIH o HTLV-I
Cancer (débil asociación)
Muy infrecuente: toxoplasmosis
.....
<b>Categorías diagnósticas</b>
<b>Miositis por cuerpos de inclusión definida</b>
Clínica característica y confirmación por biopsia: miopatía inflamatoria con células T autoagresivas, vacuolas en anillo, fibras musculares COX-negativas, inclusiones tubulointersticiales y depósito de amiloide. No se precisa otros hallazgos de laboratorio si la biopsia es diagnóstica
Patrón atípico de debilidad muscular y atrofia con biopsia muscular diagnóstica
<b>Miositis por cuerpos de inclusión probable</b>
Clínica y laboratorio característico pero criterios morfológicos incompletos
<b>Miositis por cuerpos de inclusión posible</b>
Clínica atípica y biopsia incompleta

HTLV: virus linfotrópico de linfocitos T del ser humano; MHC: complejo mayor de histocompatibilidad; VIH: virus de la inmunodeficiencia humana.

las distintas enfermedades que forman parte del grupo de miopatías inflamatorias. El diagnóstico diferencial es amplio<sup>13</sup> e incluye las enfermedades musculares hereditarias, en especial la distrofia que pueden cursar con infiltrado inflamatorio en la biopsia muscular, algunas enfermedades metabólicas, como la glucogenosis, entre las que la enfermedad de McArdle del adulto, o déficit de miofosforilasa, es la más frecuente y hay que descartarla mediante prueba de isquemia en el antebrazo<sup>16</sup> o estudio genético; los trastornos del tiroides, que no sólo se pueden confundir con

la polimiositis, sino que también pueden aparecer y coexistir con las miopatías inflamatorias condicionando una mala evolución y una respuesta terapéutica inadecuada<sup>17</sup>; las infecciones parasitarias, como la toxoplasmosis o la triquinosis, y el consumo de fármacos, en especial los fármacos utilizados en el tratamiento de las dislipemias, como las estatinas o los fibratos, pero también los glucocorticoides o los antipalúdicos de síntesis utilizados en el tratamiento de algunas manifestaciones de la enfermedad. Otro aspecto a tener en cuenta es el diagnóstico erróneo de hepatitis por elevación de las transaminasas, ya que estas enzimas también pueden ser de origen muscular y se elevan junto a la creatinincinasa en las miopatías. Entre las distrofias, el déficit de disferlina, proteína de membrana de la fibra muscular y que participa en la reparación celular, es lo que con mayor frecuencia puede confundirse con una polimiositis. La sospecha y la confirmación diagnóstica de esta entidad son importantes, ya que parece que el tratamiento con glucocorticoides tiene un efecto negativo en el músculo, que empeora el cuadro clínico y la evolución<sup>18,19</sup>.

La miopatía por glucocorticoides no es rara, pero difícilmente crea un problema diagnóstico al clínico, suele ser de menor intensidad y el contexto clínico y, en caso de dudas, el estudio electrofisiológico ayudan a su identificación. En nuestra experiencia, la miopatía por glucocorticoides tiene más protagonismo clínico en las enfermedades en que el componente inflamatorio es menor o menos relevante (distrofias, MCI); predomina la toxicidad del fármaco en el músculo respecto al supuesto beneficio de actuar en la inflamación. En ocasiones, para el control de las manifestaciones cutáneas o articulares de la dermatomiositis se utilizan antimetabólicos, que también son causa de miopatía, aunque con mayor relevancia histopatológica en el estudio ultraestructural que repercusión clínica<sup>20</sup>.

## Manifestaciones clínicas

La forma de presentación más común de estas enfermedades es la debilidad muscular, que suele afectar de forma característica a la musculatura esquelética proximal, es decir a la cintura escapular y pelviana, dificultando las actividades que precisan del normal funcionamiento de estos músculos, como tender la ropa, peinarse, subir escaleras o levantarse de la silla, entre otras<sup>21</sup>. Esta debilidad se acompaña de una marcha miopática o anserina con oscilación de la cadera en cada paso. La musculatura facial suele estar respetada. Los músculos flexores del cuello y la musculatura estriada de la orofaringe se afectan con frecuencia; estos últimos causan la disfagia que presentan los pacientes con miositis, que en ocasiones puede ser tan intensa que se manifieste por regurgitación nasal del contenido alimentario durante la deglución y, ocasionalmente, fa-

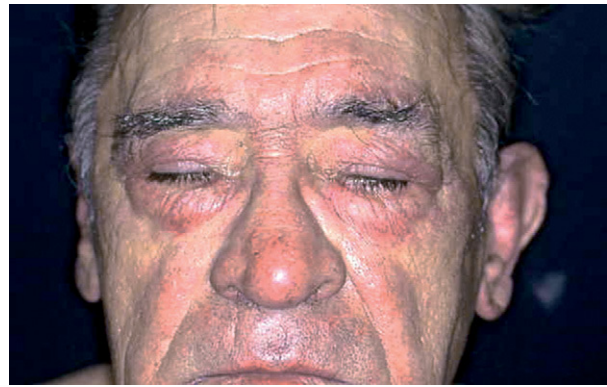

Figura 1. Exantema en heliotropo.

vorecer la neumonía por broncoaspiración<sup>2,3,5</sup>. Parece que con mayor frecuencia estos pacientes presentan síndrome de apnea del sueño debido al colapso de la vía aérea superior por debilidad de la musculatura orofaríngea (observación personal, resultados no publicados). Las mialgias son un síntoma que puede aparecer, pero son poco frecuentes.

No parece haber diferencias en lo relativo a la afectación muscular entre dermatomiositis y polimiositis, pero sí en cambio en los pacientes con MCI. Suele considerarse la sospecha de esta última entidad cuando el cuadro clínico es tórpido, no responde al tratamiento convencional y, de forma característica, el paciente presenta debilidad muscular asimétrica y con afectación proximal y distal junto a gran atrofia de los músculos cuádriceps, que se traduce en caídas frecuentes, y de los flexores profundos de los dedos, que contribuye a la dificultad que tienen estos pacientes para desenroscar un tornillo o deshacer un nudo. A diferencia de la dermatomiositis y la polimiositis que predominan en el sexo femenino, como en la mayoría de las enfermedades sistémicas autoinmunitarias, la MCI es más frecuente en varones y se considera la miopatía adquirida más frecuente a partir de los 50 años<sup>5,22</sup>.

Las manifestaciones cutáneas son características de la dermatomiositis, y podemos distinguir un amplio abanico de lesiones, la mayoría de ellas con un cierto componente de fotosensibilidad, por lo que suelen aparecer en zonas expuestas al sol<sup>2,3,5</sup>. Se consideran patognomónicas el edema palpebral de color lila o en heliotropo (por ser éste el color de esta flor) y los nódulos de Gottron, áreas eritematosas discretamente descamativas e infiltradas que aparecen sobre los nudillos de las manos (figs. 1 y 2). Lesiones similares pueden observarse en zonas de extensión, como codos y rodillas, y también en la línea de inserción del cuero cabelludo y en la nuca. Otras lesiones cutáneas localizadas en la zona del escote en forma de "V" o en la espalda en forma de "chal" tienen también relación con la estimulación lumínica. En general, no se recomienda la biopsia

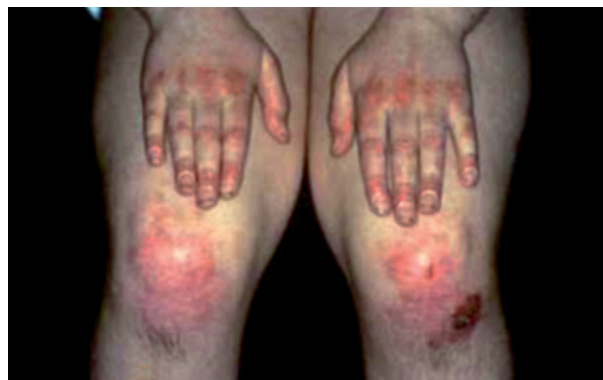


Figura 2. Signo de Gottron.

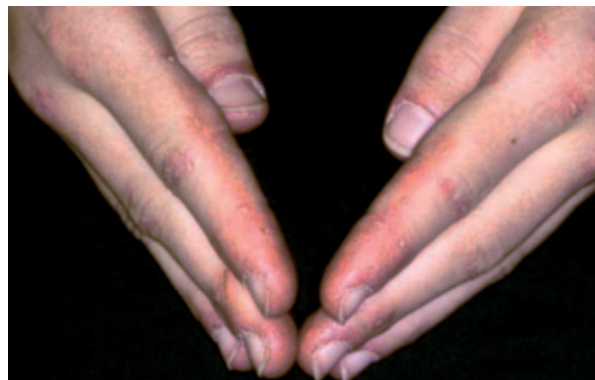

Figura 3. Manos de mecánico.

cutánea por su inespecificidad diagnóstica. En ocasiones, las lesiones cutáneas características pueden aparecer en ausencia de afectación muscular, y cuando esta situación persiste durante al menos 2 años sin que finalmente aparezca signo alguno de miopatía, se habla de dermatomiositis amiópática, que no siempre tiene un curso benigno, ya que puede asociarse a cáncer o desarrollar una neumopatía intersticial aguda de mal pronóstico<sup>23</sup>.

Un subgrupo de pacientes presenta una característica lesión eczematososa en la zona lateral de los dedos de las manos que se denomina “manos de mecánico” (fig. 3) y que se relaciona con la presencia de anticuerpos anti-Jo-1. La paniculitis y la calcinosis (fig. 4) pueden adquirir protagonismo clínico en los pacientes con dermatomiositis, especialmente en su forma juvenil, pero también en el adulto<sup>24,25</sup>. No es infrecuente apreciar edema con fóvea en las fases agudas de la enfermedad, atribuido exclusivamente al proceso inflamatorio subyacente.

La dermatomiositis y la polimiositis se consideran enfermedades sistémicas y como tales presentan las siguientes manifestaciones.

#### Aparato respiratorio

Es la manifestación visceral más frecuente, aparece en hasta casi la mitad de los pacientes en una u otra forma<sup>26-31</sup>. La afección respiratoria más conocida en pacientes con dermatomiositis y polimiositis es la intersticial. En general, su instauración suele ser subaguda o crónica y los hallazgos clínicos a la exploración pueden detectar estertores crepitantes secos, en “velcro”, característicos de la fibrosis pulmonar. En estos casos los anticuerpos antisintetasa, en especial los anti-Jo-1 (antihistidil-ARNt sintetasa) que son los más frecuentes, suelen ser positivos, y se constituyen en marcador de un síndrome clínico caracterizado por la presencia de miopatía inflamatoria (dermatomiositis o polimiositis), neumopatía intersticial y artritis, fiebre, fenómeno de

Raynaud y “manos de mecánico”, entre otras manifestaciones menores. En ocasiones, la neumopatía intersticial adquiere el máximo protagonismo y es el motivo de consulta, la miopatía es prácticamente subclínica y el marcador inmunológico es la presencia de anticuerpos antisintetasa distintos del anti-Jo-1<sup>32</sup>. El sustrato patológico que subyace en la mayoría de los casos parece ser

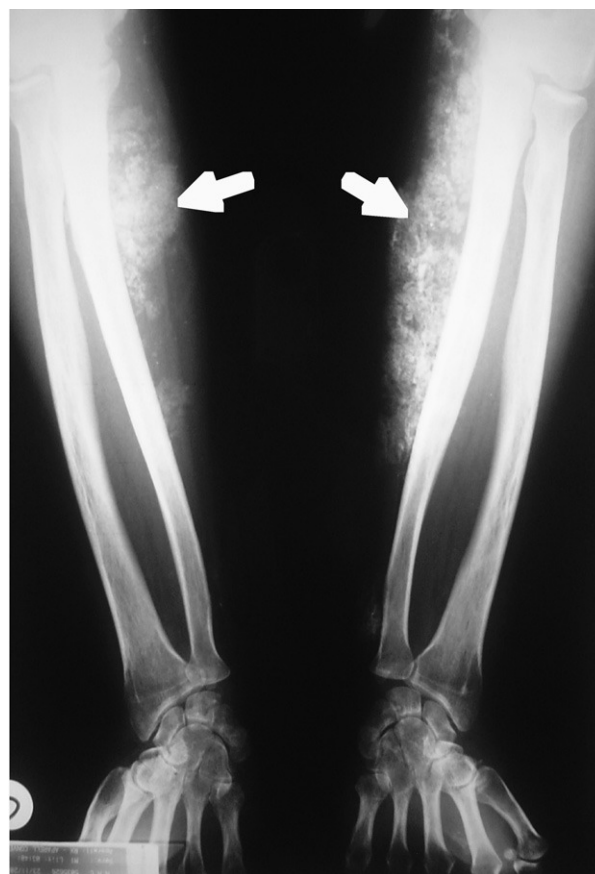

Figura 4. Calcinosis cutis.

una neumonía intersticial no específica, si bien se han descrito casos asociados a neumonía intersticial usual o neumonitis organizativa criptogénica, anteriormente conocida como bronquiolitis organizativa con neumonía organizativa focal (BONO)<sup>26,33,34</sup>. Estas formas de afectación respiratoria no parecen comportar un peor pronóstico<sup>35</sup>. La tomografía computarizada (TC) de alta resolución, el estudio inicial del lavado bronquioloalveolar y, sobre todo, de la función respiratoria que incluya la capacidad vital forzada (CVF), la difusión del CO (DLCO) y los valores de presión diafragmática inspiratorios (PIM) y espiratorios (PEM) ayudan a la valoración de estos pacientes.

Con mucha menor frecuencia, pueden desarrollar una neumonitis intersticial aguda de curso fulminante, con destrucción del parénquima pulmonar, neumomediastino y anticuerpos antisintetasa negativos, cuyo sustrato patológico es la lesión alveolar difusa y que suele conducir a una insuficiencia respiratoria irreversible en un plazo de meses a pesar de un tratamiento inmunosupresor intenso; el trasplante pulmonar es la única opción terapéutica<sup>36-39</sup>. Esta forma es más frecuente en sujetos orientales y en esta etnia se ha descrito un autoanticuerpo frente a proteínas de 140 kD que podría actuar como marcador diagnóstico de esta forma fulminante<sup>40</sup>. La musculatura respiratoria, sobre todo el diafragma, puede verse afectada también por la enfermedad<sup>28,36</sup>. En la mayoría de los sujetos hay una insuficiencia ventilatoria leve o moderada que corre paralela al curso de la enfermedad y que suele mejorar con el tratamiento de base de la miositis. La disminución de los valores de PIM y PEM es característica de esta situación y puede repercutir en el valor de la CVF, y da una falsa impresión al interpretar los valores bajos de CVF como secundarios a neumonitis intersticial. En unos pocos casos la evolución es hacia la insuficiencia respiratoria ventilatoria como consecuencia de la claudicación de la musculatura respiratoria. Mientras se espera el efecto del tratamiento inmunosupresor, la ventilación mecánica externa (BiPAP) puede actuar de puente evitando la muerte del paciente o la necesidad de intubación orotraqueal<sup>41</sup>. La hipertensión pulmonar que acompaña a la fibrosis pulmonar o de forma primaria es infrecuente, pero hay que pensar en ella en los casos que cursen con aumento de la disnea y disminución de la DLCO, a pesar de no modificarse la CVF. El estudio mediante ecocardiografía será el primer paso para llegar al diagnóstico.

### Afección cardíaca

Es poco frecuente, pero cuando se presenta lo hace en forma de miocarditis, comporta un mal pronóstico y puede evolucionar a miocardiopatía dilatada. En algunas series clínicas es la principal causa de muerte en es-

tos pacientes<sup>42,43</sup>. El tratamiento convencional con glucocorticoides e inmunosupresores puede revertir el cuadro, pero en ocasiones sólo el trasplante cardíaco puede solucionar la situación<sup>44</sup>. La ecocardiografía, la RM cardíaca con gadolinio y la gammagrafía cardíaca con <sup>99m</sup>Tc son las técnicas diagnósticas más utilizadas junto al electrocardiograma<sup>42,45</sup>. Es posible que haya manifestaciones cardíacas subclínicas, así se han descrito valores elevados de la fracción miocárdica de la creatinina (CK-MB) en pacientes asintomáticos con miositis<sup>46</sup>. Los anticuerpos anti-SRP (*single recognition particle*) se han relacionado con un cuadro clínico de polimiositis en mujeres de raza negra, que cursa con afección cardíaca grave y de predominio estacional en los meses de otoño<sup>47</sup>, aunque esta asociación ha sido cuestionada.

### Afectación digestiva

La disfagia que aparece en el curso de la enfermedad es debida a la miopatía de la musculatura estriada orofaríngea. Las formas de dermatomiositis juvenil pueden cursar con vasculitis intestinal y/o perforación de víscera hueca, lo que es una rareza en adultos<sup>48</sup>. La pseudoobstrucción intestinal y la neumatosis cistoidea intestinal son manifestaciones poco habituales pero descritas en las dermatomiositis<sup>49,50</sup>. Se especula sobre la relación que pueda existir entre celiaquía o anticuerpos antigliadina y miopatía, especialmente en el grupo de las polimiositis y MCI<sup>51,52</sup>.

### Etiopatogenia y autoanticuerpos

La etiopatogenia de las miopatías inflamatorias no es bien conocida<sup>53</sup>. Sobre la base de un agente externo físico, químico o infeccioso que actúa en un territorio genético predispuesto se han avanzado algunas teorías. Un amplio estudio en diversos países del globo, sobre casi 1.000 pacientes con polimiositis o dermatomiositis, demostró que la proximidad a la latitud 0° era un factor de riesgo de dermatomiositis. Es decir, los países más cercanos a la línea del ecuador y, por tanto, más expuestos a radiación lumínica presentaban con mayor frecuencia dermatomiositis y en los países más alejados la polimiositis era la entidad más frecuente. Estas diferencias se atribuyeron al influjo de la radiación UV como estímulo etiopatogénico. Estos resultados se han confirmado en otro estudio<sup>54,55</sup>. Otra teoría que no ha acabado de consolidarse hace referencia al fenómeno del microquimerismo fetal mediante el cual se cree que células inmunocompetentes del feto quedan anidadas en el seno materno y se activan produciendo una auténtica reacción de injerto contra huesped<sup>56,57</sup>. Aunque estudios epidemiológicos no han sido capaces de adscribir a las prótesis de silicón papel alguno en la etiopatogenia de

TABLA 5. Autoanticuerpos en polimiositis/dermatomiositis

Antígeno	Frecuencia (%)	Clínica asociada
<b>Anticuerpos específicos de miositis</b>		
Antisintetasas	20-30	Fiebre, artritis, manos de mecánico, fenómeno de Raynaud, neumopatía intersticial, miositis
Histidil-ARNt sintetasa (Jo-1)		
Treonil-ARNt sintetasa (PL-7)		
Alanil-ARNt sintetasa (PL-12)		
Isoleucil-ARNt sintetasa (O)		
Glicil-ARNt sintetasa (E)		
Asparaginil-ARNt sintetasa (KS)		
Fenilalanil-ARNt sintetasa (Zo)		
Anti-SRP ( <i>signal recognition particle</i> )	4-5	Miositis, mal pronóstico, resistente al tratamiento, afección cardíaca
Anti-Mi-2 (helicadas)	5-14	Dermatomiositis
<b>Anticuerpos asociados a miositis</b>		
Anti-PM/Scl (exosoma)	5-10	Miositis, esclerodermia
Anti-RNP (U1 ribonucleoproteína)	5-10	Miositis, LES, EMTC, esclerodermia
Anti-SSA (Ro 60/Ro 52)	10-25	Síndrome de Sjögren

EMTC: enfermedad mixta del tejido conectivo. LES: lupus eritematoso sistémico.

las enfermedades autoinmunitarias en general y tampoco en las miositis tipo polimiositis o dermatomiositis, se han descrito casos de dermatomiositis en relación con prótesis de silicona en el contexto de un sustrato genético favorable<sup>58-60</sup>.

El endotelio capilar es el principal lugar de ataque en las dermatomiositis, y el complemento en su fracción C5b9 o complejo de ataque de membrana, la principal causa de la lesión capilar. Citocinas, moléculas de adhesión vascular e intersticial y metaloproteasas parecen desempeñar un papel adyuvante en el proceso inflamatorio liderado por células T y B. El mecanismo lesional parece distinto en la polimiositis donde la citotoxicidad mediada por linfocitos T CD8<sup>+</sup> parece ser la causa principal a través de las perforinas.

La presencia de autoanticuerpos es una de las características de las enfermedades autoinmunitarias. En la dermatomiositis y la polimiositis más de la mitad de los pacientes presentan anticuerpos antinucleares positivos y hasta un 20%, anticuerpos específicos o asociados a la miositis<sup>47,61-64</sup>. De forma mucho menos frecuente se ha descrito la presencia de estos autoanticuerpos en la MCI<sup>65,66</sup>. En la tabla 5 se especifican los principales anticuerpos relacionados con las miositis.

### Cáncer y miopatía inflamatoria

Diversos estudios epidemiológicos establecen sin lugar a dudas una estrecha relación entre dermatomiositis y cáncer, y en menor medida también entre polimiositis y cáncer<sup>67-69</sup>. Una tercera parte de los pacientes con dermatomiositis tendrá cáncer o, lo que es lo mismo, un paciente con dermatomiositis tiene un riesgo 3 veces más alto de desarrollar cáncer que un sujeto sin la enfermedad. Estos valores son algo más moderados para

la polimiositis. A día de hoy no parece haber suficiente evidencia que permita asociar cáncer con MCI, lo que representa otro hecho diferencial de esta entidad. Entre las neoplasias que se asocian con mayor frecuencia destaca el carcinoma de ovario, por lo que algún estudio recomienda la determinación de marcadores tumorales de esta neoplasia anualmente durante los primeros 5 años del diagnóstico<sup>70,71</sup>. La representación de cáncer asociado a dermatomiositis, al margen de la neoplasia de ovario, parece seguir la normal distribución de cáncer de la población.

En general, el cáncer asociado a dermatomiositis-polimiositis tiene un comportamiento paraneoplásico; aparece 2-3 años antes o después del diagnóstico de miopatía inflamatoria. Aunque se acepta que el curso de la dermatomiositis y la polimiositis corre paralelo al del cáncer, es difícil de saber, ya que la mejoría de aquellas tras el tratamiento quimioterápico puede deberse a la resolución de la neoplasia o bien a la potente acción inmunodepresora del tratamiento antineoplásico.

Se recomienda al inicio del diagnóstico de dermatomiositis-polimiositis un cribado que incluya una analítica general con perfil básico de sangre y bioquímica, marcadores tumorales de próstata, ovario y mama, TC torácica y abdominal y mamografía y exploración ginecológica. Aun así, no es infrecuente que el seguimiento clínico del paciente nos sorprenda con la aparición de una neoplasia, por lo que se han desarrollado nuevas estrategias<sup>72</sup>. La tomografía por emisión de positrones (PET)-TC con fluorodesoxiglucosa, técnica híbrida que une morfología y funcionalismo celular, podría ser una buena opción, aunque resultados preliminares (observación personal, datos no publicados) no demuestran una mayor rentabilidad que el cribado convencional; de todas maneras hacen falta estudios más amplios para establecer su utilidad en este aspecto.

Varios estudios han puesto de manifiesto la existencia de antígenos compartidos por células tumorales y mio-citos<sup>73-75</sup>. El reciente descubrimiento de anticuerpos frente a la proteína de 155 kD parece tener un elevado poder predictivo negativo, es decir, los pacientes con resultado negativo para este autoanticuerpo es improbable que desarrollen cáncer<sup>76-78</sup>.

## Tratamiento

El tratamiento de las miopatías inflamatorias se basa en la administración de glucocorticoides e inmunosupresores, sin olvidar la terapia física o de rehabilitación, incluso en la fase aguda<sup>79,80</sup>. Una tercera parte de los pacientes responde al tratamiento único con glucocorticoides, pero la mayoría precisa de la adición de un nuevo inmunosupresor. Entre éstos, azatioprina<sup>81</sup> a dosis de 1-2 mg/kg/día ajustada según el resultado del polimorfismo de la tiopurina metiltransferasa y metotrexato<sup>82,83</sup> en dosis de 7,5-20 mg/semana son los más conocidos. Sin embargo, los antagonistas de la calcineurina, como la ciclosporina o el tacrolimus, cuando el paciente no es hipertenso, son bien tolerados y especialmente útiles en la afección intersticial<sup>83-85</sup>. También la administración de ciclofosfamida en pulsos mensuales de aproximadamente 700 mg junto con mesna para disminuir la toxicidad vesical, durante 6 meses, ha demostrado su utilidad en el control de la neumonitis intersticial en estos pacientes<sup>86</sup>. Nuevos inmunosupresores con acción contra el metabolito, como el micofenolato mofetilo o el ácido micofenólico, han demostrado una potencial utilidad en el tratamiento de las miositis resistentes<sup>87</sup>, si bien se han descrito ya casos de procesos linfoproliferativos en relación con su administración. Las inmunoglobulinas intravenosas<sup>88,89</sup> actúan mejorando la debilidad muscular, son rápidas en su efecto, poco tóxicas y bien toleradas, el problema es su precio y que actúan de forma sintomática, en cualquier caso, pueden utilizarse de puente hasta conseguir el efecto esperado con el tratamiento inmunosupresor. La plasmaféresis, la irradiación corporal total o la ciclofosfamida oral no han demostrado eficacia en el tratamiento de las miopatías inflamatorias<sup>90,91</sup>. Otros fármacos menores, como los antipalúdicos de síntesis, útiles en otras enfermedades sistémicas como, por ejemplo, el lupus, podrían utilizarse como fármaco adyuvante en el control de las manifestaciones cutáneas y/o articulares, aunque nuestra experiencia es mala en este sentido. También se ha descrito la utilidad de suplementos de creatinina como terapia coadyuvante<sup>92</sup>. Múltiples ensayos y tratamientos utilizados en pacientes con MCI han fracasado o no han sido concluyentes<sup>93-97</sup>. Las terapias biológicas, como etanercept, infliximab o rituximab, han mostrado eficacia en algunos casos clínicos o estudios observacionales con pocos pacientes<sup>98,99</sup>. Actualmente está en

marcha un estudio aleatorizado, a doble ciego, con placebo y rituximab, del que se esperan los resultados.

## Bibliografía

- Bohan A, Peter JB. Polymyositis and dermatomyositis. *N Engl J Med*. 1975;292:344-7; 403-7.
- Callen JP. Dermatomyositis. *Lancet*. 2000;355:53-7.
- Dalakas MC, Hohlfeld R. Polymyositis and dermatomyositis. *Lancet*. 2003;362:971-82.
- Plotz PH, Dalakas M, Leff RL, Love LA, Miller FW, Cronin ME. Current concepts in the idiopathic inflammatory myopathies: polymyositis, dermatomyositis and related disorders. *Ann Intern Med*. 1989;111:143-57.
- Dalakas MC. Polymyositis, dermatomyositis and inclusion-body myositis. *N Engl J Med*. 1991;325:1487-98.
- Casademont Pou J, Grau Junyent JM, Pou Serradell A, Urbano-Márquez A. [Myositis with inclusion bodies: a little-known variety of idiopathic inflammatory myopathy]. *Med Clin (Barc)*. 1989;93:121-4.
- Dalakas M. Inflammatory, immune, and viral aspects of inclusion-body myositis. *Neurology*. 2006;66 Suppl 1:S33-8.
- Mastaglia FL, Phillips BA. Idiopathic inflammatory myopathies: epidemiology, classification, and diagnostic criteria. *Rheum Dis Clin North Am*. 2002;28:723-41.
- Vargas-Leguías H, Selva-O'Callaghan A, Campins-Martí M, Herosilla Pérez E, Grau-Junyent JM, Martínez Gómez X, et al. [Polymyositis-dermatomyositis: incidence in Spain (1997-2004)]. *Med Clin (Barc)*. 2007;129:721-4.
- Miró O, Laguno M, Alonso JR, Casademont J, Herrero C, Selva A, et al. [Clinical course of idiopathic inflammatory myopathies: complications, survival and prognostic factors]. *Med Clin (Barc)*. 1999;112:521-6.
- Dalakas MC. Muscle biopsy findings in inflammatory myopathies. *Rheum Dis Clin North Am*. 2002;28:779-98.
- Tomasová Studynková J, Charvát F, Jarosová K, Vencovsky J. The role of MRI in the assessment of polymyositis and dermatomyositis. *Rheumatology (Oxford)*. 2007;46:1174-9.
- Nirmalananthana N, Holton JL, Hanna MG. Is it really myositis? A consideration of the differential diagnosis. *Curr Opin Rheumatol*. 2004;16:684-91.
- Van der Meulen MFG, Bronner IM, Hoogendijk JE, Burger H, Van Venrooij WJ, Voskuyl AE, et al. Polymyositis. An overdiagnosed entity. *Neurology*. 2003;61:316-21.
- Griggs RC, Askanas V, DiMauro S, Engel A, Karpati G, Mendell JR, et al. Inclusion body myositis and myopathies. *Ann Neurol*. 1995;38:705-13.
- Sanjurjo E, Laguno M, Bedini JL, Miró O, Grau JM. [Forearm ischemic exercise test. Standardization and diagnostic value in the identification of McArdle disease]. *Med Clin (Barc)*. 2004;122:761-6.
- Selva-O'Callaghan A, Redondo-Benito A, Trallero-Araguás E, Martínez-Gómez X, Palou E, Vilardell-Tarres M. Clinical significance of thyroid disease in patients with inflammatory myopathy. *Medicine (Baltimore)*. 2007;86:293-8.
- Selva-O'Callaghan A, Labrador-Horrillo M, Gallardo E, Herruzo A, Grau-Junyent JM, Vilardell-Tarres M. Muscle inflammation, autoimmune Addison's disease and sarcoidosis in a patient with dysferlin deficiency. *Neuromuscul Disord*. 2006;16:208-9.
- Gallardo E, Rojas-García R, De Luna N, Pou A, Brown Jr RH, Illa I. Inflammation in dysferlin myopathy: immunohistochemical characterization of 13 patients. *Neurology*. 2001;57:2136-8.
- Casado E, Gratacós J, Tolosa C, Martínez JM, Ojanguren I, Ariza A, et al. Antimalarial myopathy: an underdiagnosed complication? Prospective longitudinal study of 119 patients. *Ann Rheum Dis*. 2006;65:385-90.
- Yazici Y, Kagen LJ. Clinical presentation of the idiopathic inflammatory myopathies. *Rheum Dis North Am*. 2002;28:823-32.
- Dalakas MC. Sporadic inclusion body myositis—diagnosis, pathogenesis and therapeutic strategies. *Nat Clin Pract Neurol*. 2006;2:437-47.
- Gerami P, Schoppe JM, McDonald L, Walling HW, Sontheimer RD. A systematic review of adult-onset clinically amyopathic dermatomyositis (dermatomyositis sine myositis): a missing link within the spectrum of the idiopathic inflammatory myopathies. *J Am Acad Dermatol*. 2006;54:597-613.
- Boulman N, Slobodin G, Rozenbaum M, Rosner I. Calcinosis in rheumatic diseases. *Semin Arthritis Rheum*. 2005;34:805-12.
- Solans R, Cortés J, Selva A, García-Patos V, Jimenez FJ, Pascual C, et al. Panniculitis: a cutaneous manifestation of dermatomyositis. *J Am Acad Dermatol*. 2002;46 Suppl 5:S148-50.
- Hirakata M, Nagai S. Interstitial lung disease in polymyositis and dermatomyositis. *Curr Opin Rheumatol*. 2000;12:501-8.



27. Takizawa H, Shiga J, Moroi Y, Miyachi S, Nishiwaki M, Miyamoto T. Interstitial lung disease in dermatomyositis: clinicopathological study. *J Rheumatol*. 1987;14:102-7.
28. Marie I, Hatron PY, Hachulla E, Wallaert B, Michon-Pasturel U, Devulder B. Pulmonary involvement in polymyositis and in dermatomyositis. *J Rheumatol*. 1998;25:1336-43.
29. Douglas WW, Tazelaar HD, Hartman TE, Hartman RP, Decker PA, Schroeder DR, et al. Polymyositis-dermatomyositis associated interstitial lung disease. *Am J Respir Crit Care Med*. 2001;164:1182-5.
30. Marie I, Hachulla E, Cherin P, Dominique S, Hatron PY, Hellot MF, et al. Interstitial lung disease in polymyositis and dermatomyositis. *Arthritis Rheum*. 2002;47:614-22.
31. Schnabel A, Reuter M, Biederer J, Richter C, Gross WL. Interstitial lung disease in polymyositis and dermatomyositis: clinical course and response to treatment. *Semin Arthritis Rheum*. 2003;32:273-84.
32. Friedman AW, Targoff IN, Arnett FC. Interstitial lung disease with autoantibodies against aminoacyl-tRNA synthetases in the absence of clinically apparent myositis. *Semin Arthritis Rheum*. 1996;26:459-67.
33. Lakhanpal S, Lie JT, Conn DL, Martin II WJ. Pulmonary disease in polymyositis/dermatomyositis: a clinicopathological analysis of 65 autopsy cases. *Ann Rheum Dis*. 1987;46:23-9.
34. Arakawa H, Yamada H, Kurihara Y, Nakajima Y, Takeda A, Fukushima Y, et al. Nonspecific interstitial pneumonia associated with polymyositis and dermatomyositis: serial high-resolution CT findings and functional correlation. *Chest*. 2003;123:1096-103.
35. Grau JM, Miró O, Pedrol E, Casademont J, Masanés F, Herrero C, et al. Interstitial lung disease related to dermatomyositis. Comparative study with patients without lung involvement. *J Rheumatol*. 1996;23:1921-6.
36. Selva-O'Callaghan A, Labrador-Horrillo M, Muñoz-Gall X, Martínez-Gómez X, Majó-Masferrer J, Solans-Laque R, et al. Polymyositis/dermatomyositis-associated lung disease: analysis of a series of 81 patients. *Lupus*. 2005;14:534-42.
37. Korkmaz C, Ozkan R, Akay M, Hakan T. Pneumomediastinum and subcutaneous emphysema associated with dermatomyositis. *Rheumatology*. 2001;40:476-8.
38. Yamanish Y, Maeda H, Konishi F, Hiyama K, Yamana S, Ishioka S, et al. Dermatomyositis associated with rapidly progressive fatal interstitial pneumonitis and pneumomediastinum. *Scand J Rheumatol*. 1999;28:58-61.
39. Lee CS, Chen TL, Tzen CY, Lin FJ, Peng MJ, Wu CL, et al. Idiopathic inflammatory myopathy with diffuse alveolar damage. *Clin Rheumatol*. 2002;21:391-6.
40. Sato S, Hirakata M, Kuwana M, Suwa A, Inada S, Mimori T, et al. Autoantibodies to a 140-kd polypeptide, CADM-140, in Japanese patients with clinically amyopathic dermatomyositis. *Arthritis Rheum*. 2005;52:1571-6.
41. Selva-O'Callaghan A, Sanchez-Sitjes L, Muñoz-Gall X, Mijares-Boeckh-Behrens T, Solans-Laque R, Angel Bosch-Gil J, et al. Respiratory failure due to muscle weakness in inflammatory myopathies: maintenance therapy with home mechanical ventilation. *Rheumatology (Oxford)*. 2000;39:914-6.
42. Lundberg IE. The heart in dermatomyositis and polymyositis. *Rheumatology*. 2006;45:iv18-21.
43. Taylor AJ, Wortham DC, Burge JR, Rogan KM. The heart in polymyositis: a prospective evaluation of 26 patients. *Clin Cardiol*. 1993;16:802-8.
44. Danko K, Ponyi A, Constantin T, Borgulya G, Szegedi G. Long-term survival of patients with idiopathic inflammatory myopathies according to clinical features: a longitudinal study of 162 cases. *Medicine*. 2004;83:35-42.
45. Allanore Y, Vignaux O, Arnaud L, Puéchal X, Pavy S, Duboc D, et al. Effects of corticosteroids and immunosuppressors on idiopathic inflammatory myopathy related myocarditis evaluated by magnetic resonance imaging. *Ann Rheum Dis*. 2006;65:249-52.
46. Yazici Y, Kagen LJ. Cardiac involvement in myositis. *Curr Opin Rheumatol*. 2002;14:663-5.
47. Love LA, Leff RL, Frazer DD, Targoff IN, Dalakas M, Plotz PH, et al. A new approach to the classification of idiopathic inflammatory myopathy: myositis-specific autoantibodies define useful homogeneous patient groups. *Medicine (Baltimore)*. 1991;70:360-74.
48. Schullinger JN, Jacobs JC, Berdon WE. Diagnosis and management of gastrointestinal perforations in childhood dermatomyositis with particular reference to perforations of the duodenum. *J Pediatr Surg*. 1985;20:521-4.
49. Joly F, Amiot A, Coffin B, Lavergne-Slove A, Messing B, Bouhnik Y. Chronic intestinal pseudo-obstruction. *Gastroenterol Clin Biol*. 2006;30:975-85.
50. Selva-O'Callaghan A, Martínez-Costa X, Solans-Laque R, Mauri M, Capdevila JA, Vilardell-Tarrés M. Refractory adult dermatomyositis with pneumatoxis cystoides intestinalis treated with infliximab. *Rheumatology (Oxford)*. 2004;43:1196-7.
51. Selva-O'Callaghan A, Casellas F, De Torres I, Palou E, Grau-Junyent JM, Vilardell-Tarrés M. Celiac disease and antibodies associated with celiac disease in patients with inflammatory myopathy. *Muscle Nerve*. 2007;35:49-54.
52. Hadjivassiliou M, Chattopadhyay AK, Grünewald RA, Jarratt JA, Kandler RH, Rao DG, et al. Myopathy associated with gluten sensitivity. *Muscle Nerve*. 2007;35:443-50.
53. Christopher-Stine L, Plotz PH. Myositis: an update on pathogenesis. *Curr Opin Rheumatol*. 2004;16:700-6.
54. Hengstman GJ, Van Venrooij WJ, Vencovsky J, Moutsopoulos HM, Van Engelen BG. The relative prevalence of dermatomyositis and polymyositis in Europe exhibits a latitudinal gradient. *Ann Rheum Dis*. 2000;59:141-2.
55. Okada S, Weatherhead E, Targoff IN, Wesley R, Miller FW, for the International Collaborative Study Group. Global surface ultraviolet radiation intensity may modulate the clinical and immunologic expression of autoimmune diseases. *Arthritis Rheum*. 2003;48:2285-93.
56. Selva-O'Callaghan A, Boeckh-Behrens TM, Balada-Prades E, Solans-Laque R, Vilardell-Tarrés M. Fetal microchimerism and inflammatory myopathies. *Lancet*. 2001;357:887.
57. Artlett CM, Ramos R, Jimenez SA, Patterson K, Miller FW, Rider LG. Chimeric cells of maternal origin in juvenile idiopathic inflammatory myopathies. Childhood Myositis Heterogeneity Collaborative Group. *Lancet*. 2000;356:2155-6.
58. Selva-O'Callaghan A, Tura JM, Grau-Junyent JM, Labrador-Horrillo M, Solans-Laque R, Vilardell-Tarrés M. Silicone gel filled breast implants and dermatomyositis. *Clin Exp Rheumatol*. 2004;22:376.
59. Caramaschi P, Biasi D, Volpe A, Carletto A, Bambara LM. A new case of dermatomyositis following the rupture of a silicone gel breast implant. *Clin Exp Rheumatol*. 2005;23:430-1.
60. Edelman DA, Grant S, Van Os WA. Autoimmune disease following the use of silicone gel-filled breast implants: a review of the clinical literature. *Semin Arthritis Rheum*. 1994;24:183-9.
61. Selva-O'Callaghan A, Labrador-Horrillo M, Solans-Laque R, Simeon-Aznar CP, Martínez-Gómez X, Vilardell-Tarrés M. Myositis-specific and myositis-associated antibodies in a series of eighty-eight Mediterranean patients with idiopathic inflammatory myopathy. *Arthritis Rheum*. 2006;55:791-8.
62. Hengstman GJD, Brouwer R, Vree Egberts WTM, Seelig HP, Jongen PJ, Van Venrooij WJ, et al. Clinical and serological characteristics of 125 Dutch myositis patients. *J Neurol*. 2002;249:69-75.
63. Hengstman GJ, Ter Laak HJ, Vree Egberts WT, Lundberg IE, Moutsopoulos HM, Vencovsky J, et al. Anti-signal recognition particle autoantibodies: marker of a necrotising myopathy. *Ann Rheum Dis*. 2006;65:1635-8.
64. Gunawardena H, Wedderburn LR, North J, Betteridge Z, Dunphy J, Chinoy H, et al. Clinical associations of autoantibodies to a p155/140 kDa doublet protein in juvenile dermatomyositis. *Rheumatology (Oxford)*. 2008;47:324-8.
65. Hengstman GJ, Ter Laak HJ, Van Engelen BG, Van Venrooij BG. Anti-Jo-1 positive inclusion body myositis with a marked and sustained clinical improvement after oral prednisone. *J Neurol Neurosurg Psychiatry*. 2001;70:706.
66. Selva-O'Callaghan A, Mijares-Boeckh-Behrens T, Labrador-Horrillos M, Solans-Laque R, Grau-Junyent JM, Vilardell-Tarrés M. Anti-PM-Scl antibodies in a patient with inclusion body myositis. *Rheumatology (Oxford)*. 2003;42:1016-8.
67. Buchbinder R, Forbes A, Hall S, Dennett X, Giles G. Incidence of malignant disease in biopsy-proven inflammatory myopathy. *Ann Intern Med*. 2001;134:1087-95.
68. Hill CL, Zhang Y, Sigurgeirsson B, Pukkala E, Mellemlkjaer L, Airio A, et al. Frequency of specific cancer types in dermatomyositis and polymyositis: a population-based study. *Lancet*. 2001;357:96-100.
69. Sigurgeirsson B, Lindelöf B, Edhag O, Allander E. Risk of cancer in patients with dermatomyositis or polymyositis: a population-based study. *N Engl J Med*. 1992;326:363-7.
70. Whitmore SE, Rosenshein NB, Provost TT. Ovarian cancer in patients with dermatomyositis. *Medicine (Baltimore)*. 1994;73:153-60.
71. Amoura Z, Duhaut P, Huong du LT, Wechsler B, Costedoat-Chalumeau N, Francès C, et al. Tumor antigen markers for the detection of solid cancers in inflammatory myopathies. *Cancer Epidemiol Biomarkers Prev*. 2005;14:1279-82.
72. Selva-O'Callaghan A, Mijares-Boeckh-Behrens T, Solans-Laque R, Labrador-Horrillo M, Romero-Merino E, Sopena-Sisquella JM, et al. The neural network as a predictor of cancer in patients with inflammatory myopathies. *Arthritis Rheum*. 2002;46:2547-8.
73. Levine SM. Cancer and myositis: new insights into an old association. *Curr Opin Rheumatol*. 2006;18:620-4.
74. Casciola-Rosen L, Nagaraju K, Plotz P, Wang K, Levine S, Gabrielson E, et al. Enhanced autoantigen expression in regenerating muscle cells in idiopathic inflammatory myopathy. *J Exp Med*. 2005;201:591-601.

75. Okada T, Noji S, Goto Y, Iwata T, Fujita T, Okada T, et al. Immune responses to DNA mismatch repair enzymes hMSH2 and hPMS1 in patients with pancreatic cancer, dermatomyositis and polymyositis. *Int J Cancer*. 2005;116:925-33.
76. Kaji K, Fujimoto M, Hasegawa M, Kondo M, Saito Y, Komura K, et al. Identification of a novel autoantibody reactive with 155 and 140 kDa nuclear proteins in patients with dermatomyositis: an association with malignancy. *Rheumatology (Oxford)*. 2007;46:25-8.
77. Targoff IN, Mamurova G, Trieu EP, Perurena O, Koneru B, O'Hanlon TP, et al. A novel autoantibody to a 155-kd protein is associated with dermatomyositis. *Arthritis Rheum*. 2006;54:3682-9.
78. Chinoy H, Fertig N, Oddis CV, Ollier WE, Cooper RG. The diagnostic utility of myositis autoantibody testing for predicting the risk of cancer-associated myositis. *Ann Rheum Dis*. 2007;66:1345-9.
79. Choy EH, Hoogendijk JE, Lecky B, Winer JB. Immunosuppressant and immunomodulatory treatment for dermatomyositis and polymyositis. *Cochrane Database Syst Rev*. 2005;CD003643.
80. Wiesinger GF, Quittan M, Aringer M, Seeber A, Volc-Platzter B, Smolen J, et al. Improvement of physical fitness and muscle strength in polymyositis/dermatomyositis patients by a training programme. *Br J Rheumatol*. 1998;37:196-200.
81. Bunch TW, Worthington JW, Combs JJ, Ilstrup DM, Engel AG. Azathioprine with prednisone for polymyositis. A controlled, clinical trial. *Ann Intern Med*. 1980;92:365-9.
82. Villalba L, Hicks JE, Adams EM, Sherman JB, Gourley MF, Leff RL, et al. Treatment of refractory myositis: a randomized crossover study of two new cytotoxic regimens. *Arthritis Rheum*. 1998;41:392-9.
83. Vencovsk? J, Jarosová K, Macháček S, Stud?nková J, Kafková J, Bart?nková J, et al. Cyclosporine A versus methotrexate in the treatment of polymyositis and dermatomyositis. *Scand J Rheumatol*. 2000;29:95-102.
84. Grau JM, Herrero C, Casademont J, Fernández-Solà J, Urbano-Márquez A. Cyclosporine A as first choice for dermatomyositis. *J Rheumatol*. 1994;21:381-2.
85. Oddis CV, Scirba FC, Elmagd KA, Starzi TE. Tacrolimus in refractory polymyositis with interstitial lung disease. *Lancet*. 1999;353:1762-3.
86. Schnabel A, Reuter M, Gross WL. Intravenous pulse cyclophosphamide in the treatment of interstitial lung disease due to collagen vascular disease. *Arthritis Rheum*. 1998;41:1215-20.
87. Chaudhry V, Cornblath DR, Griffin JW, O'Brien R, Drachman DB. Mycophenolate mofetil: a safe and promising immunosuppressant in neuromuscular diseases. *Neurology*. 2001;56:94-6.
88. Cherin P, Herson S, Wechsler B, Piette JC, Bletry O, Coutellier A, et al. Efficacy of intravenous immunoglobulin therapy in chronic refractory polymyositis and dermatomyositis: an open study with 20 adult patients. *Am J Med*. 1991;91:162-8.
89. Dalakas MC, Illa I, Dambrosia JM, Soucidan SA, Stein DP, Otero C, et al. A controlled trial of high-dose intravenous immune globulin infusions as treatment for dermatomyositis. *N Engl J Med*. 1993;329:1993-2000.
90. Miller FW, Leitman SF, Cronin ME, Hicks JE, Leff RL, Wesley R, et al. A randomized double-blind controlled trial of plasma exchange and leukapheresis in patients with polymyositis and dermatomyositis. *N Engl J Med*. 1992;326:1380-4.
91. Cronin ME, Miller FW, Hicks JE, Dalakas M, Plotz PH. The failure of intravenous cyclophosphamide therapy in refractory idiopathic inflammatory myopathy. *J Rheumatol*. 1989;16:1225-8.
92. Chung YL, Alexanderson H, Pipitone N, Morrison C, Dastmalchi M, St?hl-Hallengren C, et al. Creatine supplements in patients with idiopathic inflammatory myopathies who are clinically weak after conventional pharmacologic treatment: Six-month, double-blind, randomized, placebo-controlled trial. *Arthritis Rheum*. 2007;57:694-702.
93. Muscle Study Group. Randomized pilot trial of high-dose betaINF-1a in patients with inclusion body myositis. *Neurology*. 2004;63:718-20.
94. Lindberg C, Trysberg E, Tarkowski A, Oldfors A. Anti-T-lymphocyte globulin treatment in inclusion body myositis: a randomized pilot study. *Neurology*. 2003;61:260-2.
95. Badrising UA, Maat-Schieman ML, Ferrari MD, Zwinderman AH, Wessels JA, Breedveld FC, et al. Comparison of weakness progression in inclusion body myositis during treatment with methotrexate or placebo. *Ann Neurol*. 2002;51:369-72.
96. Dalakas MC, Koffman B, Fujii M, Spector S, Sivakumar K, Cupler E, et al. A controlled study of intravenous immunoglobulin combined with prednisone in the treatment of IBM. *Neurology*. 2001;56:323-7.
97. Dalakas MC, Sonies B, Dambrosia J, Sekul E, Cupler E, Sivakumar K. Treatment of inclusion-body myositis with IVIg: a double-blind, placebo-controlled study. *Neurology*. 1997;48:712-6.
98. Dastmalchi M, Grundtman C, Alexanderson H, Mavragani CP, Einarsdottir H, Barbasso Helmers S, et al. A high incidence of disease flares in an open pilot study of infliximab in patients with refractory inflammatory myopathies. *Ann Rheum Dis*. 2008 Feb 13 [Epub ahead of print].
99. Selva-O'Callaghan A, Labrador-Horrillo M, Vilardell-Tarres M. Specific biologic therapy with tumor necrosis factor inhibitors in patients with inflammatory myopathy. *Curr Rheumatol Rev*. 2005;1:157-65.