



Caso clínico

Neurobehçet: a propósito de un caso

Germán Latorre González*, Ana Belén Escribano Gascón, Carlos López de Silanes de Miguel, Rocío García Cobos, Luis Ignacio Casanova Peño y Teresa Lapeña Montero

Hospital Clínico San Carlos, Madrid, España

INFORMACIÓN DEL ARTÍCULO

Historia del artículo:

Recibido el 7 de febrero de 2008

Aceptado el 2 de junio de 2008

On-line el 2 de abril de 2009

Palabras clave:

Enfermedad de Behçet

Neurobehçet

Afectación neurológica

RESUMEN

La enfermedad de Behçet es un trastorno inflamatorio sistémico, caracterizado por aftosis orogenital así como por alteraciones oftalmológicas y cutáneas. Un 5% de los pacientes presenta manifestaciones neurológicas. Se presenta un caso de neurobehçet con participación neurológica inhabitual.

Varón de 28 años con antecedente de aftas orales y genitales recurrentes e historia de foliculitis, que acudió por cuadro de 48 h de fiebre, cefalea, náuseas, paresia del sexto par craneal y del miembro superior derecho. El análisis del líquido cefalorraquídeo reveló pleocitosis linfocitaria con hiperproteínorraquia, se inició tratamiento antibiótico de amplio espectro. Se realizó resonancia magnética cerebral, que mostró lesiones hiperintensas de predominio troncoencefálico con realce tras infusión de gadolinio y trombosis del seno transversal izquierdo. El paciente mejoró progresivamente con tratamiento intravenoso con corticoides hasta quedar asintomático.

La afectación neurológica en la enfermedad de Behçet es infrecuente y más aún la coexistencia de lesiones intraparenquimatosas y extraparenquimatosas. Habitualmente, presenta buena respuesta al tratamiento inmunosupresor.

© 2008 Elsevier España, S.L. Todos los derechos reservados.

NeuroBehçet: A case

ABSTRACT

Behçet's disease is an inflammatory systemic disorder, with oral and genital ulcers, as well as ophthalmologic and cutaneous disturbances. 5% of the patients have neurological alterations. We present a case of neuroBehçet with a rare neurological involvement.

A 28 years-old male patient with recurrent oral and genital ulcer history and folliculitis presents 48 h progressive fever, headache, nausea, right sixth cranial nerve palsy and right upper limb paresis. The CSF showed lymphocyte pleocytosis and high proteinorrachia, so antibiotic treatment was initiated. Cerebral MR found hyperintense enhancing lesions in the brainstem and left transverse sinus thrombosis. Patient improved with endovenous corticosteroids and was discharged asymptomatic.

Neurological involvement in Behçet's disease is rare and moreover the coexistence of parenchymatous and non-parenchymatous alterations in the same patient. It normally has a good response to immunosuppressant treatment.

© 2008 Elsevier España, S.L. All rights reserved.

Keywords:

Behçet's disease

NeuroBehçet

Neurological alterations

Introducción

La enfermedad de Behçet (EB) es un trastorno inflamatorio sistémico poco frecuente de base autoinmunitaria que afecta preferentemente a varones jóvenes de raza blanca. Suele manifestarse en forma de aftosis orogenital recurrente, poliartritis, alteraciones cutáneas (eritema nodoso, foliculitis, fenómeno de patergia, papulopústulas) y oculares (uveítis anterior o posterior, vasculitis retiniana). Pueden verse afectados otros órganos, entre ellos, el sistema nervioso. Su etiopatogenia no está aclarada y no

se dispone de marcadores genéticos o biológicos para su diagnóstico o seguimiento¹.

Observación clínica

Paciente varón caucásico de 28 años de edad es admitido en nuestro hospital por un cuadro de 48 h de evolución de fiebre, cefalea, náuseas, malestar general y mialgias, acompañado de diplopía binocular y torpeza del miembro superior derecho.

La exploración física general y las constantes vitales fueron normales, salvo por la presencia de febrícula. En la exploración

* Autor para correspondencia.

Correo electrónico: ger.latorre@gmail.com (G. Latorre González).

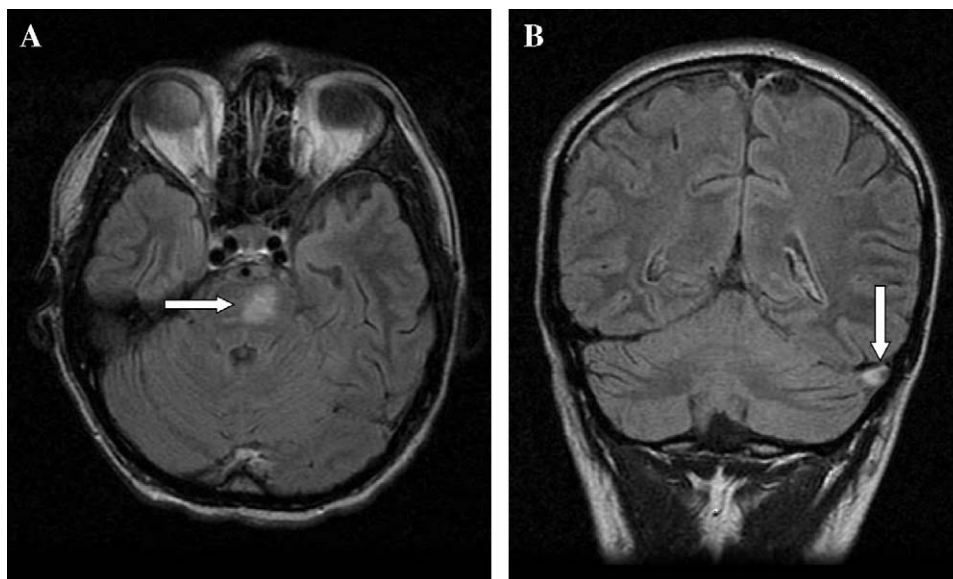


Figura 1. A) Secuencia fluid-attenuated inversion recovery (FLAIR) transversal; imagen hiperintensa troncoencefálica izquierda (flecha blanca). B) Secuencia FLAIR coronal; trombosis de seno transversal izquierdo (flecha blanca).

neurológica destacaba paresia del sexto par craneal derecho, paresia de miembro superior derecho, rigidez de la nuca y papiledema.

En urgencias se obtuvo un estudio analítico completo que fue normal, a excepción de una velocidad de sedimentación globular de 25 mm/h. Se realizó una punción lumbar con presión de abertura del líquido cefalorraquídeo (LCR) de 23 cm de agua; 140 leucocitos con un 90% de mononucleares; 85,6 mg/dl en el recuento de proteínas, y 45 mg/dl en el valor de la glucorraquia. Los estudios microbiológicos de LCR (gram, tinta china y pruebas antigénicas directas) fueron negativos.

Ante los datos clínicos y las pruebas realizadas en urgencias, se inició tratamiento antibiótico empírico de amplio espectro, a pesar de lo cual persistieron los síntomas. A los 2 días de ingreso, apareció una úlcera escrotal dolorosa, por lo que se reinterrogó al paciente, que admitió historia previa de aftosis oral en al menos 3 ocasiones en el último año y foliculitis de repetición. Se realizó una resonancia magnética cerebral en la que apareció una lesión hiperintensa en las secuencias potenciadas en T2 en la región paramedial izquierda de la protuberancia, que presentaba un realce nodular tras infusión de gadolinio, así como una imagen de relleno del seno transversal izquierdo compatible con trombosis de éste (fig. 1). El resto de estudios serológicos, inmunológicos y microbiológicos fueron negativos. Se inició tratamiento intravenoso con corticoides a dosis altas y anticoagulación, con lo que desapareció la sintomatología. A largo plazo se decidió el uso de azatioprina de cuyo abandono voluntario resultaron en los meses siguientes 2 recaídas en forma de meningoencefalitis aséptica, que se resolvieron con nuevos ciclos de tratamiento intravenoso con corticoides. En el momento actual, el paciente se encuentra asintomático, sigue un tratamiento crónico con azatioprina y no ha presentado nuevos brotes de su enfermedad ni complicaciones relacionadas con la medicación.

Discusión

La participación del sistema nervioso ocurre en el 5% de los casos de EB y es excepcional en el momento del diagnóstico. Asimismo, es raro que las alteraciones neurológicas precedan a

otras manifestaciones clásicas, como la aftosis o la uveítis². El sistema nervioso central se puede afectar en forma de alteraciones parenquimatosas (meningoencefalitis aséptica, con predominio de romboencefalitis y mielitis) y extraparenquimatosas o secundarias, debidas a la aparición de episodios trombóticos arteriales o venosos que afectan al sistema nervioso central. Estas últimas suponen aproximadamente el 20% de los casos de neurobehçet en la mayoría de las series descritas³. Es excepcional que ambos tipos de manifestaciones coexistan en un mismo paciente. En la actualidad, se desconoce la relación entre la aparición de episodios trombogénicos, debidos a una situación de trombofilia probablemente desencadenada por una disfunción endotelial primaria, y las manifestaciones parenquimatosas en el seno de una vasculitis supuestamente producida por inmunocomplejos^{4,5}. La fisiopatología de las manifestaciones parenquimatosas no se conoce con exactitud al no disponer de series anatomoclínicas extensas. Algunos estudios anatomopatológicos han encontrado áreas de meningoencefalitis con infiltrados linfocíticos crónicos de bajo grado, así como infiltrados perivenulares y periarteriolares neutrofilicos, plasmocíticos y linfocíticos y zonas de necrosis multifocales que tienden a localizarse en el tronco y los ganglios basales y pueden extenderse a la médula espinal⁶. También se puede afectar el sistema nervioso periférico (mononeuritis múltiple, polirradiculoneuritis, miositis)⁷. En ocasiones aparecen manifestaciones neuropsiquiátricas (depresión, demencia, psicosis, corea), otovestibulares, gastrointestinales, vasculares (tromboflebitis, aneurisma torácico), cardíacas (pericarditis, miocarditis), renales y urológicas (uretritis, epididimitis).

El tratamiento de las manifestaciones neurológicas de la EB es controvertido dada la heterogeneidad clínica y fisiopatológica, la dificultad para predecir el curso clínico y la ausencia de ensayos controlados. Se suelen utilizar dosis altas de metilprednisolona intravenosa en los brotes y añadir un tratamiento de fondo con inmunosupresores para evitar las recaídas⁸. No hay prueba alguna sobre el inmunosupresor que pueda ser más útil en casos de neurobehçet, y su uso se basa en observaciones empíricas. Los fármacos más utilizados son azatioprina, methotrexate o pulsos mensuales de ciclofosfamida; se desaconseja el uso de ciclosporina por haberse descrito un empeoramiento de las manifestaciones neurológicas^{9,10}. La decisión de utilizar uno u otro fármaco se

basa en criterios operacionales y en recomendaciones de grupos de trabajo y de mesas de expertos, más que en pruebas científicas sólidas. Sobre otros fármacos utilizados para las manifestaciones oculares o sistémicas de la EB, como micofenolato mofetilo, infliximab o etanercept, no se tiene por el momento información disponible sobre su potencial utilidad en el neurobehçet^{11,12}. En cuanto al tratamiento anticoagulante, su uso también es controvertido y, de nuevo, no se dispone de estudios controlados. La mayoría de los autores está de acuerdo en el uso de una medicación anticoagulante o antiagregante, con o sin corticoides, para el tratamiento de la trombosis de senos venosos cerebrales, pero no hay consenso en cuanto al fármaco que se debe utilizar (heparina sódica, heparinas de bajo peso molecular, cumarínicos, antiagregantes) ni el tiempo de mantenimiento de éste, por lo que se debe realizar una recomendación individualizada en cada caso, basada en la experiencia del equipo médico y en las preferencias del paciente¹³.

Conclusiones

El diagnóstico de EB es clínico, y para esto se han diseñado una serie de criterios diagnósticos¹⁴. El caso que se ha presentado supone una observación extremadamente rara de EB con afectación del sistema nervioso con un cuadro grave de romboencefalitis y trombosis de senos venosos cerebrales de forma simultánea. En las series más largas presentadas hasta la actualidad, esta coincidencia se ha descrito con una frecuencia de menos del 1% de los casos de neurobehçet¹⁵. Debe sospecharse este proceso en todos los casos de meningoencefalitis linfocitaria aséptica o trombosis venosa cerebral sin otros factores que favorezcan un estado procoagulante¹⁶.

Bibliografía

1. Cem-Evereklioglu MD. Current concepts in the etiology and treatment of Behçet Disease. *Surv Ophthalmol.* 2005;50:297-350.
2. Akman-Demir G, Baykan-Kurt B, Serdaroglu P, Gürvit H, Yurdakul S, Yazici H, et al. Seven-year follow-up of neurologic involvement in Behçet's syndrome. *Arch Neurol.* 1996;53:691-4.
3. Akman-Demir G, Serdaroglu G, Tasçi B. Clinical patterns of neurological involvement in Behçet's disease: Evaluation of 200 patients. *Brain.* 1999;122:2171-81.
4. Mizuki N, Ohno S. Immunogenetic studies of Behçet's disease. *Rev Rheum Engl.* 1996;63:520-7.
5. Dinc A, Takafuta T, Jiang D, Melikoglu M, Saruhan-Dineskeneli G, Shapiro SS, et al. Anti-endothelial cell antibodies in Behçet's disease. *Clin Exp Rheumatol.* 2003;21:27-30.
6. Lakhampal S, Tani K, Lie JT, Katoh H, Ishigatsubo Y, Ohokubo T. Pathological features of Behçet's syndrome: A review of Japanese autopsy registry data. *Hum Pathol.* 1985;16:790-5.
7. Akman-Demir G, Serdaroglu P. Neuro-Behçet's Disease: A practical approach to diagnosis and treatment. *Practical Neurology.* 2002;2:340-7.
8. Siva A, Fresko I. Behçet's disease. *Curr Treatment Options Neurol.* 2000;2:435-47.
9. Schwartz RB, Bravo SM, Klufas RA, Hsu L, Barnes PD, Robson CD, et al. Cyclosporin neurotoxicity and its relation to hypertensive neuropathy: CT and MR findings in 16 cases. *Am J Roentgenol.* 1995;165:627-31.
10. Kotake S, Higashi K, Yoshikawa K, Sasamoto Y, Okamoto T, Matsuda H, et al. Central nervous system symptoms in patients with Behçet's disease receiving therapy. *Ophthalm.* 1999;106:586-9.
11. Sfikakis PP. Behçet's disease: A new target for anti-tumour necrosis factor treatment. *Ann Rheum Dis.* 2002;61:51-3.
12. Russel AI, Lawson WA, Haskard DO. Potential new therapeutic options in Behçet's syndrome. *BioDrugs.* 2001;15:25-35.
13. Calamia KT, Schirmer M, Melikoglu M. Major vessel involvement in Behçet disease. *Curr Opin Rheumatol.* 2004;17:1-8.
14. Yurdakul S, Hamuryudan V, Yazici H. Behçet syndrome. *Curr Opin Rheumatol.* 2004;16:38-42.
15. Benamour S, Naji T, Alaoui FZ, El-Kabli H, El-Aidouni S. Neurological involvement in Behçet's disease. 154 cases in a cohort of 925 patients and review of the literature. *Rev Neurol (Paris).* 2006;162:1084-90.
16. Siva A, Altintas A, Saip S. Behçet's syndrome and the nervous system. *Curr Opin Neurol.* 2004;17:347-57.