



Caso clínico

Legionella y artritis reumatoide en tratamiento con abatacept

Patricia Novas Vidal, Silvia González Díez y Javier Velasco Montes*

Servicio de Medicina Interna, Hospital Universitario Marqués de Valdecilla, Santander, España

INFORMACIÓN DEL ARTÍCULO

Historia del artículo:

Recibido el 9 de septiembre de 2008

Aceptado el 12 de octubre de 2008

On-line el 6 de mayo de 2009

Palabras clave:

Artritis reumatoide

Abatacept

Legionella pneumophila

Keywords:

Arthritis rheumatoid

Abatacept

Legionella pneumophila

RESUMEN

El abatacept es un nuevo fármaco disponible para el tratamiento de los pacientes con artritis reumatoide (AR) refractaria. No obstante, al igual que sucede con otros tratamientos biológicos, este tratamiento no está exento de potenciales efectos adversos. A continuación se presenta el caso de una paciente de 73 años, con AR tratada con abatacept, en el que se desarrolló neumonía por *Legionella pneumophila* tipo 1.

© 2008 Elsevier España, S.L. Todos los derechos reservados.

Legionella in a patient with rheumatoid arthritis receiving abatacept

ABSTRACT

Abatacept is a new drug available for refractory Rheumatoid Arthritis (RA), as other biologic therapies this drug is not free of potentially serious adverse events. We present a case of a 73 year-old patient treated with abatacept who suffered a *Legionella pneumophila* type 1 pneumoniae.

© 2008 Elsevier España, S.L. All rights reserved.

Introducción

Los tratamientos habituales para la artritis reumatoide (AR) incluyen los tradicionales fármacos antirreumáticos modificados de la enfermedad (FARME), como metotrexato, y agentes biológicos, como los inhibidores del TNF (*tumor necrosis factor* 'factor de necrosis tumoral'). A pesar de que estas opciones terapéuticas han ofrecido beneficios clínicos a muchos pacientes, una proporción significativa no responde al tratamiento anti-TNF¹⁻⁴ y otros pierden la respuesta a éste con el tiempo⁵. Además, un grupo de pacientes presentan toxicidad medicamentosa que obliga a la suspensión del tratamiento^{1,2,4}. Recientemente, se han introducido otros tratamientos para la población de pacientes que tiene una respuesta inadecuada al tratamiento anti-TNF^{6,7}. Estos tratamientos tienen mecanismos de acción diferentes a los tradicionales FARME y a los agentes anti-TNF.

El abatacept es un modulador de la coestimulación soluble de origen humano, que se dirige selectivamente a la señal coestimuladora CD80/CD86:CD28, necesaria para la activación de la célula T. En el ensayo ATTAIN (Abatacept Trial in Treatment of Anti-TNF INadequate responders), se estudiaron la eficacia y la seguridad del abatacept en los pacientes con AR activa y respuesta

inadecuada al tratamiento anti-TNF⁷. A los 6 meses, la fase doble ciego de este estudio proporcionó las primeras pruebas que apoyaban a una estrategia de tratamiento en los pacientes que no han respondido a la inhibición a TNF y que demuestran mejorías significativas tras el tratamiento con abatacept en los signos y síntomas, la función física y la calidad de vida⁷. Recientemente, se han presentado los hallazgos a los 2 años de tratamiento con este fármaco⁸ y se ha demostrado el mantenimiento de los efectos beneficiosos observados ya a los 6 meses.

Entre los efectos adversos descritos con este tratamiento, destaca la incidencia de infecciones graves (5 de cada 100 pacientes al año). Entre las infecciones más frecuentes (incidencia superior a 0,5% de los pacientes) se encuentra la neumonía lobular⁸.

Caso clínico

Mujer de 73 años, sin hábitos tóxicos, con antecedentes de hipertensión arterial y enfermedad pulmonar obstructiva crónica de grado leve de 10 años de evolución, así como AR seronegativa desde 1980 (28 años de evolución), sin complicaciones extraarticulares. Se la había tratado desde el diagnóstico con sales de oro, antiinflamatorios no esteroideos, glucocorticoides y, secuencialmente, con leflunomida, etanercept, adalimumab e infliximab

* Autor para correspondencia.

Correo electrónico: javier.velasco_montes@hotmail.com (J. Velasco Montes).

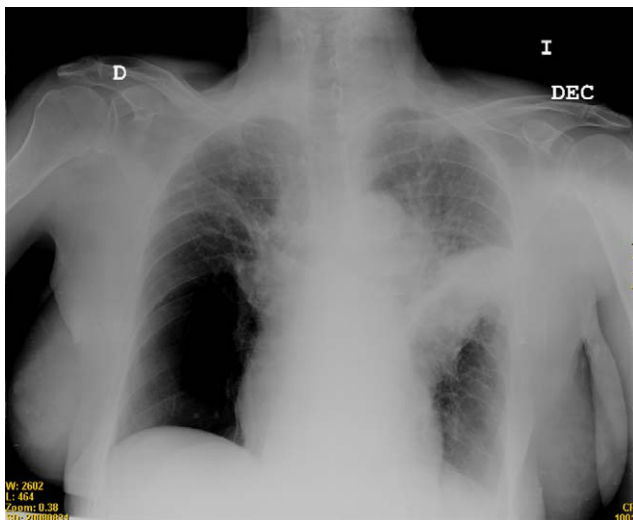


Figura 1. Radiografía de tórax posteroanterior de la paciente en el momento de su ingreso.

(durante 12 meses con cada uno), que se suspendieron consecutivamente por ineficacia en el control de los síntomas articulares. En el momento de la presentación del caso, la paciente recibía tratamiento con prednisolona (4 mg por vía oral), metotrexato (15 mg semanales) y, ante el empeoramiento de los síntomas articulares, con abatacept (hasta la fecha, había recibido 3 dosis de 750 mg intravenosos, con un intervalo de 2 semanas entre éstas).

A la semana de la última dosis, la mujer comenzó con fiebre de 38 °C junto con tos, expectoración purulenta y dolor pleurítico en el hemitórax izquierdo, que se fueron haciendo más intensos progresivamente, por lo que ingresó 5 días después en el hospital. En las pruebas complementarias, destacaba un recuento de $15,4 \times 10^9$ leucocitos (el 76% segmentados) y la radiografía de tórax (fig. 1) con un extenso infiltrado alveolar en el lóbulo superior del pulmón izquierdo, que producía mínima atelectasia ipsilateral. También se apreciaba una bulla en la base del hemitórax derecho, ya presente en las radiografías previas. El antígeno de *Legionella pneumophila* tipo 1, recibido a los 2 días, resultó positivo, por lo que se continuó con el tratamiento iniciado empíricamente con cefotaxima y levofloxacino; a pesar de esto, la paciente presentó un curso tórpido, con empeoramiento inicial (extensión al pulmón contralateral en las radiografías seriadas).

Sin embargo, tras 15 días de tratamiento con la pauta anterior, además de fisioterapia respiratoria intensiva, se le pudo dar de alta sin otras complicaciones.

Discusión

El tratamiento con antagonistas del TNF se asocia a un incremento del riesgo de infección, especialmente por microorganismos intracelulares⁹. Así, en estudios previos se han descrito infecciones por *Mycobacterium tuberculosis*¹⁰, *Listeria monocytogenes*¹¹, *Aspergillus fumigatus*¹², *Pneumocystis jirovecii*¹³, *Histoplasma capsulatum*¹⁴ o *Coccidioides immitis*¹⁵ tras el inicio del tratamiento con antagonistas del TNF, aunque han sido muchas menos las descripciones de casos producidos por *Legionella*. Así, en un registro nacional francés sobre infecciones oportunistas y graves, se recogieron durante el año 2004 sólo 10 casos de neumonía por *L. pneumophila* (6 pacientes tratados con adalimumab, 2 pacientes tratados con etanercept y 2 pacientes tratados

con infliximab), por lo que el riesgo relativo de legionelosis entre los pacientes tratados con antagonistas del TNF se estimó entre 16,5 y 21¹⁶.

A pesar de que las complicaciones infecciosas son bien conocidas con los fármacos empleados en el tratamiento de la AR, no ocurre lo mismo con los nuevos fármacos (abatacept entre éstos). En este sentido, este caso de neumonía por *Legionella* asociado al tratamiento con abatacept es el primero publicado en España, lo que quizá se debe a la corta vida de este fármaco (aprobado por la Agencia Española del Medicamento en diciembre de 2007 y comercializado desde abril de 2008).

Los médicos que prescriben abatacept deben vigilar la potencial aparición de infecciones graves, como la neumonía por *Legionella*.

Bibliografía

- Lipsky PE, Van der Heijde DM, St Clair EW, Furst DE, Breedveld FC, Kalden JR, et al. Infliximab and methotrexate in the treatment of rheumatoid arthritis. Anti-Tumor Necrosis Factor Trial in Rheumatoid Arthritis with Concomitant Therapy Study Group. *N Engl J Med.* 2000;343:1594-602.
- Weinblatt ME, Kremer JM, Bankhurst AD, Bulpitt KJ, Fleischmann RM, Fox RI, et al. A trial of etanercept, a recombinant tumor necrosis factor receptor: Fc fusion protein, in patients with rheumatoid arthritis receiving methotrexate. *N Engl J Med.* 1999;340:253-9.
- Weinblatt ME, Keystone EC, Furst DE, Moreland LW, Weisman MH, Birbara CA, et al. Adalimumab, a fully human anti-tumor necrosis factor alpha monoclonal antibody, for the treatment of rheumatoid arthritis in patients taking concomitant methotrexate: The ARMADA trial. *Arthritis Rheum.* 2003;48:35-45.
- Maini R, St Clair EW, Breedveld F, Furst D, Kalden J, Weisman M, et al. Infliximab (chimeric anti-tumour necrosis factor alpha monoclonal antibody) versus placebo in rheumatoid arthritis patients receiving concomitant methotrexate: A randomised phase III trial. ATTRACT Study Group. *Lancet.* 1999;354:1932-9.
- Buch MH, Bingham SJ, Bryer D, Emery P. Long-term infliximab treatment in rheumatoid arthritis: Subsequent outcome of initial responders. *Rheumatology (Oxford).* 2007;46:1153-6.
- Cohen SB, Emery P, Greenwald MW, Dougados M, Furie RA, Genovese MC, et al. Rituximab for rheumatoid arthritis refractory to anti-tumor necrosis factor therapy: Results of a multicenter, randomized, double-blind, placebo-controlled, phase III trial evaluating primary efficacy and safety at twenty-four weeks. *Arthritis Rheum.* 2006;54:2793-806.
- Genovese MC, Becker JC, Schiff M, Luggen M, Sherrer Y, Kremer J, et al. Abatacept for rheumatoid arthritis refractory to tumor necrosis factor alpha inhibition. *N Engl J Med.* 2005;353:1114-23.
- Genovese MC, Schiff M, Luggen M, Becker JC, Aranda R, Teng J, et al. Efficacy and safety of the selective co-stimulation modulator abatacept following 2 years of treatment in patients with rheumatoid arthritis and an inadequate response to anti-tumour necrosis factor therapy. *Ann Rheum Dis.* 2008;67:547-54.
- Hyrich KL, Silman AJ, Watson KD, Symmons DP. Anti-tumour necrosis factor alpha therapy in rheumatoid arthritis: An update on safety. *Ann Rheum Dis.* 2004;63:1538-43.
- Keane J, Gershon S, Wise RP, Mirabile-Levens E, Kasznica J, Schwieterman WD, et al. Tuberculosis associated with infliximab, a tumor necrosis factor alpha-neutralizing agent. *N Engl J Med.* 2001;345:1098-104.
- Slifman NR, Gershon SK, Lee JH, Edwards ET, Braun MM. Listeria monocytogenes infection as a complication of treatment with tumor necrosis factor alpha-neutralizing agents. *Arthritis Rheum.* 2003;48:319-24.
- De Rosa FG, Shaz D, Campagna AC, Dellaripa PE, Khettry U, Craven DE. Invasive pulmonary aspergillosis soon after therapy with infliximab, a tumor necrosis factor-alpha-neutralizing antibody: A possible healthcare-associated case?. *Infect Control Hosp Epidemiol.* 2003;24:477-82.
- Tai TL, O'Rourke KP, McWeeney M, Burke CM, Sheehan K, Barry M. *Pneumocystis carinii* pneumonia following a second infusion of infliximab. *Rheumatology (Oxford).* 2002;41:951-2.
- Lee JH, Slifman NR, Gershon SK, Edwards ET, Schwieterman WD, Siegel JN, et al. Life-threatening histoplasmosis complicating immunotherapy with tumor necrosis factor alpha antagonists infliximab and etanercept. *Arthritis Rheum.* 2002;46:2565-70.
- Bergstrom L, Yocum DE, Ampel NM, Villanueva I, Lisse J, Gluck O, et al. Increased risk of coccidioidomycosis in patients treated with tumor necrosis factor alpha antagonists. *Arthritis Rheum.* 2004;50:1959-66.
- Tubach F, Ravaud P, Salmon-Ceron D, Petitpain N, Brocq O, Grados F, et al. Emergence of *Legionella pneumophila* pneumonia in patients receiving tumor necrosis factor-alpha antagonists. *Clin Infect Dis.* 2006;43:e95-e100.