



Formación médica continuada

Del edema de médula ósea a la osteonecrosis. Nuevos conceptos[☆]

Guillermo Fernandez-Canton

Centro OSATEK, Unidad de Dr. Areilza, Bilbao, País Vasco, España

INFORMACIÓN DEL ARTÍCULO

Historia del artículo:

Recibido el 5 de febrero de 2008

Aceptado el 9 de febrero de 2008

On-line el 20 de mayo de 2009

Palabras clave:

Osteonecrosis

Necrosis avascular

Síndrome del edema óseo transitorio de

médula ósea

Fracturas de insuficiencia

Síndrome del dolor regional complejo tipo I

RESUMEN

El uso generalizado de la resonancia magnética (RM) en el diagnóstico de la enfermedad articular ha permitido conocer mejor una serie de trastornos que cursan con edema óseo epifisario como signo radiológico principal, caracterizado por una hiposeñal de la médula ósea en secuencias T1 e hiperseñal en STIR o saturación grasa T2. Los nuevos conceptos etiopatogénicos acerca de la osteonecrosis postulan una clara diferenciación entre osteonecrosis primaria y secundaria. Mientras que la osteonecrosis secundaria se relaciona con factores de riesgo, la osteonecrosis primaria es consecuencia de una fractura subcondral de insuficiencia. Ambas tienen criterios de imagen en RM característicos y diferentes. La etiopatogénesis del síndrome del edema óseo transitorio (SEOT) se debate actualmente entre la teoría biomecánica y la teoría más clásica que la relaciona con mecanismos complejos y poco conocidos asociados al síndrome de dolor regional complejo tipo I (algodistrofia simpática refleja). El SEOT, clásicamente considerado una forma reversible de osteonecrosis, tiene características suficientemente diferenciales como para considerarse una enfermedad con entidad propia y de curso distinto a la osteonecrosis. En las fracturas de estrés, ya sean de insuficiencia o de sobrecarga, el edema puede ser tan extenso como en el SEOT y la clave diagnóstica es la visualización de fractura del hueso subcondral. Éstas pueden resolverse o evolucionar ocasionalmente hacia una osteonecrosis primaria.

© 2008 Elsevier España, S.L. Todos los derechos reservados.

From bone marrow edema to osteonecrosis. New concepts

ABSTRACT

The widespread use of MRI in the diagnosis of articular pathology has allowed for an improved knowledge of a series of disturbances that occur with epiphyseal bone edema as a main radiological sign, featured as low signal intensity of the bone marrow on T1 and high signal on STIR and fat saturated T2 sequences. The new etiopathogenic theories postulate a clear differentiation between primary and secondary osteonecrosis. While secondary osteonecrosis is related to risk factors, primary osteonecrosis is a result of a subcondral insufficiency fracture. Both have different characteristic and MRI criteria. The pathogenesis of transient bone edema syndrome (BMES) is currently under discussion, divided between the biomechanic theory and the more classic one that relates to the complex and poorly understood mechanisms associated with complex regional pain syndrome type I (reflex sympathetic dystrophy). The BMES, classically considered a reversible form of osteonecrosis, has enough differentiated features to be considered as a distinct disease. Bone marrow edema can be as extensive in either insufficiency or fatigue stress fractures than in BMES. The diagnostic key is the display of a subcondral bone fracture. These can be resolved or occasionally evolve into a primary osteonecrosis.

© 2008 Elsevier España, S.L. All rights reserved.

Keywords:

Osteonecrosis

Avascular necrosis

Bone marrow edema syndrome

Insufficiency fractures

Complex regional pain syndrome type I

Introducción

El edema óseo es un patrón de imagen en resonancia magnética (RM) caracterizado por una hiposeñal en T1 e hiperseñal STIR en saturación grasa T2 en la médula ósea, que son las secuencias actualmente útiles para este diagnóstico. Sus márgenes son imprecisos y tienden a atenuarse en periferia. El patrón de edema así definido es característico de cualquier proceso inflamatorio que afecte a la médula ósea, como las

contusiones óseas agudas, las lesiones osteocondrales de estrés o de insuficiencia, las osteítis y la osteomielitis, entre muchas otras causas. Algunas presentan características diferenciales de imagen, pero en ocasiones los datos clínicos y las pruebas de laboratorio son necesarios para establecer el diagnóstico adecuado. Aunque la mayoría de los casos de edema óseo pueden explicarse por traumatismos o lesiones del cartílago, hay otros casos en los que no tiene una clara causa etiopatogénica. Este artículo se centra en estas causas de edema óseo epifisario con un origen no claramente degenerativo ni traumático, entre las que se incluyen la necrosis primaria o espontánea y el edema óseo transitorio, así como en su relación con las fracturas de insuficiencia del hueso subcondral.

[☆] Nota: Sección acreditada por el SEAFORMEC con 11,9 créditos. Consultar preguntas de cada artículo en: <http://www.reumatologiaclinica.org>
Correo electrónico: gfernandez@osatek.es

Osteonecrosis

El término osteonecrosis hace referencia a un proceso patológico que conduce a una muerte de los constituyentes de la médula ósea (osteocitos, médula grasa y hematopoyética). Aunque necrosis avascular, osteonecrosis, necrosis aséptica e infarto óseo son términos equivalentes y que se traducen como muerte ósea, se suele diferenciar la osteonecrosis del infarto óseo por su localización. La osteonecrosis se reserva para la afectación epifisaria que involucra a la cortical, mientras que el infarto óseo se reserva para las localizaciones metafisodiafisarias en las que la necrosis afecta únicamente al hueso medular.

Actualmente se reconoce en la comunidad radiológica que hay diferencias significativas entre la osteonecrosis primaria y secundaria¹. La osteonecrosis secundaria es una lesión de origen isquémico y se relaciona habitualmente con factores predisponentes, como los traumatismos, y enfermedades, como el alcoholismo, los corticoides, las infecciones, el hiperbarismo, los trastornos del almacenamiento, las enfermedades infiltrativas de médula ósea, los trastornos de coagulación y las enfermedades hematológicas. El signo de la media luna es el patrón de imagen característico en las radiografías (RX) y representa la fractura del hueso subcondral que define el estadio III de la osteonecrosis. El signo característico y más precoz en la RM es el anillo de baja señal en T1 en localización subcondral que representa la interfase reparativa entre hueso isquémico y hueso normal (fig. 1). Su historia natural no es bien conocida, aunque puede tener una evolución tórpida hacia daño progresivo de la articulación.

En la osteonecrosis primaria, espontánea o idiopática, no existen estos mismos factores predisponentes y se cree que es una consecuencia de una fractura de insuficiencia del hueso subcondral^{2,3}. Esta hipótesis se basa en la demostración de fracturas en los estudios anatomopatológicos obtenidos de las piezas óseas de pacientes que reciben prótesis², así como en la ocasional presencia de líneas paralelas al hueso subcondral en los estudios de RM⁴. Los factores epidemiológicos y clínicos reafirman la hipótesis y se han estudiado especialmente en la rodilla: se asocia a edad avanzada, obesidad y predomina en mujeres (riesgo de osteoporosis). Los pacientes refieren un dolor espontáneo repentino de inicio agudo que hace presumible un origen mecánico. Tiene una predilección por la superficie de carga del cóndilo medial y se asocia a lesión del menisco. La artrosis también es un factor predisponente, probablemente relacionado con el daño condral⁵.

En la osteonecrosis espontánea los focos de necrosis se interponen entre las líneas de fractura y el platillo subcondral, lo que demuestra que la fractura es el factor primario^{2,6}.

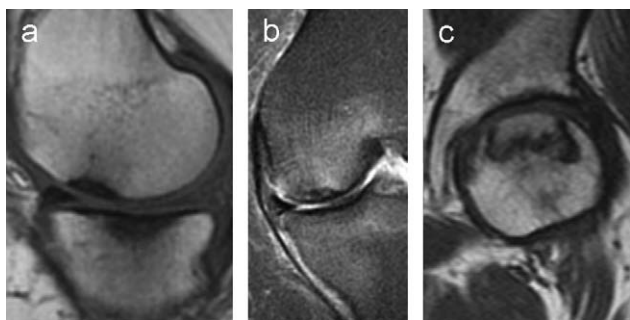


Figura 1. a y b) Osteonecrosis primaria o espontánea de la rodilla. Sagital T1, coronal STIR. Un pseudoengrosamiento de la cortical representa el hueso necrótico a ambos lados de la articulación. En el plano coronal (STIR) se muestra una línea de probable fractura del hueso subcondral e intenso edema óseo. c) Coronal T1 de la cadera que muestra el signo del anillo característico de la necrosis avascular.

El hallazgo más frecuente en la RM es un área de hiposeñal focal causante de un falso engrosamiento cortical (fig. 1). Otros hallazgos son la rectificación o la depresión del platillo subcondral, las fracturas subcondrales rellenas de líquido (equivalentes al signo de la semiluna) o los quistes subcondrales.

Los criterios pronósticos en la RM que parecen indicar un curso benigno son la ausencia de depresión focal del contorno epifisario y la ausencia de líneas profundas de baja intensidad de señal en los cóndilos⁷. La progresión hacia colapso se relaciona con una superficie dañada superior a 5 cm² en el cóndilo⁸.

Síndrome del edema óseo transitorio

El término edema óseo transitorio (EOT) es relativamente nuevo y lo acuñó Wilson para definir a un grupo de 10 pacientes con dolor de rodilla, con RX sin o con osteopenia y con una imagen de RM anormal en la que los síntomas cedieron espontáneamente⁹.

En el síndrome del edema óseo transitorio (SEOT) de médula ósea, el edema de partes blandas y el derrame articular suelen acompañar al edema óseo, como ocurre con otros procesos inflamatorios. Asimismo, suele manifestarse en localizaciones características: cadera, rodilla y pies. Los síntomas principales son inespecíficos: dolor, inflamación e impotencia funcional que se manifiesta mediante cojera. El edema puede migrar hacia otras articulaciones hasta en un 33% de los casos, aunque es variable según las series y el tiempo de seguimiento^{10,11}. El diagnóstico es de exclusión tras descartar datos clínicos de infección, traumatismo proporcional al grado de edema o datos de enfermedades inflamatorias articulares o sistémicas. Por lo general, no necesita de pruebas complementarias complejas. Las RX simples tienen un limitado valor y son útiles para demostrar la osteoporosis que puede acompañar a este síndrome. La gammagrafía es una prueba en desuso debido a su escasa aportación a su detección y al diagnóstico diferencial frente a la RM. El SEOT se manifiesta en la RM como un intenso y extenso edema que comienza en el hueso subcondral, pero que se extiende por la médula ósea hacia zonas más alejadas de éste (p. ej. cuello femoral, región intertrocanterea, cóndilo, etc.) (fig. 2). Habitualmente no se acompaña de lesión focal del hueso subcondral y se cura espontáneamente en un plazo de tiempo largo comprendido entre semanas y meses.

En la mayoría de los casos de SEOT se opta por el tratamiento conservador, aunque la descompresión también se ha demostrado

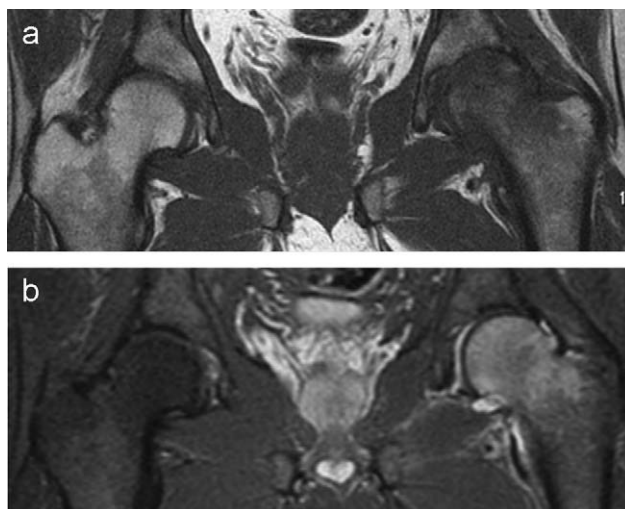


Figura 2. Síndrome del edema óseo transitorio de la cadera. La cabeza y el cuello femoral izquierdo muestran una hiposeñal en secuencia T1 (a) y una hiperseñal en STIR (b) sin lesiones focales del hueso subcondral.

efectiva en el tratamiento del SEOT para la disminución de la sintomatología y del tiempo de recuperación. Curiosamente, también se ha demostrado efectivo en un caso de EOT afectando a múltiples huesos del tarso en el que se realizó biopsia-forage del astrágalo¹². Sin embargo, es una técnica cruenta y poco utilizada al ser el SEOT un proceso autolimitado, si bien debería considerarse en pacientes que requieren una rápida reintegración a la actividad habitual.

En la discusión etiopatogénica y en el diagnóstico diferencial se ha de incluir la necrosis avascular en estadios precoces, las fracturas subcondrales de estrés y el edema óseo de origen biomecánico, aspectos que se tratan a continuación.

Síndrome del edema óseo transitorio y necrosis avascular

Antes del conocimiento del SEOT, los pacientes se trataban con descompresión quirúrgica considerándolo un estadio inicial de osteonecrosis en un intento de evitar el progreso hacia fases avanzadas de esta. Posteriormente, se ha seguido utilizando como forma de acortar el período de curación^{7,13}. Esta técnica quirúrgica ha permitido obtener muestras biópsicas de la cabeza femoral que permiten conocer la histopatología del SEOT, aunque también hay estudios histopatológicos en otras localizaciones anatómicas con resultados similares^{7,14}. Éstos muestran hallazgos similares a los de una forma inicial de osteonecrosis (estadios I y II de la clasificación de Ficat). En el SEOT hay necrosis grasa y un aumento de los procesos de neoformación de hueso, pero lo que realmente lo diferencia es que no hay necrosis ósea. La disminución en la densidad ósea se debe a una pérdida de la mineralización (y no a una verdadera pérdida de hueso) y a un aumento de osteoide no mineralizado. Por esto, Penk et al¹⁴ proponen el término desmineralización transitoria, ya que describe mejor los cambios histopatológicos que ocurren en este síndrome. Estos hallazgos han propiciado la formulación de la hipótesis clásica de que el SEOT es una forma reversible de osteonecrosis que ha colaborado a la confusión entre estas enfermedades, aunque actualmente hay pruebas consistentes de que son entidades distintas¹⁵.

Durante muchos años se han heredado de la literatura médica confusiones respecto a la etiología, el pronóstico y el tratamiento entre la osteonecrosis primaria y secundaria y el SEOT. La comunidad médica no ha empezado a distinguir entre las 2 formas de osteonecrosis hasta principios del siglo XXI. Hasta entonces es fácil identificar estudios en los que los criterios de selección de los pacientes para evaluar la historia natural o la respuesta al tratamiento, especialmente descompresión quirúrgica, no atienden a los criterios más modernos y los mezcla en un totum revolutum. Los estudios clásicos que demuestran la eficacia de la descompresión quirúrgica en los estadios iniciales de osteonecrosis de la cadera han confundido ésta con el SEOT vinculando falsamente sus resultados satisfactorios en la prevención del colapso articular a un diagnóstico erróneo. En esta línea, ante un patrón de edema óseo, los radiólogos han incluido el SEOT y la osteonecrosis de inicio en el diagnóstico diferencial, aunque no se haya demostrado una continuidad entre el SEOT y la osteonecrosis^{16,17}. Con el uso de equipos de RM más modernos que incorporan antenas de superficie de alta resolución se puede definir con más claridad si hay lesiones del hueso subcondral que permiten aclarar el diagnóstico diferencial con las fracturas de insuficiencia o pequeños focos de osteonecrosis subcondral.

Los estudios de RM con gadolinio se han practicado en la hipótesis de demostrar áreas de ausencia de captación de contraste como indicadoras de áreas de infarto o como un signo precoz de osteonecrosis que permitieran diferenciar el SEOT de la osteonecrosis en la fase de edema¹⁸, aunque su utilidad frente a las secuencias sin contraste es escasa.

Otra de las razones que permiten pensar que la osteonecrosis y el SEOT son enfermedades distintas es el comportamiento del SEOT en el pie. En esta localización los huesos afectados pueden ser uno o múltiples y en ningún caso descrito se ha demostrado evolución hacia osteonecrosis. Las osteonecrosis características de los huesos del pie, como la osteonecrosis del navicular (enfermedad de Köhler o de Müller-Weiss) y la osteonecrosis del astrágalo, son fácilmente reconocibles debido a su patrón radiológico.

La diferente evolución temporal ofrece otra diferencia. La osteonecrosis ocurre de forma muy rápida tras la isquemia. Los estudios patológicos han demostrado que entre las 6 y 12 h ya hay necrosis de la médula roja, entre las 12 y 48 h hay necrosis de osteocitos y de osteoblastos y, finalmente, entre los 2 y 5 días hay necrosis grasa¹⁹. Las primeras manifestaciones en la RM ocurren a partir de este momento, si bien no se conoce bien cuándo aparece el signo de anillo, aunque es presumible que sea precoz. En un estudio experimental en perros los signos en RM se manifestaron a partir de la primera semana y estaban presentes en todos los casos en la cuarta semana²⁰. En el SEOT, el patrón de edema permanece inmutable durante semanas sin que aparezca este signo. Los pacientes que consultan por dolor en la cadera acceden a la RM habitualmente varias semanas después del inicio de los síntomas. En estos casos, sin criterios radiológicos claros de osteonecrosis en la RM, no se la debería considerar en el diagnóstico diferencial si se estima que la fase precoz de osteonecrosis no debe durar más de unos pocos días.

Síndrome del edema óseo transitorio y fracturas subcondrales de estrés

Por analogía radiológica con las fracturas subcondrales, se ha propuesto que el SEOT tiene un origen biomecánico y corresponde a una respuesta de estrés²¹. Las fracturas de estrés pueden ocurrir si el hueso normal recibe un estrés anormal (fracturas de cansancio o sobrecarga) o si un estrés normal se aplica a un hueso debilitado (fracturas de insuficiencia). Además, pueden ser reversibles y curarse sin secuelas o evolucionar hacia osteonecrosis y colapso. En las fracturas de estrés el edema puede ser tan extenso como en el SEOT y la clave diagnóstica es la observación de una banda irregular de señal paralela al hueso subcondral (equivalente al signo de la semiluna de las RX).

Aunque lo habitual es que en el SEOT no se identifiquen lesiones focales epifisarias, se pueden ver finas líneas paralelas al hueso subcondral o pequeñas áreas focales de señal alterada en el SEOT e interpretarse como fracturas subcondrales. Paradójicamente, estos pacientes pueden tener una recuperación más rápida que los pacientes que muestran un edema óseo sin fracturas subcondrales²². Cuando sólo un hueso está afectado, el diagnóstico diferencial entre SEOT y fractura de estrés puede resultar imposible y debe plantearse el diagnóstico diferencial. Tal vez en estos casos la clínica sea aclaratoria si demuestra un inicio súbito e instantáneo del dolor que demuestre el momento de la fractura. También pueden verse estas microlesiones subcondrales en los casos de edema óseo en el pie, pero en estos casos la distribución en múltiples huesos del edema óseo aclara el diagnóstico hacia el SEOT. Estos hallazgos no quieren decir que la causa primaria del SEOT sea necesariamente una fractura subcondral, ya que ésta también puede ser una consecuencia de la primera. De hecho, la desmineralización resultante debilita el hueso en el SEOT y puede ser más susceptible de tener fracturas de insuficiencia.

Las fracturas subcondrales de estrés se diferencian de las que ocurren en la necrosis avascular en que el signo del anillo (margen reactivo) no está presente por fuera de la línea de fractura²¹.

Se puede producir edema óseo sobrecargando las articulaciones, lo que se ha demostrado en voluntarios en situaciones como

el uso de almohadillas plantares para forzar la hiperpronación o en corredores con entrenamiento de 50 millas semanales^{23,24}. No obstante, la historia clínica de pacientes con SEOT no suele referir situaciones de estrés intenso ni su tiempo de recuperación se asemeja al de los estudios mencionados.

Síndrome del edema óseo transitorio y osteoporosis transitoria

La osteoporosis transitoria define una enfermedad autolimitada de dolor articular con osteopenia que se hace radiológicamente visible en las semanas posteriores al inicio de los síntomas. Hoy se reconoce que la osteoporosis transitoria y el SEOT son términos equivalentes. En los primeros años tras la descripción del síndrome las dudas surgían del hecho de que no todos los pacientes con SEOT presentaban osteoporosis. No cabe duda que la detección de osteoporosis en las RX simples es muchas veces subjetiva. Las placas radiográficas no siempre tienen la calidad necesaria y pueden dificultar el diagnóstico en los casos en los que la osteoporosis sea leve o moderada si no se dispone de RX comparativas del miembro contralateral. Además, la osteoporosis puede aparecer semanas después del diagnóstico de SEOT, al igual que ocurre en la osteoporosis transitoria.

Síndrome del edema óseo transitorio y distrofia simpática refleja

Más difícil es explicar la relación entre el SEOT y la distrofia simpática refleja denominada actualmente síndrome de dolor regional complejo (SDRC) tipo I. Algunos autores, en especial los de la escuela francesa, creen que es lo mismo, aunque otros

encuentran diferencias²⁵⁻²⁷. La definición clínica del SDRC tipo I es compleja y poco específica^{28,29}. Los síntomas y los signos prioritarios en el diagnóstico del SDRC tipo I, como el dolor, el edema y los cambios inflamatorios de partes blandas, y los trastornos en la movilidad también están presentes en el SEOT. Otros como hipersensibilidad, trastornos vasomotores, cambios en la temperatura y en la piel y la progresión hacia atrofia son más inconstantes³⁰ y no se ha estudiado su incidencia en el SEOT. La gammagrafía suele ser positiva en fases activas, lo mismo que en el SEOT. El edema óseo en la RM se puede encontrar entre el 46 y el 100% de los pacientes en la fase caliente del SDRC tipo I, pero nunca está presente en la fase distrófica. Por esto, la ausencia de edema óseo no descarta el SDRC tipo I³¹⁻³³. En la experiencia de este autor, muchos pacientes a los que se les diagnostica edema óseo acuden enviados por su especialista con la sospecha clínica de una algodistrofia simpática refleja. La concordancia en el hallazgo de osteopenia en la RX simple y las formas migratorias de ambas enfermedades reafirman la hipótesis de que el SEOT es una manifestación del SDRC tipo I.

Conclusión

Actualmente se reconocen características diferenciales entre las diferentes lesiones epifisarias que se exponen en la *tabla 1*. En muchas ocasiones su distinción precisa no afecta al tratamiento clínico, ya que este es habitualmente conservador en fases no avanzadas, aunque sí afecta al pronóstico. La adecuada categorización de los pacientes con edema óseo epifisario permitirá conocer mejor su pronóstico y sus opciones terapéuticas.

Tabla 1
Características diferenciales de las lesiones epifisarias con edema óseo

	SEOT	ON primaria	Necrosis avascular	Fracturas de estrés
Términos equivalentes	Osteoporosis transitoria ¿DSR?	ON espontánea ON idiopática	ON ON secundaria Necrosis aséptica	De cansancio o de sobrecarga (hueso sano) De insuficiencia (hueso debilitado)
Anatomía patológica	Desmineralización Necrosis grasa Aumento de osteoide Sin necrosis de osteocitos	Microfracturas subcondrales Necrosis focal subyacente a la fractura (similar a la ON secundaria)	Necrosis de todos los componentes de la médula ósea (osteocitos, médula grasa y hematopoyética)	Fractura subcondral
Etiología	SDRC tipo I Factores desconocidos ¿Biomecánico?	Traumatismo mecánico Fractura de insuficiencia Artrosis	Traumatismo isquémico Factores predisponentes: fracturas, corticoides, alcohol, etc.	Traumatismo mecánico
Evolución	Resolución espontánea 1/3 patrón migratorio	Irreversible Colapso subcondral en función del área afectada	Irreversible Posible curso tórpido con grados variables de daño articular	Reversible Posible evolución a ON
Hallazgos radiológicos	Edema óseo Edema de partes blandas y derrame articular Posible afectación de múltiples huesos Ocasionalmente fractura de insuficiencia Cartílago íntegro	± fractura Lesión del hueso subcondral Edema óseo Edema de partes blandas y derrame articular Artrosis y daño condral	RX: semiluna RM: anillo Edema óseo Edema de partes blandas y derrame articular Lesión cartilaginosa en estadios avanzados	RX y RM: semiluna Edema óseo Edema de partes blandas y derrame articular

DSR: distrofia simpática refleja; ON: osteonecrosis; RM: resonancia magnética; RX: radiografía; SDRC: síndrome de dolor regional complejo; SEOT: síndrome del edema óseo transitorio.

Bibliografía

- Narváez J, Narváez JA, Rodríguez-Moreno J, Roig-Escofet D. Osteonecrosis of the knee: Differences among idiopathic and secondary types. *Rheumatology*. 2000;39:982–9.
- Yamamoto T, Bullough PG. Spontaneous osteonecrosis of the knee: The result of subchondral insufficiency fracture. *Journal of Bone and Joint Surgery- Series A*. 2000;82:858–66.
- Gil HC, Levine SM, Zoga AC. MRI findings in the subchondral bone marrow: A discussion of conditions including transient osteoporosis, transient bone marrow edema syndrome, SONK, and shifting bone marrow edema of the knee. *Seminars in Musculoskeletal Radiology*. 2006;10:177–86.
- Narváez JA, Narváez J, De Lama E, Sánchez A. Spontaneous osteonecrosis of the knee associated with tibial plateau and femoral condyle insufficiency stress fracture. *European Radiology*. 2003;13:1843–8.
- Zanetti M, Bruder E, Romero J, Hodler J. Bone marrow edema pattern in osteoarthritic knees: Correlation between MR imaging and histologic findings. *Radiology*. 2000;215:835–40.
- Ramnath RR, Kattapuram SV. MR appearance of SONK-like subchondral abnormalities in the adult knee: SONK redefined. *Skeletal Radiology*. 2004;33:575–81.
- Yates PJ, Calder JD, Stranks GJ, Conn KS, Peppercorn D, Thomas NP. Early MRI diagnosis and non-surgical management of spontaneous osteonecrosis of the knee. *Knee*. 2007;14(2):112–6.
- Aglietti P, Insall JN, Buzzi R, Deschamps G. Idiopathic osteonecrosis of the knee. Aetiology, prognosis and treatment. *J Bone Joint Surg Br*. 1983;65(5):588–97.
- Wilson AJ, Murphy WA, Hardy DC, Totty WG. Transient osteoporosis: Transient bone marrow edema?. *Radiology*. 1988;167(3):757–60.
- Fernández-Canton G, Casado O, Capelastegui A, Astigarraga E, Larena JA, Merino A. Bone marrow edema syndrome of the foot: One year follow-up with MR imaging. *Skeletal Radiol*. 2003;32:273–8.
- Berger CE, Kröner AH, Kristen KH, Grabmeier GF, Kluger R, Minai-Pour MB, et al. Transient bone marrow edema syndrome of the knee: Clinical and magnetic resonance imaging results at 5 years after core decompression. *Arthroscopy*. 2006;22:866–71.
- Calvo E, Álvarez L, Fernández-Yruegas D, Vallejo C. Transient osteoporosis of the foot. Bone marrow edema in 4 cases studied with MRI. *Acta Orthop Scand*. 1997;68:577–80.
- Radke ST, Rader CH, Kenn W, Kirschner St, Eulert J. Transient bone marrow oedema syndrome of the hip-is core decompression the treatment of choice?. *J Bone Joint Surg Br*. 2001;83-B(Supp II):251.
- Plenk Jr H, Hofmann S, Eschberger J, Gstettner M, Kramer J, Schneider W, et al. Histomorphology and bone morphometry of the bone marrow edema syndrome of the hip. *Clin Orthop Relat Res*. 1997;334:73–84.
- Watson RM, Roach NA, Dalinka MK. Avascular necrosis and bone marrow edema syndrome. *Radiologic Clinics of North America*. 2004;42(1):207–19.
- Kim YM, Oh HC, Kim HJ. The pattern of bone marrow oedema on MRI in osteonecrosis of the femoral head (hip). *J Bone Joint Surg*. 2000;82-B:837–41.
- Kubo T, Yamazoe S, Sugano N, Fujioka M, Naruse S, Yoshimura N. Initial MRI findings of non-traumatic osteonecrosis of the femoral head in renal allograft recipients. *Magnetic Resonance Imaging*. 1997;15:1017–23.
- Vande Berg BE, Malghem JJ, Labaisse MA, Noel HM, Maldague BE. MR imaging of avascular necrosis and transient marrow edema of the femoral head. *Radiographics*. 1993;13:501–20.
- Froberg PK, Braunstein EM, Buckwalter KA. Osteonecrosis, transient osteoporosis, and transient bone marrow edema: Current concepts. *Radiol Clin North Am*. 1996;34(2):273–91.
- Nakamura T, Matsumoto T, Nishino M, Tomita K, Kadoya M. Early magnetic resonance imaging and histologic findings in a model of femoral head necrosis. *Clinical Orthopaedics & Related Research*. 1997;334:68–72.
- Song WS, Yoo JJ, Koo K, Yoon S, Kim YM, Kim HJ. Subchondral fatigue fracture of the femoral head in military recruits. *Journal of Bone & Joint Surgery-American Volume*. 2004;86-A:1917–24.
- Zanetti M, Steiner CL, Seifert B, Hodler J. Clinical outcome of edema-like bone marrow abnormalities of the foot. *Radiology*. 2002;222:184–8.
- Schweitzer ME, White LM. Does altered biomechanics cause marrow edema?. *Radiology*. 1996;198:851–3.
- Lazzarini KM, Troiano RN, Smith RC. Can running cause the appearance of marrow edema on MR images of the foot and ankle?. *Radiology*. 1997;202(2):540–2.
- Doury P. Bone-marrow oedema, transient osteoporosis, and algodystrophy. *J Bone Joint Surg Br*. 1993;75:210–6.
- Fournier RS, Holder LE. Reflex sympathetic dystrophy: Diagnostic controversies. *Semin Nucl Med*. 1998;28:116–23.
- Ochoa JL. Truths, errors, and lies around “reflex sympathetic dystrophy” and “complex regional pain syndrome”. *J Neurol*. 1999;246:875–9.
- Brunner F, Lienhardt SB, Kissling RO, Bachmann LM, Weber U. Diagnostic criteria and follow-up parameters in complex regional pain syndrome type I-a Delphi survey. *Eur J Pain*. 2008;12:48–52.
- Harden RN, Bruehl S, Stanton-Hicks M, Wilson PR. Proposed new diagnostic criteria for complex regional pain syndrome. *Pain Med*. 2007;8:326–31.
- Veldman PH, Reynen HM, Arntz IE, Goris RJ. Signs and symptoms of reflex sympathetic dystrophy: Prospective study of 829 patients. *Lancet*. 1993;342:1012–6.
- Crozier F, Champsaurb P, Phamb T, Bartolia JM, Kasbariana M, Chagnaud C, et al. Magnetic resonance imaging in reflex sympathetic dystrophy syndrome of the foot. *Joint Bone Spine*. 2003;70(6):503–8.
- Darbois H, Boyer B, Dubayle P, Lechevalier D, David H, Ait-Ameur A. MRI symptomology in reflex sympathetic dystrophy of the foot. *J Radiol*. 1999;80:849–54.
- Zufferey P, Boubaker A, Bischof Delaloye A, So AK, Duvoisin B. Prognostic aspects of scintigraphy and MRI during the first 6 months of reflex sympathetic dystrophy of the distal lower limb: A preliminary prospective study of 4 cases. *J Radiol*. 1999;80:373–7.