



Conferencia clinicopatológica

Mujer joven con artritis intermitente[☆]

José A. Gómez-Puerta^{a,*} y Emma García-Melchor^b

^a Unidad de Artritis, Servicio de Reumatología, Hospital Clínic, Barcelona, España

^b Servicio de Reumatología, Hospital Universitari Germans Trias i Pujol, Badalona, Barcelona, España

INFORMACIÓN DEL ARTÍCULO

Historia del artículo:

Recibido el 9 de febrero de 2009

Aceptado el 4 de marzo de 2009

On-line el 7 de noviembre de 2009

Palabras clave:

Artritis intermitente

Hidrartritis intermitente

Síndromes de fiebre periódica

MEFV

Keywords:

Relapsing arthritis

Intermittent hydrarthrosis

Periodic fever syndromes

MEFV

RESUMEN

Mujer de 28 años con episodios autolimitados de artritis intermitente de rodilla de 48 a 72 h de duración, los cuales se repetían cada 2 semanas de forma periódica. El estudio inmunológico fue negativo así como el estudio radiológico. Posteriormente se realizó artroscopia de rodilla sin llegar a un diagnóstico definitivo. Se discuten, a continuación, las diferentes causas de reumatismos intermitentes.

© 2009 Elsevier España, S.L. Todos los derechos reservados.

Young woman with relapsing arthritis

ABSTRACT

A 28-years old lady complains of self-limited episodes of relapsing knee arthritis of 48–72 h of duration every 2 weeks. Immunological profile was all negative. At the same time, radiological images did not reveal any abnormality. She underwent to knee arthroscopy, however, a definite diagnosis was not reached. We discuss the differential diagnosis of relapsing arthritis.

© 2009 Elsevier España, S.L. All rights reserved.

Presentación del caso (Dr. Gómez-Puerta)

Mujer de 28 años, sin antecedentes familiares de interés, hábitos tóxicos ni alergias medicamentosas conocidas. Antecedentes en la infancia de otitis recurrentes, rinitis alérgica y asma bronquial. Intervenido quirúrgicamente por quiste tirogloso.

Desde los 18 años de edad presenta brotes intermitentes autolimitados de dolor y tumefacción de rodilla derecha. No explicaba traumatismos previos, fiebre, aftas orales o genitales, historia de deposiciones diarreicas ni presencia de lesiones cutáneas.

En 1998 acudió a otro centro donde le realizaron una resonancia magnética nuclear (RMN) de la rodilla derecha, que fue normal. Tres años más tarde, y ante la aparición de nuevos

brotes autolimitados de tumefacción en la rodilla derecha se le realizó una nueva RMN que también fue normal.

En julio de 2004 fue visitada por primera vez en nuestro servicio, momento en que presentaba nuevo brote de tumefacción de la rodilla derecha. A la exploración se evidenció sinovitis en dicha rodilla, con marcado derrame articular, aunque con ausencia de limitación articular. No se observó artritis en otras localizaciones. La exploración de la columna vertebral fue normal y las maniobras sacroilíacas fueron negativas. Se realizó artrocentesis de la rodilla, obteniendo un líquido de color amarillo claro, con 1.100 células nucleadas/mm³ [4% polimorfonucleares, 93% linfocitos y 3% monocitos], 1.400 hematíes/mm³, sin cristales. La glucosa del líquido sinovial era de 84 mg/dl (valores normales: 35–75 mg/dl). Las radiografías simples de rodillas y de articulaciones sacroilíacas fueron normales.

La analítica mostró una proteína C reactiva (PCR) y una velocidad de sedimentación globular (VSG) normales (0,5 mg/dl y 3 mm, respectivamente); 4.700 leucocitos (58% polimorfonucleares, 27% linfocitos y 6,5% eosinófilos); hemoglobina de 12,8 mg/dl; hematocrito del 36%; plaquetas de 196.000 células/mm³, y concentraciones de ácido úrico de 4,2 mg/dl (valores

[☆] El presente caso fue presentado y discutido en la Sesión de la Sociedad Catalana de Reumatología el día 1 de febrero de 2008.

* Autor para correspondencia.

Correos electrónicos: jagomez@clinic.ub.es, josealfredogomez@yahoo.com (J.A. Gómez-Puerta).

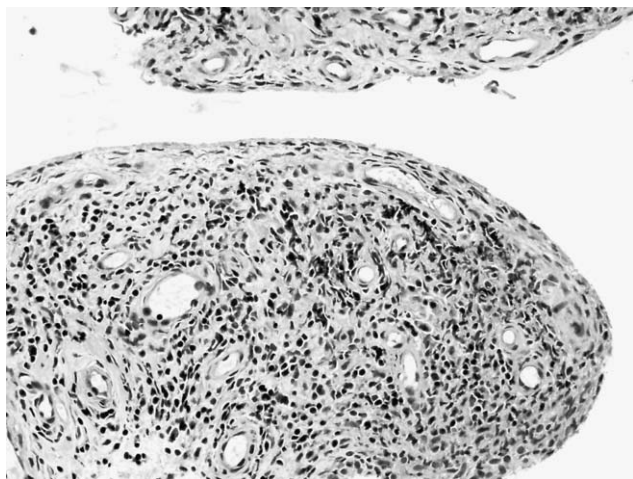


Figura 1. Anatomía patológica membrana sinovial: se observa un revestimiento sinovial normal sin signos de hipertrofia. Estroma con abundantes linfocitos y células plasmáticas perivasculares con ausencia de polimorfonucleares (hematoxilina-eosina, 20 × 10) (imagen cedida por el Dr. J. D. Cañete y la Dra. R. Celis).

normales: 3,5 a 7,0 mg/dl). Tanto el perfil hepático y la función renal como las enzimas musculares, las concentraciones de colesterol y triglicéridos y los tiempos de coagulación fueron normales. El proteinograma fue normal, con proteínas totales de 65 g/l y albúmina sérica de 42 g/l. El sedimento de orina y la proteinuria de 24 h fueron normales.

El perfil inmunológico mostró unos anticuerpos antinucleares positivos a títulos bajos (1/40); el resto de la inmunología fue negativa, incluyendo los anticuerpos anti-ADN de doble cadena (anti-dsADN), el factor reumatoide, los anticuerpos antipeptidos citrilinados cíclicos (anti-CCP), los anticuerpos anti-Ro/SS-A, anti-La/SS-B, anti-Sm (Smith) y anti-RNP (ribonucleoproteínas), el HLA B27, los anticuerpos antiendomiso, antirreticulina y antigliadina. La dosificación de inmunoglobulinas (IgA, IgE, IgG e IgM) y las concentraciones del complemento fueron normales.

Un mes más tarde y en pleno episodio de artritis de rodilla derecha se efectuó una artroscopia de la rodilla (julio de 2004) que mostró desde el punto de vista macroscópico una hipertrofia sinovial con vellosidades pequeñas y vasos tortuosos. La anatomía patológica reveló vellosidades sinoviales con ligero engrosamiento debido a un extenso y difuso infiltrado linfoplasmocitario a nivel del estroma conectivo vascular, predominando los linfocitos T CD3 positivos, con mayor expresión de linfocitos CD4 que CD8 (fig. 1).

La paciente permaneció asintomática unos meses después de la artroscopia, aunque en marzo de 2005 presentó un nuevo brote de artritis de rodilla derecha pero de menor intensidad.

Estos brotes, como había sucedido en fases anteriores, duraban entre 48 y 72 h; se acompañaban de una importante tumefacción con derrame articular, aunque con dolor poco intenso. Siempre afectaban a la rodilla derecha y se repetían de forma periódica cada 15-17 días.

Discusión del caso clínico (Dra. García-Melchor)

Tomando como signo guía la artritis intermitente, podemos hacer el diagnóstico diferencial entre las siguientes entidades que pueden presentarse como reumatismos intermitentes^{1,2} (tabla 1).

- La artritis por cristales de urato monosódico, pirofosfato cálcico o hidroxipatita son entidades bien conocidas por todos y que pueden adoptar un patrón cíclico¹. Dado que en el líquido articular de la paciente de nuestro caso no se observan

Tabla 1

Enfermedades asociadas con reumatismos intermitentes

Artropatía por microcristales (gota, pirofosfato de calcio, hidroxipatita)
Artritis reactiva
Artritis asociada a enfermedad inflamatoria intestinal (enfermedad de Crohn y colitis ulcerosa)
Reumatismo palindrómico
Enfermedad de Behçet
Sarcoidosis
Policondritis recidivante
Enfermedad de Whipple
Síndromes autoinflamatorios
Fiebre mediterránea familiar
TRAPS
Síndrome de hiper-IgD
Hiperlipidemia
Hidartrosis intermitente

Modificado de Sanmartí et al².

IgD: inmunoglobulina D; TRAPS: síndrome periódico asociado al receptor de factor de necrosis tumoral.

cristales, se pueden excluir las artritis microcristalinas como diagnóstico.

- Nuestra paciente negaba diarreas o trastorno en el hábito intestinal, sugestivo de una enfermedad inflamatoria intestinal. Aunque en algunas ocasiones la artritis precede (meses o pocos años) a la aparición de los síntomas intestinales, consideramos muy improbable dicho diagnóstico en el presente caso, ya que la paciente tiene una monoartritis de rodilla de más de 10 años de evolución, sin ningún síntoma intestinal ni otros signos que sugieran una enfermedad inflamatoria intestinal de fondo³.
- La artritis reactiva (ARe) se define como una artropatía inflamatoria mono o poliarticular, frecuentemente acompañada de manifestaciones extraarticulares que aparecen tras un cuadro infeccioso (demostrado o sospechado) a distancia, tras un período de latencia variable, generalmente menor de un mes, sin que sea posible cultivar ningún germen responsable en las articulaciones afectadas. Aunque su distribución es universal, existe predilección por la raza caucásica, y entre el 60 y el 80% de los pacientes expresan el antígeno HLA B27. La enfermedad suele desarrollar tres fases evolutivas: 1) fase preartrítica o prerreactiva en la que sólo aparecen los síntomas del proceso infeccioso originario, si lo hubiere y suele ser subclínica; 2) fase aguda que aparece entre una y tres semanas después y puede incluir artritis (en el 100% de los pacientes) como síntoma principal, uretritis, conjuntivitis y, ocasionalmente, otras manifestaciones cutáneas (suele autolimitarse en pocos meses), y 3) fase crónica que se caracteriza por recidivas incluso hasta 15 años después del diagnóstico. La ARe suele ser oligoarticular, asimétrica y asincrónica, de predominio en miembros inferiores, y puede durar entre unas semanas y varios meses⁴. La ausencia de un proceso infeccioso previo (intestinal o genital), la negatividad del B27 y el patrón cíclico, rítmico y monoarticular de nuestra paciente van en contra de un diagnóstico de una ARe.
- Los pacientes con hiperlipoproteinemia tipo II pueden presentar artritis monoarticular, oligoarticular o hasta poliarticular, con un patrón migratorio⁵. El líquido articular puede ser de características inflamatorias. Los xantomas tendinosos pueden ser confundidos con nódulos reumatoides o tofos gotosos. Otra manifestación musculoesquelética característica es la tenosinovitis del tendón de Aquiles. Las cifras de colesterol y triglicéridos de nuestra paciente son normales, por lo que excluimos este diagnóstico.
- La enfermedad de Lyme es una enfermedad infecciosa causada por *Borrelia burgdorferi*, espiroqueta que se transmite por la

- picadura de las garrapatas del género *Ixodes*^{6,7}. Se pueden distinguir 3 fases en la evolución: infección localizada, designada y persistente. La manifestación cutánea más importante es el eritema migratorio, que aparece en el 80% de los casos después de un período de incubación de 3-32 días. Por lo que acontece a las manifestaciones musculoesqueléticas, pueden aparecer desde el inicio de la infección artralgias y mialgias. La artritis aparece durante la última fase en un 60% de los pacientes que no reciben tratamiento. Suele cursar en forma de brotes intermitentes de oligoartritis de grandes articulaciones, con preferencia por las rodillas, resolviéndose en semanas o meses. Los brotes recurrentes disminuyen año tras año. Algunos pacientes pueden presentar una artritis crónica erosiva. Nuestra paciente no tiene historia de picaduras ni aparición de lesiones cutáneas; la artritis se resuelve en 48 h y recurre a ciclos constantes, cosa que no ocurre en la enfermedad de Lyme, por lo que excluimos este diagnóstico.
- La sarcoidosis es una enfermedad sistémica que se caracteriza anatomopatológicamente por la presencia de granulomas no caseificantes^{8,9}. Clínicamente, aunque puede afectar a cualquier órgano, son características las adenopatías hiliares bilaterales, los infiltrados pulmonares y las lesiones cutáneas y oftalmológicas. Un 25% de los pacientes presenta manifestaciones articulares, en forma de artritis aguda, crónica o tenosinovitis. La artritis aguda puede aparecer de forma aislada o asociada a adenopatías hiliares bilaterales y eritema nodoso, cuadro conocido como síndrome de Löfgren¹⁰. Si se realiza una biopsia sinovial se pueden observar granulomas no caseificantes. La paciente no presenta clínica sistémica sugestiva de sarcoidosis ni granulomas en la biopsia sinovial, por lo que excluimos este diagnóstico.
 - La enfermedad de Behçet es una vasculitis que cursa con aftas orogenitales recurrentes, asociadas a otras manifestaciones sistémicas, especialmente cutáneas, oculares, articulares, neurológicas y vasculares¹¹. Para establecer el diagnóstico es necesaria la presencia de aftas orales recurrentes. Un 50% de los pacientes presenta artralgias o artritis. Esta artritis suele ser mono u oligoarticular, no erosiva, y afectar a grandes articulaciones: rodillas, caderas, carpos, respetando el esqueleto axial. La biopsia sinovial, aunque no es específica, se caracteriza por ulceración y sustitución de la membrana superficial sinovial por tejido de granulación con escasas células plasmáticas. La paciente de nuestro caso no tiene historia de aftas orales recurrentes, por lo que no se puede establecer el diagnóstico de enfermedad de Behçet.
 - La policondritis recidivante es una entidad poco frecuente, caracterizada por episodios inflamatorios recurrentes que afectan a estructuras cartilaginosas de los pabellones auriculares, nariz, laringe y árbol traqueobronquial¹². Además, se acompaña de manifestaciones sistémicas oftálmicas, cutáneas, de oído interno y vasculares. Es necesario para establecer el diagnóstico la presencia de episodios comprobados de inflamación que afecten al cartílago auricular, nasal o laringotraqueal. Como manifestaciones musculoesqueléticas pueden presentar artralgias, tenosinovitis o una artritis oligoarticular o poliarticular, que aparece de forma aguda y con un patrón migratorio. Suele ser asimétrica y afectar a carpos, pequeñas articulaciones de las manos, rodillas, tobillos y articulaciones paraesternales. Nuestra paciente no presenta episodios de condritis, por lo que excluimos el diagnóstico.
 - Descrita en 1907 por George Hoyt Whipple, la enfermedad de Whipple, está causada por *Tropheryma whippelii* (del griego trophe = alimentación, y eryma = barrera), un bacilo gram positivo que se tiñe con la tinción de PAS¹³. Sus manifestaciones clínicas cardinales son artralgias, pérdida de peso, diarrea y dolor abdominal. Como manifestaciones musculoes-

queléticas, típicamente presentan artralgias migratorias de grandes articulaciones y, menos frecuentemente, una oligoartritis o poliartitis crónica migratoria no erosiva. El diagnóstico se realiza mediante biopsia de intestino delgado, observándose con la tinción de PAS un material positivo en la lámina propia. En nuestro caso, la paciente no presenta clínica digestiva; además, su patrón cíclico de artritis no es típico de la enfermedad de Whipple, por lo que este diagnóstico es poco probable.

- El reumatismo palindrómico (RP)¹ se define como brotes recurrentes de artritis que tienen una corta duración de 24-72 h, desapareciendo espontáneamente sin secuelas. Los brotes suelen ser mono u oligoarticulares, cursando con dolor, tumefacción y gran limitación articular. Es característico el eritema periarticular. Pueden aparecer nódulos similares a los de la artritis reumatoide (AR), pero que desaparecen cuando se resuelve el brote. El líquido articular es de características inflamatorias y los reactantes de fase aguda (VSG y PCR) pueden estar elevados. Un tercio de los pacientes desarrollará a los 6 años un reumatismo inflamatorio crónico (principalmente AR o lupus eritematoso sistémico). La mitad de los pacientes se mantiene como RP y uno de cada 10 pacientes presenta una remisión espontánea. En el RP, el período entre brote y brote no es constante, cosa que pasa en nuestro caso, por lo que lo excluimos como diagnóstico posible.
 - Los síndromes hereditarios de fiebre periódica¹⁴⁻¹⁶ constituyen un grupo de enfermedades hereditarias caracterizadas por episodios inflamatorios recurrentes y autolimitados que cursan con fiebre, poliseritis, sinovitis y manifestaciones cutáneas. Son consecuencia de alteraciones en los mecanismos que regulan el proceso inflamatorio normal. De todos ellos, excluimos el síndrome autoinflamatorio familiar inducido por el frío y el síndrome articular, cutáneo y neurológico infantil crónico por aparecer en el período neonatal o en menores de 1 año, centrándonos en los demás síndromes. Por lo tanto, discutiremos en el diagnóstico diferencial la fiebre mediterránea familiar (FMF), el síndrome hiper-IgD y el síndrome periódico asociado al receptor del factor de necrosis tumoral (TRAPS).
- La FMF es una enfermedad hereditaria de transmisión autosómica recesiva que se caracteriza por episodios recurrentes y breves de fiebre, dolor e inflamación de una o varias serosas. La amiloidosis es su complicación más importante. En 1992 se localizó el gen de la FMF en el brazo corto del cromosoma 16. En 1997 se consiguió caracterizar este gen, denominándolo *MEFV* (*Mediterranean fever*). Codifica una proteína llamada marenostrina o pirina, que se expresa de forma exclusiva en los neutrófilos. Sus mutaciones provocan una alteración en los mecanismos de apoptosis de los neutrófilos, que se traduce en una falta de control del proceso inflamatorio normal en estos pacientes, dando lugar a episodios esporádicos de fiebre y serositis. Las manifestaciones clínicas aparecen antes de los 20 años en el 80% de los pacientes. La duración y frecuencia de los brotes varían extraordinariamente, incluso en un mismo individuo, pero en general los brotes duran de 24 a 48 h, estando asintomáticos entre ellos. La fiebre está presente en todos los casos, y otros síntomas pueden ser dolor abdominal secundario a peritonitis o dolor abdominal por pleuritis o pericarditis. En menos de un 1% la artritis es la única manifestación. De forma aguda aparece una monoartritis u oligoartritis asimétrica de inicio súbito. La forma crónica es menos frecuente y dura semanas o meses, con recuperación completa en la mayoría de los casos. Durante las crisis se objetiva leucocitosis, elevación de reactantes de fase aguda (VSG y PCR), que se normalizan en los períodos intercrisis.

El síndrome hiper-IgD es una enfermedad hereditaria autosómica recesiva, ligada a mutaciones del gen de la mevalonato quinasa. Cursa con accesos febriles acompañados de dolor abdominal, vómitos y diarreas, poliartralgias y artritis no destructiva de grandes articulaciones (rodillas y tobillos). Es característica la presencia de adenopatías cervicales dolorosas y la ausencia de serositis. Además, los niveles de IgA e IgD están elevados.

El TRAPS se hereda de forma autosómica dominante y es debida a mutaciones en el gen *TNFRSF1A*. Cursa con accesos febriles prolongados (de más de una semana), acompañados de artralgias de grandes articulaciones, mialgias, conjuntivitis y máculas o placas eritematosas en piel, siendo rara la artritis. Dado que nuestra paciente no presenta clínica sistémica ni fiebre, excluiríamos en el diagnóstico los síndromes hereditarios de fiebre periódica.

- Finalmente, la hidrartrosis intermitente (HI) es una entidad descrita por primera vez en 1845 por Perrin. Se caracteriza por brotes de derrame articular de presentación cíclica, con un intervalo de tiempo regular entre cada brote.

Su etiología es desconocida. Se han descrito casos asociados a manifestaciones alérgicas. Clásicamente, se definían dos tipos de HI¹⁷: a) *HI sintomática*, que se asociaba a una evolución hacia AR, y b) *HI idiopática*, no asociada con la AR.

La HI es más frecuente en mujeres, con inicio de los episodios después de la pubertad y antes de los 45 años. Puede aparecer con la menarquia y se han descrito casos en los que los brotes coinciden con la menstruación. Puede mejorar en los períodos de amenorrea, embarazo y lactancia¹⁶.

Cualquier articulación puede afectarse, aunque tiene especial predilección por las rodillas, siendo frecuentemente unilateral. Su inicio es súbito, con aparición de derrame articular sin signos inflamatorios externos, como aumento local de la temperatura o enrojecimiento. Cursa con poco dolor, apareciendo éste cuando la cantidad de líquido intraarticular es muy importante. Los pacientes no presentan fiebre ni síntomas sistémicos durante los brotes. Los episodios duran de 3 a 5 días, con recurrencia cíclica cada 9-21 días. La duración del ciclo y de los episodios es constante en un mismo individuo, aunque pueden variar a lo largo del tiempo. Si hay más de una articulación afectada, cada una puede tener su propio ciclo. La articulación es normal entre brotes¹⁷⁻¹⁹.

Tiene una evolución variable, se han observado casos de remisiones espontáneas durante años, aunque pueden presentar recidivas. Otros casos persisten con brotes indefinidamente. Las pruebas de laboratorio (hemograma, bioquímica, reactantes de fase aguda) son normales y el estudio inmunológico es negativo²⁰. El líquido articular es de características mecánicas o moderada-

mente inflamatorio, con recuentos entre 300 y 6.500 leucocitos/mm³, de predominio linfocitario¹⁹.

Respecto a las pruebas de imagen, las radiografías muestran un aumento de densidad de partes blandas durante los brotes, sin observarse erosiones²¹.

El estudio anatomopatológico del tejido sinovial pone de manifiesto vellosidades sinoviales edematosas e hiperémicas con vasos dilatados y con paredes engrosadas. En algunos casos, existe un infiltrado difuso de células plasmáticas y linfocitos; en otros, este infiltrado es escaso o de localización perivascular¹⁹.

En 1956, Weiner et al¹⁹ presentaron una serie de 47 casos de HI, basándose en los siguientes criterios diagnósticos:

1. recurrencia de los síntomas articulares a intervalos regulares;
2. ausencia de signos y síntomas articulares entre brotes;
3. ausencia de síntomas sistémicos,
4. y exclusión de otras etiologías

El hecho de que los pacientes con HI presenten episodios periódicos de inflamación articular recuerda a los síndromes hereditarios de fiebre periódica. De hecho, se han descrito casos de pacientes con HI heterocigotos para mutaciones del gen *MEFV*²². El fenotipo de heterocigotos para el gen *MEFV* es variado, y comprende desde pacientes asintomáticos hasta pacientes con enfermedades autoinflamatorias severas. De esta forma, la HI podría ser considerada como un proceso más benigno y limitado a las articulaciones dentro del espectro de los individuos heterocigotos para el gen *MEFV*.

Diagnóstico clínico del discusor (Dra. García-Melchor)

Por tanto, después de este diagnóstico diferencial, el diagnóstico más probable de nuestra paciente con monoartritis recurrente de periodicidad constante, sin fiebre ni clínica sistémica es el de HI, por lo que se debería realizar el estudio del gen *MEFV*.

Resultado definitivo del presentador (Dr. Gómez-Puerta)

Efectivamente, nos encontramos ante un caso de HI, en una mujer joven con brotes autolimitados y cíclicos de monoartritis de rodilla, con estudio serológico negativo y estudios de imagen (radiografías simples y RMN) normales. El estudio de la membrana sinovial mediante artroscopia sólo mostró signos de sinovitis inflamatoria leve inespecífica. El patrón cíclico en nuestra paciente obliga a hacer un diagnóstico diferencial, fundamentalmente entre un RP y una HI. A pesar de que dichas entidades comparten características clínicas, hay ciertos matices en su forma de presentación que las diferencia a cada una de ellas (tabla 2)²³.

Tabla 2
Diferencias entre el reumatismo palindrómico y la hidrartrosis intermitente

	Reumatismo palindrómico	Hidrartrosis intermitente
Tipo de ataque	Tumefacción con dolor	Derrame articular leve. Escaso engrosamiento
Ataques	Generalmente monoarticulares	Generalmente mono o biarticulares
Localización	Cualquier articulación. Preferencia pequeñas articulaciones y manos	Gran preferencia en rodillas
Duración ataque	Horas a 1 o 2 días	De 2 a 5 días
Intervalo ataques	Irregular	Regularidad matemática
Perfil inmunológico	Entre un 30-50% son anti-CCP y FR positivos	Suele ser negativo

Modificado de J Rotes-Querol²³.
Anti-CCP: anticuerpos antipéptidos cíclicos citrulinados, FR: factor reumatoide.

Tabla 3
Características clínicas de la fiebre mediterránea familiar asociada a artritis

1. Fiebre durante los episodios de artritis (>38 C, temperatura rectal)
2. Afectación de grandes articulaciones
3. Afectación de extremidades inferiores
4. Afectación monoarticular
5. Corta duración (>6 h y <7 días)
6. Recurrencia (>3 episodios)
7. Genotipo característico (1 o 2 alelos relacionados a la FMF)
8. Respuesta completa a la profilaxis con colchicina
9. Historia familiar de FMF
10. Dolor en piernas o pies después de un ejercicio leve como estar de pie o caminar durante 1 h
11. Ancestro genético de una zona en que sea prevalente la FMF
12. Edad de inicio <10 años
13. Cosanguinidad de los padres
14. Proteinuria >0,5 g en 24 h.

Modificado de Lidar et al²⁴. FMF: fiebre mediterránea familiar.

- A pesar de la ausencia de síntomas sistémicos o fiebre, se solicitó estudio genético en dicha paciente. En el estudio del exón 2 del gen *MEFV* se detectó la sustitución del nucleótido guanina por citosina en la primera posición del triplete 148, dando lugar al cambio de aminoácido ácido glutámico por glutamina. Dicha mutación recibe el nombre de E148Q y en esta paciente se detectó en sólo uno de los alelos, siendo, pues, heterocigota para la mutación E148Q. No se observaron mutaciones en los exones 2, 3, 4, 5 y 6 del gen *TNFRSF1A* asociado al TRAPS ni en el exón 3 del gen *CIAS-1*, asociados a criopirinas.

Recientemente, Cañete et al²² analizaron la presencia de mutaciones en el gen *MEFV* en 3 pacientes españoles con HI. Adicionalmente, se incluyeron 6 pacientes controles con otros reumatismos intermitentes (3 con enfermedad de Behçet, 1 con RP seronegativo, 1 con artritis indiferenciada y 1 con artritis por cristales de pirofosfato de calcio). El análisis del líquido sinovial durante los ataques de artritis en los pacientes con HI mostró un líquido inflamatorio leve (entre 1.600 a 2.500 células, de predominio mononucleares), con un moderado aumento en las concentraciones de IL-6. Se encontraron mutaciones heterocigotas para E148Q en el primer paciente, A744S en el segundo paciente y en el complejo alélico P369S-R408Q en el tercer paciente. Ninguno de los 6 pacientes controles presentaba mutaciones para el gen del *MEFV*. Con lo anterior, los autores sugieren que la HI podría corresponder a un proceso autoinflamatorio limitado de buen pronóstico dentro del espectro clínico de portadores heterocigotos para el gen del *MEFV*.

A pesar de que nuestra paciente es heterocigota para la mutación E148Q, que se ha relacionado con la FMF, consideramos que nuestra paciente presenta una HI con una mutación asociada para el gen del *MEFV* y no una FMF, ya que la paciente no cumple criterios para dicha patología, incluyendo los criterios de artritis como única manifestación de FMF recientemente descritos por Lidar et al²⁴ (tabla 3).

En una reciente revisión realizada por Lachmann y Hawkins²⁵ se remarca que la mutación E148Q por sí sola no se asocia en la mayoría de los casos con la FMF. Adicionalmente, proponen que la presencia de dicha mutación puede condicionar la forma clínica de presentación de diversos procesos inflamatorios no relacionados con la FMF.

Las mutaciones en el gen *MEFV* también han sido estudiadas en pacientes con RP, encontrándose en el 22% de los pacientes con RP con anti-CCP negativos²⁶. Dichos resultados apoyan la

hipótesis de la implicación en las mutaciones del *MEFV* en la patogenia de diversos reumatismos intermitentes.

Finalmente, cabe comentar que nuestra paciente actualmente se encuentra asintomática en tratamiento con colchicina a dosis bajas, sin nuevos brotes de artritis intermitente durante los últimos meses.

Conflicto de intereses

Los autores declaran no tener ningún conflicto de intereses.

Bibliografía

1. Tena Marsà X. Síndromes intermitentes. En: Blanco FJ, Carreira P, Martín E, Mulero J, Navarro F, Olivé A, editores. Manual SER de las enfermedades reumáticas. 4 ed. Madrid: Editorial Panamericana; 2004. p. 93–4.
2. Sanmarti R, Cañete JD, Salvador G. Palindromic rheumatism and other relapsing arthritis. Best Pract Res Clin Rheumatol. 2004;18:647–61.
3. Gómez-Puerta JA, Sanmarti R. Artropatías asociadas a enfermedades inflamatorias del intestino. En: Alarcón-Segovia D, Molina J, Molina JF, Catoggio L, Cardiel MH, Angulo JM, editores. Tratado Hispanoamericano de Reumatología. Bogotá, Colombia: Editorial Nomos S.A.; 2006. p. 599–605.
4. Povedano Gómez JB, García López A. Artritis reactiva. Síndrome de Reiter. En: Manual S.E.R. de las Enfermedades Reumáticas. 3 ed. Madrid: Editorial Panamericana; 2000. p. 408–14.
5. Klemp P, Halland AM, Majoos FL, Steyn K. Musculoskeletal manifestations in hyperlipidaemia: A controlled study. Ann Rheum Dis. 1993;52:44–8.
6. Steere AC. Borreliosis de Lyme. En: Braunwald E, Fauci AS, Kasper DL, Hauser SL, Longo DL, Jameson JL, editores. Harrison Principios de medicina interna, 16 ed. Madrid: McGraw-Hill; 2005. p. 1107–11.
7. Puius YA, Kalish RA. Lyme arthritis: Pathogenesis, clinical presentation, and management. Infect Dis Clin North Am. 2008;22:289–300.
8. Iannuzzi MC, Rybicki BA, Teirstein AS. Sarcoidosis. N Engl J Med. 2007;357:2153–65.
9. Torralba KD, Quismorio Jr FP. Sarcoidosis and the rheumatologist. Curr Opin Rheumatol. 2009;21:62–70.
10. Mañá J, Gómez-Vaquero C, Montero A, Salazar A, Marcoval J, Valverde J, et al. Löfgren's syndrome revisited: A study of 186 patients. Am J Med. 1999;107:240–54.
11. Yazici H, Fresko I, Tunç R, Melikoglu M. Behçet's syndrome: Pathogenesis, clinical manifestations and treatment. En: Ball GV, Bridges SL, editores. Vasculitis. Oxford: Oxford University Press; 2002.
12. Piette JC, Vinceneux P. Policondritis recidivante. En: Harris Jr ED, Budd RC, Genovese MC, Firestein GS, Sargent JS, Sledge CB, editores. Kelley Tratado de Reumatología, 7 ed. Madrid: Editorial Elsevier; 2005.
13. Reyes R, Peris P, Feu F, Martínez-Ferrer A, Quera A, Guañabens N. Whipple's disease. Analysis of 6 cases. Med Clin (Barc). 2008;130:219–22.
14. Modesto C, Aróstegui JI, Yagüe J, Arnal C. ¿Qué es lo que debo saber sobre los síndromes autoinflamatorios?. Semin Fun Esp Reumatol. 2007;8:34–44.
15. Aróstegui JI, Yagüe J. Enfermedades autoinflamatorias sistémicas hereditarias. Síndromes hereditarios de fiebre periódica. Med Clin (Barc). 2007;129:267–77.
16. Aróstegui JI, Yagüe J. Enfermedades autoinflamatorias sistémicas hereditarias. Parte II: síndromes periódicos asociados a criopirina, granulomatosis sistémicas pediátricas y síndrome PAPA. Med Clin (Barc). 2008;130:429–38.
17. Reeves JE. Intermittent hydrarthrosis; two cases. Calif Med. 1949;71:359–61.
18. Mattingly S. Intermittent hydrarthrosis. Br Med J. 1957;32:139–43.
19. Weiner AD, Ghormley RK. Periodic benign synovitis: Idiopathic intermittent hydrarthrosis. J Bone Joint Surg Am. 1956;38:1039–55.
20. Ehrlich GE. Intermittent and periodic arthritic symptoms. En: McCarty, editor. Arthritis and related conditions. 9 ed. Philadelphia: Lea and Febiger; 1979. p. 663–80.
21. Queiro-Silva R, Tinturé-Eguren T, López-Lagunas I. Successful therapy with low-dose colchicine in intermittent hydrarthrosis. Rheumatology. 2003;42:391–2.
22. Cañete JD, Aróstegui JI, Queiró R, Sanmarti R, Ballina J, Bosch X, et al. Association of intermittent hydrarthrosis with *MEFV* gene mutations. Arthritis Rheum. 2006;54:2334–5.
23. Rotes-Querol J, Lience E. Intermittent rheumatism. Palindromic rheumatism. Intermittent hydrarthrosis. Allergic rheumatism. Rev Esp Reumatol. 1959;8:8–37.
24. Lidar M, Kedem R, Levartovsky D, Langevitz P, Livneh A. Arthritis as the sole episodic manifestation of familial Mediterranean fever. J Rheumatol. 2005;32:859–62.
25. Lundberg IE, Grundtman C. Developments in the scientific and clinical understanding of autoinflammatory disorders. Arthritis Res Ther. 2009;11:212, doi:10.1186/ar2579.
26. Cañete JD, Aróstegui JI, Queiró R, Gratacós J, Hernández MV, Larrosa M, et al. An unexpectedly high frequency of *MEFV* mutations in patients with anticitrullinated protein antibody-negative palindromic rheumatism. Arthritis Rheum. 2007;56:2784–8.