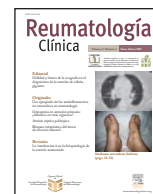




Reumatología Clínica

www.reumatologiaclinica.org



Caso clínico

Eficacia de rituximab combinado con ciclofosfamida en una paciente con lupus eritematoso sistémico y vasculitis peritoneal resistente a tratamiento inmunosupresor convencional

Rocío Garrido Rasco, Francisco José García Hernández*, Rocío González León, María Jesús Castillo Palma, Celia Ocaña Medina y Julio Sánchez Román

Unidad de Colagenosis e Hipertensión Pulmonar, Servicio de Medicina Interna, Hospitales Universitarios Virgen del Rocío, Sevilla, España

INFORMACIÓN DEL ARTÍCULO

Historia del artículo:

Recibido el 14 de noviembre de 2007

Aceptado el 3 de enero de 2008

Palabras clave:

Lupus eritematoso sistémico

Vasculitis

Rituximab

RESUMEN

La vasculitis peritoneal es una manifestación clínica infrecuente y grave del lupus eritematoso sistémico. Se presenta el caso de una paciente con ascitis por vasculitis peritoneal y afección cutánea, articular, hemática y renal. El tratamiento con glucocorticoides e inmunosupresores resultó ineficaz para el control de la ascitis. Dada la resistencia al tratamiento convencional, se administró rituximab en cuatro infusiones semanales de 375 mg/m², potenciado con pulsos de ciclofosfamida las semanas 1 y 3. Con esta estrategia se consiguió una respuesta completa, que se repitió en brotes posteriores (el segundo y el tercero, multisistémicos y de nuevo con ascitis significativa, y el cuarto con nefritis).

© 2007 Elsevier España, S.L. Todos los derechos reservados.

Efficacy of rituximab combined with cyclophosphamide in a patient with systemic lupus erythematosus and peritoneal vasculitis refractory to conventional immunosuppressive therapy

ABSTRACT

Peritoneal vasculitis is a rare and severe clinical manifestation of systemic lupus erythematosus. We report a patient who presented with ascites due to peritoneal vasculitis and cutaneous, articular, hematological and renal inflammatory activity. Treatment with glucocorticoids and immunosuppressive drugs was ineffective. In view of the resistance to different therapies, 4 weekly infusions of 375 mg/m² of rituximab (RTX) were started, in association with cyclophosphamide pulses during the first and the third weeks. With this treatment strategy, the patient reached a complete response which was achieved in later flares of inflammatory activity (the second and third flares were multisystemic and with ascites again, and the fourth flare with nephritis).

© 2007 Elsevier España, S.L. All rights reserved.

Keywords:

Systemic lupus erythematosus

Vasculitis

Rituximab

Introducción

En el 10% de los pacientes con lupus eritematoso sistémico (LES) se desarrolla ascitis, que puede deberse a múltiples causas¹. Suele relacionarse con síndrome nefrótico, insuficiencia cardíaca, pericarditis constrictiva, enteropatía pierdepoteínas o síndrome de Budd-Chiari. La vasculitis gastrointestinal afecta a un 1-2% de los pacientes con LES². Puede asentar en cualquiera de sus componentes, incluido

el peritoneo, y puede conducir a complicaciones graves. La vasculitis peritoneal es una causa infrecuente de ascitis. Presentamos el caso de una paciente con LES y vasculitis peritoneal resistente a glucocorticoides y otros inmunodepresores.

Caso clínico

Mujer de 28 años diagnosticada en 2001 de LES por afección cutánea y articular, síndrome seco, linfocitopenia y anticuerpos antinucleares positivos. En enero de 2003 se inició tratamiento con glucocorticoides (GC) (3 pulsos de 1 g de metilprednisolona intravenosos

*Autor para correspondencia.

Correo electrónico: fgarciah@eresmas.com (F.J. García Hernández).

[iv], seguidos por deflazacort oral) y ciclofosfamida (CF) (6 pulsos de 15 mg/kg iv con periodicidad mensual) por alteraciones cutáneas (alopecia y lesiones de lupus subagudo) y artritis resistentes a GC, antipalúdicos, metotrexato, azatioprina e inmunoglobulinas (Ig) iv. Tras inducir la remisión, se redujo progresivamente la dosis de GC. Consultó en 2004, 1 mes después de la administración del segundo pulso trimestral de CF iv, por lesiones cutáneas urticariales en áreas fotoexpuestas, artralgias generalizadas, ascitis y dolor abdominal. En los exámenes complementarios destacaban: anemia de características inflamatorias (Hb, 7,7 g/l); leucocitopenia ($3,42 \times 10^9/l$); linfocitopenia ($0,3 \times 10^9/l$); creatinina, 0,69 mg/dl; hipoproteinemia (6,4 g/dl); hipoalbuminemia (2,9 g/dl); hipocomplementemia; proteína C reactiva, 18,2 mg/l; VSG, 55 mm/h; proteinuria (2,2 g en orina de 24 h); sedimento urinario alterado (238.888 leucocitos/min, 144.444 hematíes/min y 8.889 cilindros/min en el recuento de Addis en orina de 3 h); anticuerpos antinucleares positivos ($> 1/640$ sobre Hep2 con patrón homogéneo); anticuerpos anti-ADN nativo positivos (sobre *Crithidia luciliae*); anticuerpos anti-ENA positivos con especificidad anti-U3RNP; radiografía de tórax con derrame pleural izquierdo; ecocardiograma con derrame pericárdico; ecografía y tomografía computarizada de abdomen con contraste iv con ascitis voluminosa, sin alteraciones en parénquima hepático ni en vasos portales, intrahepáticos o suprahepáticos ni signos de vasculitis intestinal (criterios descritos por Ko et al³ y Byun et al⁴). Los datos del líquido ascítico eran: 3.320 cél./ μ l (el 85% polimorfonucleares), 41,1 g/l de proteínas, 0,75 g/l de glucosa, estudio microbiológico negativo y estudio citológico con exudado inflamatorio mixto. Debido al importante brote de actividad multisistémico (cutáneo, seroso, hemático y renal), se inició tratamiento con GC (3 bolos de 1 g de metilprednisolona iv y luego 60 mg/día de deflazacort) e Ig (400 mg/kg/día durante 4 días consecutivos). Ante su ineficacia, se añadieron sucesivamente CF (nuevo pulso de 750 mg iv) y micofenolato de mofetil (2 g/día). Un mes más tarde habían desaparecido las lesiones cutáneas y las artralgias y se habían normalizado los datos de afección renal, pero persistía la ascitis voluminosa. Se realizó una laparoscopia exploradora, donde se apreció engrosamiento generalizado del peritoneo sin alteraciones hepáticas ni intestinales. En la biopsia peritoneal se comprobó paniculitis con vasculitis necrosante de pequeños vasos (fig. 1), mientras la biopsia hepática resultó normal. Ante la falta de respuesta al tratamiento se administró rituximab (RTX), 375 mg/m²/semana durante 4 semanas, potenciado la primera y la tercera semana con CF (750 mg iv), con magnífica respuesta. Desaparecieron la ascitis y las demás alteraciones clínicas, se negativizaron los anticuerpos anti-ADN y se normalizaron las cifras de complemento. La paciente sufrió tres nuevos brotes de actividad 11 (con fiebre, ascitis, vasculitis cutánea, leucocitopenia, linfocitopenia, anemia inflamatoria, trombocitopenia, hipocomplementemia y anticuerpos anti-ADN positivos), 20 (con fiebre, artritis, poliadenopatías, pleuropericarditis, ascitis, nefritis, linfocitopenia, anemia inflamatoria, hipocomplementemia y anticuerpos anti-ADN positivos) y 26 meses después (con nefritis, leucocitopenia, linfocitopenia, anemia inflamatoria, hipocomplementemia y anticuerpos anti-ADN positivos). De nuevo respondió satisfactoriamente al mismo esquema de tratamiento, y 13 meses después del último ciclo de tratamiento se mantiene en remisión completa.

Discusión

La vasculitis gastrointestinal es una manifestación infrecuente del LES (un 1-2% de los casos con dolor abdominal)². Puede manifestarse de forma diversa, desde ascitis asintomática hasta abdomen agudo⁵. La mortalidad es alta (el 53% cuando cursa con abdomen agudo⁵ y hasta el 80% si hay infarto y perforación intestinal⁶). Se manifiesta con dolor, vómitos, diarrea, rectorragia y ascitis^{4,7}, junto con signos radiológicos orientadores: engrosamiento de la pared intestinal y dilatación de segmentos afectados, neumatosis intestinal y cambios en los vasos me-

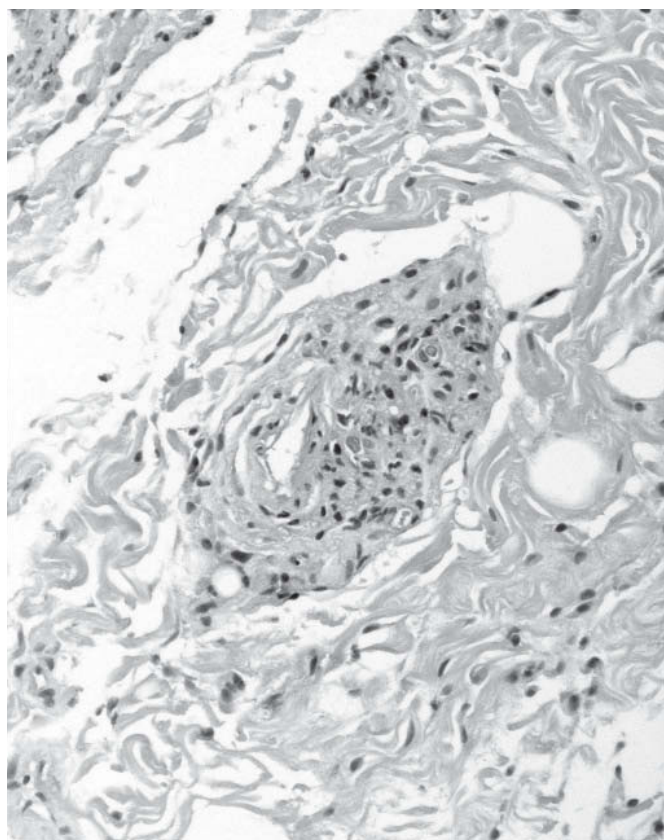


Figura 1. Biopsia peritoneal (HE, $\times 300$). Arteritis de pequeño vaso: afección necrosante de todo el espesor de la pared vascular con infiltrado de polimorfonucleares y obstrucción parcial de la luz.

sentéricos (ingurgitación, «signo del peine», atenuación de grasa mesentérica)^{3,7,8}. En esta paciente, pese a la demostración de vasculitis peritoneal, no había signos clínicos ni radiológicos de vasculitis intestinal. Esta situación sólo la encontramos descrita en un caso⁹.

El tratamiento habitual del LES con afección sistémica grave se basa en GC e inmunosupresores. No obstante, la mortalidad en casos de vasculitis peritoneal es muy elevada^{5,6}. El RTX es un anticuerpo monoclonal quimérico dirigido contra CD20 que produce una depleción transitoria de linfocitos B. Su unión al ligando afecta a la activación y la diferenciación de los linfocitos B. El aclaramiento de los linfocitos B por el RTX se produce por varios mecanismos: citotoxicidad dependiente del complemento, citotoxicidad dependiente de anticuerpos e inducción de apoptosis. Los linfocitos B tienen funciones importantes, además de la producción de anticuerpos: son células presentadoras de antígenos, regulan la actividad de los linfocitos T y producen citocinas relevantes para la reacción inflamatoria¹⁰. Tras una búsqueda bibliográfica en MEDLINE (descriptores lupus, vasculitis y rituximab; extensión temporal de 10 años), encontramos la descripción de un caso con afección difusa del tracto digestivo que evolucionó favorablemente tras la administración de RTX¹¹, pero no hallamos ninguna referencia sobre su eficacia en pacientes con vasculitis peritoneal grave. Se podría cuestionar la eficacia del RTX combinado con CF si se considera la reaparición de actividad clínica unos meses después de la administración de los primeros tres ciclos de tratamiento. En nuestra opinión, no debe cuestionarse la bondad de la respuesta repetida al tratamiento, pues en todos los ciclos terapéuticos se obtuvo remisión completa. La remisión completa actual se mantiene 13 meses después del cuarto ciclo de tratamiento. Creemos que este caso ilustra la utilidad del RTX combinado con CF en pacientes con LES y afección visceral grave resistente a otras opciones de tratamiento.

Bibliografía

1. Toy LS, Mayer L. Nonhepatic gastrointestinal manifestations of systemic lupus erythematosus. En: Lahita RG, editor. *Systemic lupus erythematosus*. 3.^a ed. San Diego: Academic Press; 1999. p. 733-46.
2. Sultan SM, Ioannou Y, Issenberg DA. A review of gastrointestinal manifestations of systemic lupus erythematosus. *Rheumatology*. 1999;38:917-32.
3. Ko ET, Boey LM, Feng PH. Acute surgical abdomen in systemic lupus erythematosus analysis of ten cases. *Ann Acad Med Singapore*. 1992;21:833-7.
4. Byun JY, Ha HK, Yu SY, Min JK, Park SH, Kim HY, et al. CT features of systemic lupus erythematosus in patients with acute abdominal pain: emphasis on ischemic bowel disease. *Radiology*. 1999;211:203-9.
5. Buck AC, Serebro LH, Quinet RJ. Subacute abdominal pain requiring hospitalization in a systemic lupus erythematosus patient: a retrospective analysis and review of the literature. *Lupus*. 2001;10:491-5.
6. Naylor B. Cytological aspects of pleural, peritoneal and pericardial fluids from patients with systemic lupus erythematosus. *Cytopathology*. 1992;3:1-8.
7. Pagnoux C, Mahr A, Cohen P, Guillevin L. Presentation and outcome of gastrointestinal involvement in systemic necrotizing vasculitides. *Medicine*. 2005;84:115-28.
8. Rha SE, Ha HK, Lee SH, Kim J-H, Kim J-K, Kim JH, et al. CT and MR imaging findings of bowel ischemia from various primary causes. *RadioGraphics*. 2000;20:29-42.
9. Fessler BJ, Hoffman GS. SLE and the cardiovascular system: vasculitis. En: Lahita RG, editor. *Systemic lupus erythematosus*. 3.^a ed. San Diego: Academic Press; 1999. p. 707-17.
10. García Hernández FJ, Ocaña Medina C, González León R, Garrido Rasco R, Colorado Bonilla R, Castillo Palma MJ, et al. Utilidad del rituximab en el tratamiento de pacientes con enfermedades sistémicas autoinmunitarias. *Med Clin (Barc)*. 2007;128:458-62.
11. Waite L, Morrison E. Severe gastrointestinal involvement in systemic lupus erythematosus treated with rituximab and cyclophosphamide (B-cell depletion therapy). *Lupus*. 2007;16:841-2.