



Índices ecográficos en espondiloartritis

Eugenio De Miguel Mendieta^{a,*} y Eduardo Rejón Geib^b

^a Servicio de Reumatología, Hospital Universitario La Paz, Madrid, España

^b Servicio de Reumatología, Hospital Valme, Sevilla, España

INFORMACIÓN DEL ARTÍCULO

Historia del artículo:

Recibido el 15 de diciembre de 2009

Aceptado el 16 de diciembre de 2009

On-line el 19 de febrero de 2010

Palabras clave:

Ecografía
Entesis
Espondiloartritis
Sacroiliacas
Índices

RESUMEN

La ecografía está demostrando su validez en la valoración del paciente con espondiloartritis. En el presente trabajo se revisan los diversos índices validados en la cuantificación de la actividad o en el diagnóstico de la afección de articulaciones periféricas, entesis y sacroiliacas de estos pacientes. Son trabajos todavía preliminares, pero marcan en qué y cómo se utilizará la ecografía en las espondiloartritis en los próximos años.

© 2009 Elsevier España, S.L. Todos los derechos reservados.

Ultrasound scores in spondyloarthritis

ABSTRACT

Ultrasound is proving its validity in the assessment of patients with spondyloarthritis. This paper reviews the various indices validated for the quantification of the activity or for the diagnosis of involvement of peripheral joints, enthesitis and sacroiliac joints of these patients. The studies are still preliminary but point to future uses of ultrasound in spondyloarthritis.

© 2009 Elsevier España, S.L. All rights reserved.

Keywords:

Ultrasound
Enthesis
Spondyloarthritis
Sacroiliac joints
Scores

Introducción

La ecografía aplicada al diagnóstico y el seguimiento de las enfermedades reumáticas ha avanzado mucho en los últimos años, pero en el campo de las espondiloartritis (SpA) está ligeramente retrasada. No obstante, en los últimos años han aparecido una serie de artículos que marcan el camino futuro de esta técnica en la práctica clínica.

La aplicación de la ecografía en las SpA se desarrolla en tres áreas de interés: artritis periférica, entesis y sacroiliacas. A continuación revisaremos las principales evidencias existentes en cada una de estas áreas.

Artritis periférica

La ecografía de la artritis periférica utiliza los mismos conceptos, de validez y definición, utilizados en la artritis

reumatoide y otras artritis inflamatorias. Las principales evidencias que respaldan la validez de la ecografía en este aspecto aparecen publicadas en las conclusiones de la reunión de OMERACT 8¹. Al trabajar en ecografía articular, hay que aplicar las definiciones estandarizadas en la reunión OMERACT 7²: hipertrofia sinovial (alteración del tejido intraarticular no desplazable, escasamente compresible e hipoeoica “en relación a la grasa subdérmica, aunque puede también ser iso o hipoeoica”, puede mostrar señal Doppler), líquido sinovial (alteración del tejido intraarticular hipoeoica “en relación a la grasa subdérmica, aunque puede también ser iso o hipoeoica” desplazable, compresible y sin señal Doppler); tendosinovitis (engrosamiento tisular hipoeoico o anecoico, con o sin líquido sinovial, dentro de la vaina tendinosa, vista en dos planos perpendiculares, que puede mostrar señal Doppler) y erosión (interrupción de la cortical ósea vista en dos planos perpendiculares).

Como hallazgo diferencial, la afección articular de las SpA presenta algunas características propias como calcificaciones u osificaciones en las zonas de inserción de la cápsula articular, pero este hallazgo no es constante y no está validado todavía. En las SpA, dado que en general son formas oligoarticulares y

* Autor para correspondencia.

Correo electrónico: eugenio.demiguel@gmail.com (E. De Miguel Mendieta).

asimétricas, no hay índices articulares de exploración estandarizada preestablecidos, sólo en la forma poliarticular de la artritis psoriásica serían aplicables los tradicionales índices de exploración incluidos en el DAS 28 o el índice de 42 articulaciones, similar a los índices de la artritis reumatoide. Los índices reducidos que se aplican en la artritis reumatoide no han sido validados en las SpA ni en la artritis psoriásica. En cuanto a la cuantificación de la actividad inflamatoria por Doppler, se usan las mismas escalas de

valoración que en otros tipos de sinovitis inflamatorias; la más usada es la escala semicuantitativa de 0 a 3 (grado 0, ausencia de señal Doppler; grado 1, menos de tres vasos aislados en el tejido sinovial; grado 2, vasos confluentes o más de tres vasos y menos del 50% de la sinovial con señal Doppler; grado 3, más del 50% de la sinovial visible en la ventana Doppler con señal Doppler) (fig. 1).

Entesis

La inflamación de la entesis es una de las lesiones anatómicas características de las SpA. Hasta ahora, la exploración clínica ha mostrado una reproducibilidad y sensibilidad bajas y muy inferiores a las que ofrece la ecografía en la detección de entesitis^{3,4}.

El estudio de la entesis mediante ecografía está dando sus primeros pasos en el proceso de validación, pero los resultados presentados hasta ahora muestran validez, fiabilidad y factibilidad. OMERACT ha definido entesopatía como una "alteración hipoeoica (pérdida de la arquitectura fibrilar normal) y/o engrosamiento del ligamento o tendón en su inserción ósea (que puede contener ocasionalmente focos hiperecoicos sugestivos de calcificaciones), vista en dos planos perpendiculares, y que puede mostrar o no señal Doppler y o cambios óseos incluyendo entesofitos, erosiones o irregularidades"². En esta definición se recogen las principales lesiones que aparecen en la entesis patológica y que, como veremos, son la base de los índices que hasta ahora se han desarrollado. En la figura 2 pueden verse algunas de estas lesiones.

En los últimos años, la ecografía ha demostrado una alta sensibilidad en el estudio de la alteración de la entesis. Lehtinen et al⁵ y Balint et al³ fueron de los primeros en describir las lesiones elementales características de la afección de la entesis en modo B. El índice ecográfico de Balint et al³ denominado GUESS ha sido el más reproducido en otros estudios y el que ha dado lugar a nuevos índices con modificaciones del original. El GUESS estudia de forma bilateral, cinco entesis de la extremidad inferior (fascia plantar y tendones de Aquiles, rotuliano distal, rotuliano

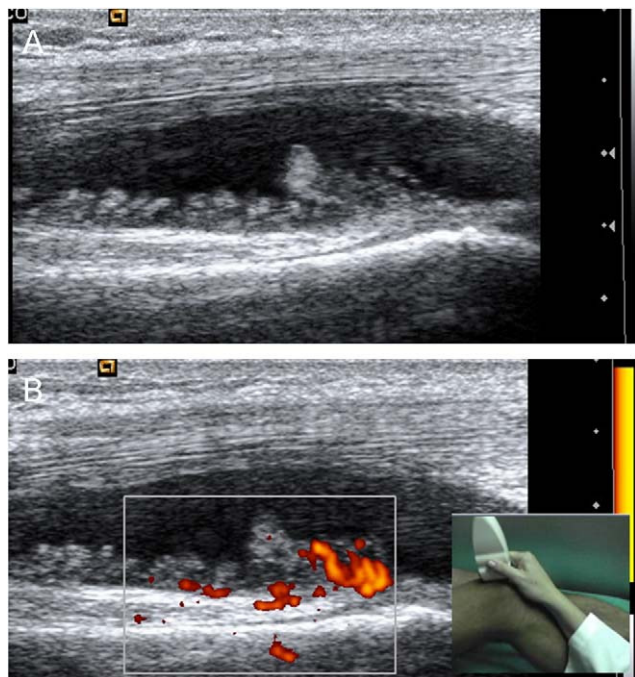


Figura 1. A) Corte longitudinal de la bursa suprapatelar de rodilla, en escala de grises. B) Doppler energía. Nótese la proliferación irregular arborescente de la sinovial, con señal Doppler de grado 2.

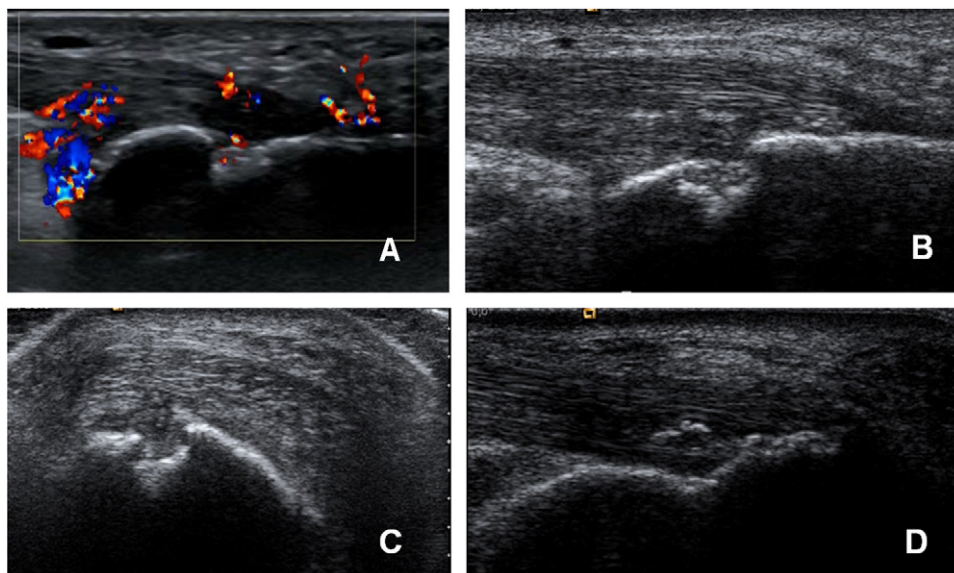


Figura 2. Ecografía de entesis aquilea. A) Corte longitudinal en el que se aprecia señal Doppler en bursa preaquilea y en la entesis, tanto en el tendón como en la zona de erosión. B) Erosión en calcáneo en plano longitudinal. C) Erosión en calcáneo en plano transversal. D) Corte longitudinal, entesofito en formación, imagen hiperecoica paralela a las fibras del tendón, crecimiento óseo cortical que invade la entesis en su zona distal, alteración hipoeoica de la estructura con pérdida localizada del patrón fibrilar.

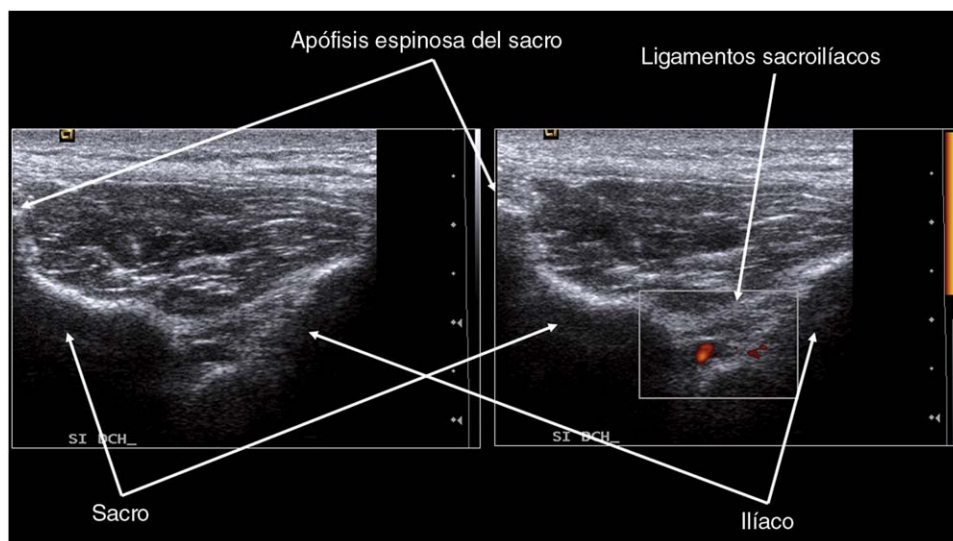


Figura 3. Ecografía de sacroilíaca. En las imágenes se puede ver la articulación sacroilíaca derecha en escala de grises y con Doppler intraarticular.

proximal y cuádriceps), este índice trabaja con solo cuatro lesiones elementales: grosor de la entesis, entesofitos, erosión y bursa, que se puntúan 1 ó 0, presentes o ausentes; la conclusión del trabajo es que la mayor parte de las alteraciones ecográficas de la entesis no se objetivan en la exploración clínica³.

El siguiente trabajo de interés introduce el Doppler en la exploración de la entesis, y muestra que la combinación de ecografía en modo B y Doppler es capaz de detectar entesitis en la mayoría de los pacientes con SpA, mientras que esto no ocurría en pacientes con artritis reumatoide o lumbalgia mecánica, y señalan que la ecografía puede ser una técnica de gran valor tanto para el diagnóstico como para determinar la actividad de la enfermedad⁶. Este trabajo de D'Agostino et al es muy interesante porque además estudia la frecuencia de afección de un gran número de entesis y nos muestra la probabilidad de afección en las SpA⁶. El artículo confirma las entesis elegidas por Balint et al³ como de alta rentabilidad a la hora utilizarlas en una valoración general del paciente.

El siguiente índice entésico que se probó fue una exploración mediante ecografía Doppler del índice clínico MASES⁷. Los resultados no fueron buenos, pues las ventanas utilizadas no están estandarizadas y no son fáciles de reproducir. Sólo la entesis aquilea mostró resultados interesantes, y no ha habido nuevos trabajos con este índice.

El siguiente índice que aparece en la literatura es el SEI, de Alcalde et al⁴. Es una evolución del índice GUESS; trabaja con las mismas entesis, pero incorpora más lesiones elementales, que si están presentes se puntúan con 1 punto. No utiliza Doppler. Su aportación es que trata de identificar lesiones compatibles con inflamación activa y lesiones de cronicidad. Los autores trabajan en las correlaciones de estos subíndices de cronicidad y de actividad con variables clínicas. Los resultados son pobres, especialmente en lo que a actividad se refiere, pero abren una nueva vía que se deberá explorar y validar en el futuro.

El siguiente índice publicado es el MASEI^{8,9}, desarrollado por nuestro grupo. El índice ha sido validado en su aspecto diagnóstico y explora seis entesis de forma bilateral y seis posibles lesiones elementales, las cuatro del GUESS más el Doppler y los cambios estructurales de OMERACT. Es un índice sumatorio ponderado, en el que el valor de las lesiones elementales ha sido calculado por regresión logística y curvas ROC, y ha demostrado una sensibilidad del 83,3% y una especificidad del 82,8% en el diagnóstico de SpA⁸.

En cuanto a la fiabilidad de la exploración ecográfica, diversos trabajos han evaluado la fiabilidad sobre imágenes del lector, entre lectores y entre exploradores^{3,8,10,11}.

Sacroilíacas

Todavía son pocas las publicaciones que validan la exploración de las articulaciones sacroilíacas mediante ecografía. Hasta ahora en la ecografía de sacroilíacas no se han desarrollado índices. Se ha trabajado en su identificación en escala de grises, con Doppler y con ecopotenciadores, y se ha utilizado para realizar artrocentesis e infiltraciones guiadas^{12,13} o detectar sacroilitis activa.

La afección inflamatoria de las sacroilíacas, unilateral o bilateral, es uno de los signos guía en las SpA. El patrón de referencia en el diagnóstico por imagen de esta afección es la radiología simple, pero ésta refleja únicamente el daño estructural producido por una inflamación previa. Hasta ahora, el clínico se ha basado en la exploración o en la RM para detectar sacroilitis, pero en los últimos años la ecografía ha realizado varios trabajos sobre su validez en la detección de sacroilitis inflamatoria en SpA.

El trabajo más antiguo e interesante sobre ecografía Doppler en sacroilíacas data de 1999¹⁴, y en él se estudiaban 41 articulaciones de 21 pacientes con sacroilitis sintomática, 20 articulaciones sacroilíacas de pacientes con artrosis y 30 articulaciones sacroilíacas de 15 voluntarios sanos. Sus resultados muestran que la ecografía Doppler es capaz de detectar cambios vasculares útiles en el diagnóstico y en la determinación de la actividad inflamatoria sacroilíaca, y los autores concluían que el índice de resistencia (RI), calculado mediante Doppler pulsado, es capaz de discriminar entre pacientes y controles y cuantificar la actividad inflamatoria¹⁴.

En 2005 se publicó un artículo muy bien diseñado, ciego y controlado, en el que se estudiaron a 103 pacientes con dolor lumbar de características inflamatorias y 30 controles. Tanto a pacientes como a controles se les realizaba ecografía Doppler color sin y con ecopotenciadores, y resonancia magnética¹⁵. Los resultados mostraron que la ecografía Doppler color tenía una alta especificidad (96%) con una baja sensibilidad (17%), mientras que la ecografía Doppler color con ecopotenciadores tenía una sensibilidad del 94% y una especificidad del 86%. En ese estudio la resonancia magnética era el patrón oro. El mismo grupo publicó en 2009 un nuevo estudio de ecografía de sacroilíacas con

ecopotenciadores de segunda generación. Se confirmaban los buenos resultados y la validez de esta técnica en la detección de sacroilitis inflamatoria; en este caso se utilizó como patrón oro la clínica del paciente¹⁶, y otro artículo posterior también ha demostrado la validez de la ecografía en el diagnóstico de sacroilitis frente a la clínica como referencia¹⁷.

El método de evaluación de las sacroilíacas es simple, se coloca al paciente en decúbito prono y la sonda, transversal. La exploración empieza en posición ligeramente cefálica al primer agujero sacro y se desplaza en sentido caudal hasta sobrepasar el segundo agujero sacro, donde acaba la sacroilíaca. En esta posición vamos a visualizar la región dorsal de la articulación sacroilíaca en toda su extensión (fig. 3). Como marcas óseas, podemos observar la espina sacra, la cortical del sacro, la articulación sacroilíaca y el ilíaco. En los cortes cefálicos el hueso ilíaco aparece superficial a la cortical sacra, mientras que en los cortes caudales la cortical del ilíaco aparece más profunda que los contornos sacros. Además, otras referencias que conviene reconocer son los agujeros sacros primero y segundo, en los que se detecta señal Doppler, por tener vasos fisiológicos, y que no debe confundirnos con el Doppler articular o entésico de las sacroilíacas. También se visualizan los ligamentos iliolumbares y sacroilíacos. Es decir, la exploración sacroilíaca en ecografía todavía no ha construido índices ni se ha combinado con otros índices ecográficos, pero está mostrando validez.

Conflicto de intereses

Los autores declaran no tener ningún conflicto de intereses.

Bibliografía

- Joshua F, Lassere M, Bruyn GA, Szkudlarek M, Naredo E, Schmidt WA, et al. Summary findings of a systematic review of the ultrasound assessment of synovitis. *J Rheumatol*. 2007;34:839-47.
- Wakefield RJ, Balint PV, Szkudlarek M, Filippucci E, Backhaus M, D'Agostino MA, et al., OMERACT 7 Special Interest Group. *J Rheumatol*. 2005;32:2485-7.
- Balint PV, Kane D, Wilson H, McInnes IB, Sturrock RD. Ultrasonography of enthesal insertions in the lower limb in spondyloarthropathy. *Ann Rheum Dis*. 2002;61:905-10.
- Alcalde M, Acebes JC, Cruz M, González-Hombrado L, Herrero-Beaumont G, Sánchez-Pernaute O. A Sonographic Enthesitic Index of lower limbs is a valuable tool in the assessment of ankylosing spondylitis. *Ann Rheum Dis*. 2007;66:1015-9.
- Lehtinen A, Taavitsainen M, Leirisalo-Repo M. Sonographic analysis of enthesopathy in the lower extremities of patients with spondylarthropathy. *Clin Exper Rheumatol*. 1994;12:143-8.
- D'Agostino MA, Said-Nahal R, Hacquard-Bouder C, Brasseur JL, Dougados M, Breban M. Assessment of peripheral enthesitis in the spondylarthropathies by ultrasonography combined with power Doppler. A cross-sectional study. *Arthritis Rheum*. 2003;48:523-33.
- Kiris A, Kaya A, Ozgocmen S, Kocakoc E. Assessment of enthesitis in ankylosing spondylitis by power Doppler ultrasonography. *Skeletal Radiol*. 2006;35:522-8.
- De Miguel E, Cobo T, Muñoz-Fernández S, Naredo E, Uson J, Acebes JC, et al. Validity of enthesitis ultrasound assessment in spondylarthropathy. *Ann Rheum Dis*. 2009;68:169-74.
- Muñoz-Fernández S, De Miguel E, Cobo-Ibáñez T, Madero R, Ferreira A, Hidalgo MV, et al. Enthesitis inflammation in recurrent acute anterior uveitis without spondyloarthritis. *Arthritis Rheum*. 2009;60:1985-90.
- D'agostino MA, Aegerter P, Jousse-Joulin S, Chary-Valckenaere I, Lecoq B, Gaudin P, et al. How to evaluate and improve the reliability of power doppler ultrasonography for assessing enthesitis in spondylarthritis. *Arthritis Rheum*. 2009;61:61-9.
- Filippucci E, Zehra Aydın S, Karadag O, Salaffi F, Gutierrez M, Direskeneli H, et al. Reliability of high-resolution ultrasonography in the assessment of Achilles tendon enthesopathy in seronegative spondyloarthropathies. *Ann Rheum Dis*. 2009;68:1850-5.
- Villaverde V, De Miguel E, Martín-Mola E. Utilidad de la artrocentesis bajo control ecográfico en una mujer de 60 años con sacroileítis. *Rev Esp Rheum*. 2001;28:172-3.
- Klauser AS, De Zordo T, Feuchtner GM, Sogner P, Schirmer M, Gruber J, et al. Feasibility of ultrasound-guided sacroiliac joint injection considering sonoanatomic landmarks at two different levels in cadavers and patients. *Arthritis Rheum*. 2008;59:1618-24.
- Arslan H, Sakarya ME, Adak B, Unal O, Sayarlioglu M. Duplex and color Doppler sonographic findings in active sacroiliitis. *AJR Am J Roentgenol*. 1999;173:677-80.
- Klauser A, Halpern EJ, Frauscher F, Gvozdic D, Duftner C, Springer P, et al. Inflammatory low back pain: high negative predictive value of contrast-enhanced color Doppler ultrasound in the detection of inflamed sacroiliac joints. *Arthritis Rheum*. 2005;53:440-4.
- Klauser AS, De Zordo T, Bellmann-Weiler R, Feuchtner GM, Sailer-Höck M, Sögner P, et al. Feasibility of second-generation ultrasound contrast media in the detection of active sacroiliitis. *Arthritis Rheum*. 2009;61:909-16.
- Spadaro A, Iagnocco A, Baccano G, Ceccarelli F, Sabatini E, Valesini G. Sonographic-detected joint effusion compared with physical examination in the assessment of sacroiliac joints in spondyloarthritis. *Ann Rheum Dis*. 2009;68:1559-63.