



## Caso clínico

### Pseudotumor orbitario refractario tratado con rituximab en paciente con lupus eritematoso sistémico. A propósito de un caso

Carmen María Escudero González\*, Sergio Rodríguez Montero, Rosalía Martínez Pérez, Carolina Pastor Mañosa, María Luisa Velloso Feijoo y José Luis Marenco de la Fuente

Servicio de Reumatología, Hospital Universitario Virgen de Valme, Sevilla, España

#### INFORMACIÓN DEL ARTÍCULO

##### Historia del artículo:

Recibido el 27 de abril de 2009

Aceptado el 8 de julio de 2009

On-line el 10 de abril de 2010

##### Palabras clave:

Exoftalmos

Lupus eritematoso sistémico

Pseudotumor orbitario

Rituximab

#### RESUMEN

Las manifestaciones oculares en el lupus eritematoso sistémico (LES) son relativamente frecuentes, con mayor prevalencia de la queratoconjuntivitis seca. Sin embargo, la aparición de exoftalmos unilateral secundario a pseudotumor orbitario en pacientes con LES es extremadamente rara<sup>1-7</sup>, y en ocasiones puede presentarse refractaria al tratamiento farmacológico convencional (glucocorticoides e inmunosupresores). A continuación presentamos el caso de una paciente con LES y pseudotumor orbitario refractario a tratamiento con ciclofosfamida y excelente respuesta clínica con desaparición de la clínica oftalmológica tras el inicio de la terapia con rituximab (1g × 2), eficacia mantenida tras la infusión de dos ciclos completos sin incidencias.

© 2009 Elsevier España, S.L. Todos los derechos reservados.

### Resistant orbital pseudotumor treated with rituximab in a patient with systemic lupus erythematosus. A case presentation

#### ABSTRACT

Ocular manifestations in Systemic Lupus Erythematosus (SLE) are relatively frequent, with a major prevalence of the Keratoconjunctivitis sicca. Nevertheless, the appearance of unilateral exophthalmos secondary to orbital pseudotumor in patients with SLE is extremely rare<sup>1-7</sup>, and on occasion it can be refractory to conventional pharmacological treatment (glucocorticoids and immunosuppressants). We present the case of a patient with SLE and orbital pseudotumor refractory to treatment with Cyclophosphamide (CF) and an excellent clinical response, with disappearance of the ophthalmological condition after the beginning of therapy with Rituximab (1g × 2), continuing after the infusion of two complete cycles without incidents.

© 2009 Elsevier España, S.L. All rights reserved.

##### Keywords:

Exophthalmos

Systemic lupus erythematosus

Orbital pseudotumor

Rituximab

## Introducción

Las manifestaciones oculares asociadas a lupus eritematoso sistémico (LES) presentan una incidencia que se estima entre el 3–30%<sup>2,6</sup> según las series, afectando tanto al segmento anterior como al posterior del globo ocular. Sin embargo, la aparición de exoftalmos secundario a patología orbitaria inflamatoria en pacientes con LES, de la que existen pocos casos comunicados, es extremadamente rara<sup>1-7</sup>. Ante un exoftalmos unilateral debemos plantear un diagnóstico diferencial que incluya procesos infecciosos, neoplásicos, endocrinológicos (enfermedad de Gra-

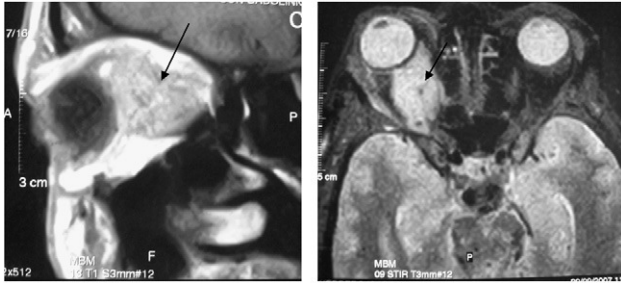
ves), enfermedades del tejido conectivo y patologías sistémicas (vasculitis, LES), entre otros<sup>9,10</sup>. A continuación presentamos el caso de una paciente con LES y exoftalmos unilateral secundario a pseudotumor orbitario refractario a glucocorticoides e inmunosupresores tratado de manera satisfactoria con rituximab (RTX).

## Caso clínico

Mujer de 49 años con antecedentes personales de HTA, DM tipo 1 en tratamiento insulínico con buen control glucémico, asma bronquial extrínseco y episodios de amaurosis unilateral intermitente en ojo derecho. En noviembre de 2006 presenta cuadro de cefalea, diplopía y exoftalmos unilateral, por lo que ingresa en el Servicio de Neurología para estudio y tratamiento. Al realizar una resonancia magnética nuclear (RMN) craneal visualizan una

\* Autor para correspondencia.

Correo electrónico: carmenescu1@hotmail.com (C.M. Escudero González).



**Figura 1.** Visión parasagital (izquierda) y coronal (derecha) de resonancia magnética nuclear orbitaria donde se observa una gran lesión ocupante de espacio intraorbitaria (flecha).

lesión ocupante de espacio intraorbitaria derecha compatible con vena orbitaria u oftálmica dilatada y ocupación parcial de seno cavernoso derecho. Ante la sospecha de síndrome de seno cavernoso deciden iniciar anticoagulación con acenocumarol y solicitan estudio de hipercoagulabilidad y autoinmunidad, objetivándose en dichos estudios aCL IgG e IgM+, ANA+ y anti-ADN nativo+. Es derivada a nuestras consultas en septiembre de 2007 al presentar datos de patología autoinmune. La paciente refiere en la anamnesis realizada poliartalgias de ritmo inflamatorio desde hace 2–3 años que ceden tras la toma de AINE, febrícula, astenia y aftosis oral recidivante de 6–7 meses de evolución, así como aumento progresivo de su disnea basal en los últimos dos meses pasando de moderados-leves esfuerzos a ser de reposo. La exploración física mostró palidez mucocutánea, llamativo exoftalmos derecho, lesiones purpúricas en miembros inferiores, aftas residuales en mucosa yugal, taquicardia (110 spm) y sinovitis en carpos. Realizamos biopsia de una de las lesiones e indicamos la necesidad de ingreso hospitalario para completar estudio. Entre las pruebas complementarias destacó anemia microcítica hipocroma con test de Coombs directo +, reactantes de fase aguda elevados, hipocomplementemia, ANA+a título alto ( $> 1/320$ ) con anti-ADN nativo+, Ac anti-beta 2 glucoproteína IgG e IgM+, aCL IgG e IgM+, sedimento urinario sin datos de actividad a nivel renal, cardiomegalia global (índice cardiotorácico del 65%), leve derrame pericárdico con miocardiopatía hipertensiva severa en ecocardiograma transtorácico y pruebas funcionales respiratorias que presentan disminución de volúmenes con patrón obstructivo. La biopsia cutánea realizada presentó a nivel de la dermis superficial densa infiltración perivascular e intersticial por linfocitos y neutrófilos con marcada leucocitoclasia. Ante la persistencia de la sintomatología ocular y la ausencia de un diagnóstico de certeza solicitamos nueva RMN orbitaria en la que se observó una lesión ocupante de espacio intraorbitaria derecha compatible con pseudotumor orbitario o proceso granulomatoso (fig. 1). Iniciamos glucocorticoides a dosis de 1 mg/kg con reducción manifiesta de la proptosis y mejoría de las manifestaciones sistémicas. Confirmado el diagnóstico de LES (aftas orales, ANA positivos, anticuerpos anti-ADN nativos positivos, pericarditis, artritis no erosiva, aCL IgG e IgM positivos) instauramos tratamiento inmunosupresor con ciclofosfamida (CF) (dosis de 0,75 g/m<sup>2</sup> de superficie corporal, una infusión mensual durante 6 meses). Al pasar a infusión trimestral del fármaco, la paciente presentó nuevamente actividad a nivel ocular, precisando la administración de glucocorticoides intravenosos (500 mg  $\times$  3) para su control. Ante la falta de eficacia de CF en relación con la patología inflamatoria orbitaria, solicitamos RTX como terapia compasiva. Se administró el primer ciclo (1 g  $\times$  2), con rápida mejoría y desaparición completa de la proptosis en aproximadamente seis semanas tras la infusión de la primera dosis. Seis meses después fue

administrado el segundo ciclo, aplicando la pauta instaurada para artritis reumatoide al no existir indicaciones específicas en la literatura médica para dicha patología, con excelente control clínico (no existe proptosis ni datos analíticos de enfermedad activa).

## Discusión

Los pacientes con LES pueden presentar gran variedad de manifestaciones oftalmológicas, siendo la más frecuente la queratoconjuntivitis seca. La aparición de exoftalmos como manifestación en pacientes con LES es extremadamente rara, presentándose en la mayoría de los casos como secundaria a pseudotumor orbitario. La primera descripción del pseudotumor orbitario se remonta a 1905, realizada por Birch-Hirschfeld, que lo clasificó como una entidad inflamatoria no neoplásica, de etiología desconocida en un gran porcentaje de casos. En su composición forman parte linfocitos maduros, células plasmáticas, macrófagos y leucocitos junto con diversos grados de fibrosis. Dicho proceso inflamatorio puede afectar a la órbita de forma difusa o bien a tejidos orbitarios específicos dando lugar a diferentes variables clínicas: glándula lagrimal (dacrioadenitis), músculo (miositis), cápsula de Tenon (tenositis) y de manera menos frecuente a vasos y nervios orbitarios<sup>8,9</sup>. Para su diagnóstico etiológico es preciso realizar una adecuada anamnesis y exploración física, así como pruebas complementarias de laboratorio e imagen (principalmente TAC o RMN). En ocasiones, es preciso realizar una biopsia de la lesión para determinar la patología subyacente.

Ante un paciente con exoftalmos unilateral y pseudotumor orbitario debemos plantearnos en su diagnóstico diferencial patologías como enfermedad de Graves-Basedow, procesos neoplásicos, infecciosos y causas menos frecuentes como trombosis de seno cavernoso, depósito amiloide, hematomas retrobulbares, hemangiomas, sarcoidosis e histiocitosis, en asociación con enfermedades del tejido conectivo<sup>9,10</sup>.

En relación con la terapéutica se ha descrito una gran eficacia del uso de corticoides a altas dosis en pulsos intravenosos como tratamiento de inducción y posterior mantenimiento a media dosis para la prevención de recurrencias. Inmunosupresores como azatioprina, CF y antipalúdicos (cloroquina/hidroxicloroquina) han sido utilizados como coadyuvantes en la remisión o ahorradores de glucocorticoides<sup>9</sup>. Las terapias inhibitorias del TNF- $\alpha$  se han mostrado eficaces en pacientes con afectación orbitaria inflamatoria refractaria a los fármacos mencionados previamente<sup>11,12</sup>. En nuestro caso, al tratarse de una paciente con una patología en la que el linfocito B presenta un papel predominante, y con la refractariedad de las manifestaciones oculares al tratamiento con CF, decidimos iniciar tratamiento con un anticuerpo monoclonal dirigido contra las células CD 20+ (RTX) con excelente respuesta clínica y control de la clínica ocular tras la infusión de la primera dosis del fármaco. Dicha respuesta persistió tras dos meses de la infusión del segundo ciclo completo administrado sin incidencias. Aunque no puede descartarse totalmente que se trate de un proceso linfoproliferativo, la presentación clínica del cuadro, con intensa proptosis muy dolorosa e inyección conjuntival (hallazgos con mayor prevalencia de aparición en pseudotumor orbitario)<sup>18</sup>, así como la presencia de datos clínicos y de laboratorio por los que fue realizado el diagnóstico de LES, hizo que declináramos la posibilidad de realizar una prueba diagnóstica cruenta como es una biopsia de la lesión. La experiencia mostrada con RTX en el tratamiento de pacientes con LES refractario a diversos fármacos inmunosupresores, incluido CF, ha mostrado resultados esperanzadores y control de la patología renal en un alto porcentaje de casos<sup>16,17</sup>. En

la literatura médica existe poca evidencia sobre el tratamiento de la patología orbitaria inflamatoria con dicha molécula<sup>13</sup>, no así en la oftalmopatía secundaria a enfermedad de Graves, donde parece estar probada su eficacia<sup>14,15</sup>. En conclusión, RTX podría presentarse como una alternativa a los tratamientos convencionales, cuando éstos muestran una respuesta insuficiente.

### Conflicto de intereses

Los autores declaran no tener ningún conflicto de intereses.

### Bibliografía

- Serop S, Vianna RN, Claeys M, De Laey JJ. Orbital myositis secondary to systemic lupus erythematosus. *Acta Ophthalmol (Copenh)*. 1994;72:520–3.
- Bankhurst AD, Carlow TJ, Reidy RW. Exophthalmos in systemic lupus erythematosus. *Ann Ophthalmol*. 1984;6:669–71.
- Siebert S, Srinivasan U. Proptosis can be the presenting feature of systemic lupus erythematosus. *Ann Rheum Dis*. 2004;63:908–9.
- Jordan DR, McDonald H, Olberg B, McKim D, McKendy R. Orbital panniculitis as the initial manifestation of systemic lupus erythematosus. *Ophthalm Plast Reconstr Surg*. 1993;9:71–5.
- Grimson BS, Simons KB. Orbital inflammation, myositis, and systemic lupus erythematosus. *Arch Ophthalmol*. 1983;101:736–8.
- Feinfield RE, Hesse RJ, Rosenberg SA. Orbital inflammatory disease associated with systemic lupus erythematosus. *South Med J*. 1991;84:98–9.
- Wildinson LS, Panush RS. Exophthalmos associated with systemic lupus erythematosus. *Arthritis Rheum*. 1975;18:188–9.
- Snebold NG. Orbital pseudotumor syndromes. *Curr Opin Ophthalmol*. 1997;8:41–4.
- Gordon LK. Diagnostic dilemmas in orbital inflammatory disease. *Ocul Immunol Inflamm*. 2003;11:3–15.
- Gray RE, Jenkins EA, Hall MA, Kanski JJ, Ansell BM. Recurrent acute proptosis in atypical systemic lupus erythematosus. *Clin Rheumatol*. 1989;8:528–32.
- Miquel T, Abad S, Badelon I, Vignal C, Warzocha U, Larroche C, et al. Successful treatment of idiopathic orbital inflammation with infliximab: An alternative to conventional steroid-sparing agents. *Ophthalm Plast Reconstr Surg*. 2008;24:415–7.
- Kapadia MK, Rubin PA. The emerging use of TNF-alpha inhibitors in orbital inflammatory disease. *Int Ophthalmol Clin*. 2006;46:165–81.
- Schafranski MD. Idiopathic orbital inflammatory disease successfully treated with Rituximab. *Clin Rheumatol*. 2009;28:225–6.
- Salvi M, Vannucchi G, Campi I, Currò N, Dazzi D, Simonetta S, et al. Treatment of Graves' disease and associated ophthalmopathy with the anti-CD20 monoclonal antibody rituximab: An open study. *Eur J Endocrinol*. 2007;156:33–40.
- Salvi M, Vannucchi G, Campi I, Currò N, Beck-Peccoz P. New immunomodulators in the treatment of Graves' ophthalmopathy. *Ann Endocrinol (Paris)*. 2008;69:153–6.
- Sfikakis PP, Boletis JN, Tsokos GC. Rituximab anti-B-cell therapy in systemic lupus erythematosus: Pointing to the future. *Curr Opin Rheumatol*. 2005;17:550–7.
- Melander C, Sallée M, Trolliet P, Candon S, Belenfant X, Daugas E, et al. Rituximab in severe lupus nephritis: Early B-cell depletion affects long-term renal outcome. *Clin J Am Soc Nephrol*. 2009;4:579–87.
- Yan J, Wu Z, Li Y. The differentiation of idiopathic inflammatory pseudotumor from lymphoid tumors of orbit: Analysis of 319 cases. *Orbit*. 2004;23:245–54.