



Reumatología clínica en imágenes

## Lumbalgia crónica como primer síntoma en la rotura de aneurisma aórtico abdominal: a propósito de 2 casos clínicos

Chronic back pain as the first symptom in the rupture of an abdominal aortic aneurism: presentation of 2 cases

Rosalía Martínez Pérez\*, José Luis Marengo De La Fuente, Sergio Rodríguez Montero y Carmen Escudero

Servicio de Reumatología, Hospital Universitario de Valme, Valme, Sevilla, España

### INFORMACIÓN DEL ARTÍCULO

On-line el 24 de abril de 2010

### Introducción

El aneurisma aórtico abdominal<sup>1</sup> es una entidad peligrosa, con una prevalencia del 2-5% de la población y mortalidad en caso de rotura del 80%. Hasta en el 91% de los casos se acompaña de lumbalgia, por lo que es importante incluir el aneurisma de aorta como diagnóstico diferencial de la lumbalgia crónica. No hay procedimientos diagnósticos de despistaje poblacional para su prevención, y son en su mayoría un hallazgo casual en el estudio de otras patologías. Nuestro objetivo es presentar 2 casos de lumbalgia crónica provocadas por rotura aneurismática subyacente.

### Casos clínicos

**Caso 1.** Varón de 54 años, fumador, con antecedentes de cardiopatía isquémica, HTA, dislipemia, sin arteriopatía previa ni bronquitis crónica. Estudiado un año antes por cuadro constitucional, anemia y trombopenia. TAC abdominal: esplenomegalia, adenopatías. Biopsia hepática: granulomas periportales, necrosis focal centrolobulillar. Baciloscopia negativa. Al año consultó por lumbalgia incapacitante de 8 meses de evolución. Lassegue negativo, con fuerza, reflejos, sensibilidad y función esfinteriana conservadas. Durante su ingreso presentó hipotensión (100/60 mmHg) y caída del hematocrito, por lo que se realizó resonancia nuclear que mostró aneurisma aórtico, con disección de 8 cm, bajo arteria renal izquierda y a 8 mm caudal a arteria renal derecha. En la analítica destacaba ECA de 101 U/ml (N valor), e hipercalcemia (10,9 mg/dl). Tratamiento: Prótesis y *by pass* bifemoral. Requirió ingreso en UCI, con evolución hemodinámica

favorable. Por sospecha de sarcoidosis con aneurisma abdominal secundario, se inició tratamiento con prednisona (60 mg/día), con una respuesta clínica favorable.

**Caso 2.** Varón, 58 años, fumador, con antecedentes de HTA, arteriopatía periférica severa crónica con amputación de antepié izquierdo y cardiopatía isquémica (*Stent* en arteria circunfleja). Ingresó por lumbalgia de características inflamatorias, (Lassegue negativo, con fuerza, reflejos, sensibilidad y función esfinteriana conservadas), inicialmente tratado con diclofenaco, metamizol y tramadol, sin mejoría clínica. Refería además, irradiación inguinal, de 6 meses de evolución, por lo que ingresó en urología. Tras descartar patología urológica se derivó a reumatología para estudio. Se constató descenso de la hemoglobina (de 11,6 a 8,6 mg/dl) e hipotensión (100/50 mmHg). Por sospecha de patología vascular subyacente se realizó una TAC abdominal, que mostró un pseudoaneurisma en aorta abdominal infrarrenal con signos de sangrado reciente (fig. 1). Tratamiento: endoprótesis aortoiliaca. *By pass* iliofemoral y fémorofemoral en arteria iliaca común izquierda. A pesar de administrarse 10 concentrados hemáticos, perfusión de noradrenalina y sobrecarga hídrica, la inestabilidad hemodinámica y el deterioro metabólico renal precipitaron su fallecimiento.

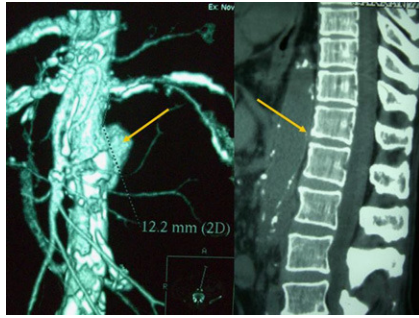
### Discusión

El aneurisma aórtico abdominal puede causar lumbalgia crónica con o sin radiculopatía o mielopatía. Los síntomas radiculares están causados por la compresión nerviosa del aneurisma, especialmente entre L5 y S1<sup>2</sup>. La duración de los síntomas oscila entre las 2 semanas y los 2 años<sup>3</sup>, y en nuestros 2 casos fue de  $7 \pm 1,4$  meses.

En la bibliografía entre 1976-2000 tan solo hemos encontrado descritos<sup>4</sup> 16 casos de aneurisma aórtico abdominal asociados a lumbalgia crónica. Su escasa frecuencia justifica nuestro interés

\* Autor para correspondencia.

Correo electrónico: rosalia-82@hotmail.com (R. Martínez Pérez).



**Figura 1.** Caso clínico 2. A la izquierda puede observarse una reconstrucción bidimensional del aneurisma aórtico abdominal del paciente, mediante TAC. A la derecha, se observa la erosión vertebral que el mismo aneurisma ocasionaría sobre los cuerpos vertebrales.

por revisar esta patología. El aneurisma aórtico abdominal<sup>5</sup> debería ser considerado en el diagnóstico diferencial de la lumbalgia crónica, especialmente en fumadores, varones mayores de 55 años (en nuestros dos casos la media de edad fue de  $56 \pm 2,8$  años), hipertensos y con EPOC, siendo su prevalencia del 3-5%. Su riesgo de rotura es menor del 2% si son inferiores a 5 cm, del 5-10% entre 5-6 cm y del 20% si supera los 7 cm<sup>6</sup> (en nuestros casos, la media fue de 8 cm). La tríada clásica es hipotensión, lumbalgia (91%<sup>7</sup>) y masa abdominal pulsátil (50%), aunque la clínica por sí sola es diagnóstica en un 38% de los casos, requiriendo en el resto técnicas radiológicas. La ecografía sería el método diagnóstico electivo, (sensibilidad del 95% y especificidad del 100%), junto a la TAC (para estudio de patologías pre y paravertebrales<sup>8</sup>). Se describe la erosión vertebral<sup>9</sup>, probablemente provocada por el componente inflamatorio directo ocasionado por el aneurisma<sup>10</sup>, como un signo radiológico frecuente (25%)<sup>9</sup> en estos pacientes, que puede contribuir a la lumbalgia crónica.

## Conclusión

Consideramos que el dolor lumbar crónico acompañado de signos de alarma (hipotensión, lumbalgia y masa abdominal pulsátil) requiere un estudio clínico y radiológico, al considerar el aneurisma aórtico dentro de su diagnóstico diferencial.

## Conflicto de intereses

Los autores declaran no tener ningún conflicto de intereses.

## Bibliografía

1. Edwards JZ, Weiner SD. Chronic back pain caused by an abdominal aortic aneurysm: case report and review of the literature. *Orthopedics*. 2003;26:191-2.
2. Ozkavukcu E, Cayli E, Yagci C, Erden I. Ruptured iliac aneurysm presenting as lumbosacral plexopathy. *Diagn Interv Radiol*. 2008;14:26-8.
3. Sterpetti AV, Blair EA, Schultz RD, Feldhaus RJ, Cisternino S, Chasan P. Sealed rupture of abdominal aortic aneurysms. *J Vasc Surg*. 1990;11:430-5.
4. Crawford CM, Hurtgen-Grace K, Talarico E, Marley J. Abdominal aortic aneurysm: an illustrated narrative review. *J Manipulative Physiol Ther*. 2003;26:184-95.
5. Sternbergh 3rd WC, Gonze MD, Garrard CL, Money SR. Abdominal and thoracoabdominal aortic aneurysm. *Surg Clin North Am*. 1998;78:827-43. ix.
6. Fielding JW, Black J, Ashton F, Slaney G, Campbell DJ. Diagnosis and management of 528 abdominal aortic aneurysms. *Br Med J (Clin Res Ed)*. 1981;283:355-9.
7. Seçkin H, Bavbek M, Dogan S, Keyik B, Yigitkanli K. Is every chronic low back pain benign? Case report. *Surg Neurol*. 2006;66:357-60.
8. Saiki M, Urata Y, Katoh I, Hamasaki T. Chronic contained rupture of an abdominal aortic aneurysm with vertebral erosion: report of a case. *Ann Thorac Cardiovasc Surg*. 2006;12:300-2.
9. Aydogan M, Karatoprak O, Mirzanli C, Ozturk C, Tezer M, Hamzaoglu A. Severe erosion of lumbar vertebral body because of a chronic ruptured abdominal aortic aneurysm. *Spine J*. 2008;8:394-6.
10. Ando M, Igari T, Yokoyama H, Satokawa H. CT features of chronic contained rupture of an abdominal aortic aneurysm. *Ann Thorac Cardiovasc Surg*. 2003;9:274-8.