

Reumatología Clínica en Imágenes

Exostosis, una complicación de la biopsia ósea de cresta ilíaca

Exostosis, a complication of transiliac bone biopsy

Laia Gifre*, Ana Monegal, Pilar Peris y Núria Guañabens

Hospital Clinic Barcelona Villarroel 170, Servicio de Reumatología, Barcelona, España

INFORMACIÓN DEL ARTÍCULO

Historia del artículo:

On-line el 16 diciembre 2010

Caso clínico

Mujer de 40 años sometida a trasplante hepático por una cirrosis hepática debida a una infección crónica por el virus de la hepatitis C. A la paciente se le realizó una biopsia ósea de ambas crestas ilíacas con trocar de Bordier de 7 mm de diámetro, como parte de un protocolo de estudio de la patología metabólica ósea asociada al trasplante¹.

Dos años después del trasplante, la paciente consultó por dolor nocturno en cresta ilíaca derecha, que se irradiaba a la región trocánterea y a la extremidad inferior ipsilateral. En la exploración física se observó únicamente dolor a la palpación de la cresta ilíaca, la movilidad de cadera estaba conservada. Se realizó una Rx de pelvis que mostró una exostosis en la cresta ilíaca derecha (fig. 1), donde se había realizado la biopsia ósea, anomalía que no se observaba en la Rx previa al trasplante (fig. 2).

El dolor mejoró con tratamiento analgésico y no se observaron complicaciones posteriores.

Discusión

La biopsia ósea transilíaca, sin decalcificación del especimen, es un procedimiento invasivo utilizado desde hace años para estudiar la patología metabólica ósea^{2,3}. Las técnicas de imagen desarrolladas en los últimos años permiten estudiar la estructura ósea de una forma incruenta, sin embargo, no pueden sustituir a la biopsia ósea en el estudio de la mineralización y del remodelado óseo. Los efectos adversos de la biopsia ósea son escasos y en la mayoría de las ocasiones, leves. Las complicaciones más frecuentes son el dolor en la zona de la biopsia, los hematomas y las hemorragias⁴⁻⁶. Se han descrito ocasionalmente fracturas, lesiones vasculares y nerviosas e infecciones⁷.

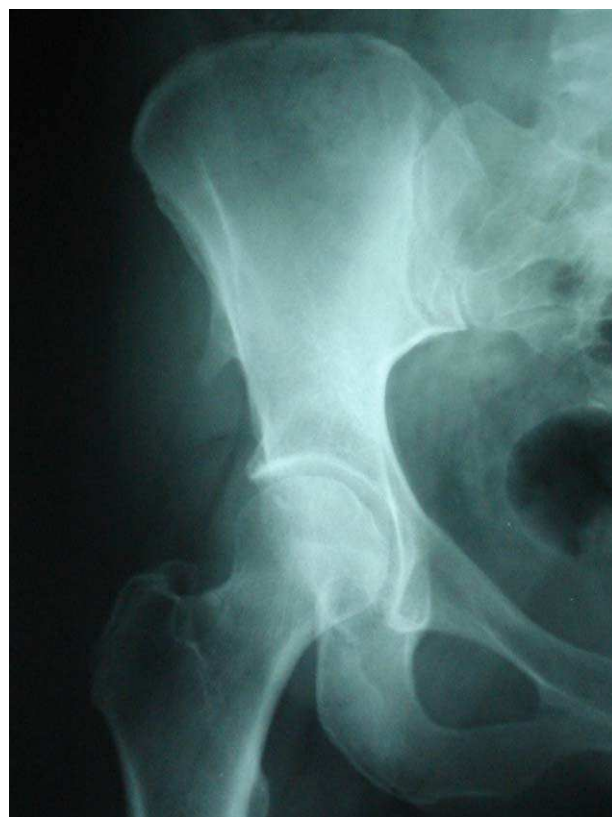


Figura 1. Rx de pelvis realizada 2 años después de la biopsia ósea, que muestra la existencia de una exostosis (flecha).

La aparición de una exostosis después de una biopsia ósea es un hallazgo infrecuente. Murphy WA et al describieron la presencia de exostosis en 2 pacientes a los que se había realizado una Rx después de una biopsia de médula ósea⁸. El desarrollo de esta complicación

* Autor para correspondencia.

Correo electrónico: lgifre@clinic.ub.es (L. Gifre).

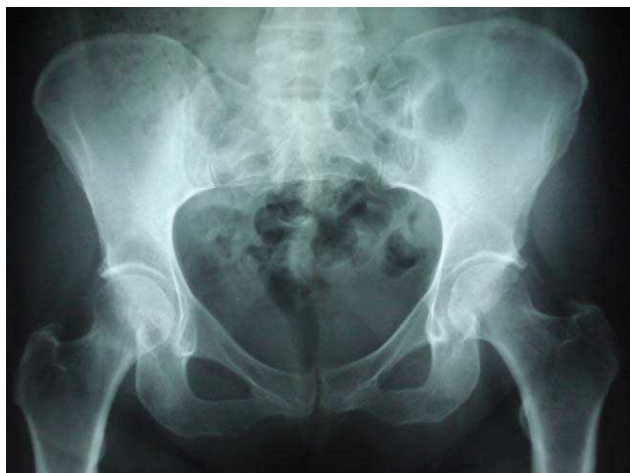

Figura 2. Rx de pelvis sin alteraciones destacables, realizada antes del trasplante hepático.

se ha relacionado con antecedentes de traumatismos y hemorragias que pueden desencadenar una reacción perióstica local⁸⁻¹⁰. Es posible que sea más habitual, pero que pase desapercibida, al no realizar Rx de forma sistemática tras la práctica de una biopsia ósea.

Un dolor persistente en el lugar donde se ha realizado una biopsia ósea, debe hacernos sospechar la posibilidad de que se haya desarrollado una exostosis.

Bibliografía

1. Monegal A, Navasa M, Guañabens N, Peris P, Pons F, Martínez de Osaba MJ, et al. Bone Disease After Liver Transplantation: A Long-Term Prospective Study of Bone Mass Changes, Hormonal Status and Histomorphometric Characteristics. *Osteoporos Int.* 2001;12:484-92.
2. Kann PH, Pfützner A, Delling G, Schulz G, Meyer S. Transiliac bone biopsy in osteoporosis: frequency, indications, consequences and complications. An evaluation of 99 consecutive cases over a period of 14 years. *Clin Rheumatol.* 2005;25:30-4.
3. Vigorita VJ. The Bone biopsy protocol for evaluating osteoporosis and osteomalacia. *Am J Surg Pathol.* 1984;12:925-30.
4. Bain BJ. Bone marrow biopsy morbidity and mortality. *Br J Haematol.* 2003;121:949.
5. Hodgson SF, Johnson KA, Muhs JM, Lufkin EG, McCarthy JT. Outpatient Percutaneous Biopsy of the Iliac Crest: Methods, Morbidity, and Patient Acceptance. *Mayo Clin Proc.* 1986;61:28-33.
6. Salem P, Wolverson MK, Reimers HJ, Kudva GC. Complications of bone marrow biopsy. *Br J Haematol.* 2003;121:821.
7. Resnick D, Kransdorf MJ. *Needle Biopsy of Bone. Diagnosis of Bone and Joint Disorders.* Elsevier; 2005.
8. Murphy WA. Exostosis after iliac bone marrow biopsy. *Am J Roentgenol.* 1977;129:1114-5.
9. Bossche LV, Vanderstraeten G. Heterotopic ossification: A review. *J Rehabil Med.* 2005;37:129-36.
10. Kitsoulis P, Galani V, Stefanaki K, Paraskevas G, Karatzias G, Agnantins NJ, et al. Osteochondromas: review of the clinical, radiological and pathological features. *In Vivo.* 2008;22:633-46.