



Técnicas de imagen útiles en el diagnóstico y seguimiento de las vasculitis de grandes vasos: eco-doppler, angio-TC, angio-RM

José Luis Caniego Monreal

Servicio de Radiodiagnóstico, Hospital Universitario de La Princesa, Madrid, España

INFORMACIÓN DEL ARTÍCULO

Historia del artículo:

Recibido el 11 de abril de 2010
Aceptado el 14 de abril de 2010
On-line el 8 de agosto de 2010

Palabras clave:

Vasculitis
Diagnóstico por imagen
Arteritis de Takayasu
Arteritis de células gigantes

Keywords:

Vasculitis
Diagnostic Imaging
Takayasu's arteritis
Giant-cell arteritis

RESUMEN

Aunque la mayor parte de las vasculitis requieren un examen histológico para obtener un diagnóstico de certeza, las técnicas de imagen representan una gran ayuda para este fin, así como para evaluar el estado del sistema vascular y monitorizar la respuesta al tratamiento. A pesar de existir diferentes sustratos anatómo-patológicos, desde el punto de vista de las técnicas de imagen, las vasculitis presentan una semiología radiológica común, constituida por la inflamación y engrosamiento de la pared vascular con la posible formación secundaria de estenosis, oclusiones o aneurismas. El diagnóstico diferencial entre las diferentes entidades se establecerá, además de por criterios clínicos, por la localización anatómica y topográfica de la afectación vascular. En este artículo se describe esta semiología general desde la perspectiva de las diferentes técnicas de imagen, destacando las principales ventajas e inconvenientes de cada una de ellas. Su conocimiento nos permitirá seleccionar la más adecuada para cada situación clínica.

© 2010 Elsevier España, S.L. Todos los derechos reservados.

Useful imaging techniques in the diagnosis and follow up of large vessel vasculitis: eco-doppler, angio-CT, angio-RM

ABSTRACT

Although most vasculitis require histological proof for a definitive diagnosis, diagnostic imaging can be very helpful in this regard, allowing a proper evaluation of the vascular system and monitoring the response to treatment. Even though vasculitis is constituted by different pathological substrates, they show a common semiologic pattern from a radiological standpoint which is represented by inflammation, arterial wall thickening, and potential secondary development of vascular stenosis, occlusions or aneurysms. Differential diagnosis among diverse entities is based, beside clinical criteria, on the anatomical location and topography of the affected vascular territory. The general radiologic semiology is described in this paper from the perspective of the different imaging techniques, addressing their main advantages and drawbacks. Proper knowledge of this techniques will allow us to select the most appropriate one for each clinical condition.

© 2010 Elsevier España, S.L. All rights reserved.

El papel que las técnicas de diagnóstico por imagen tienen en el estudio de las vasculitis puede considerarse desde dos perspectivas: por un lado el diagnóstico de las manifestaciones sistemáticas y de las complicaciones de las diferentes entidades que constituyen las vasculitis y por otro, el estudio directo de las arterias en que asienta primariamente la enfermedad. El primer apartado representa un espectro muy amplio que incluiría prácticamente la totalidad del organismo¹: una RM para diagnosticar las lesiones cerebrales producidas por una vasculitis primaria del sistema nervioso central, una TAC para estudiar una hemorragia pulmonar en el contexto de un síndrome de Churg-Strauss o un infarto mesentérico o renal producidos por

una poliarteritis nodosa, por mencionar solo unos ejemplos. El segundo apartado representa un estudio más específico de las estructuras anatómicas sobre las que asientan las diferentes entidades y será el tema central que trataremos en este artículo.

Técnicas de imagen para el estudio de las vasculitis

Aunque la mayor parte de las vasculitis requieren un examen histológico para obtener un diagnóstico de certeza, las técnicas de imagen ofrecen una gran ayuda para el diagnóstico, valorar la extensión de la enfermedad y realizar un seguimiento que permita monitorizar la respuesta al tratamiento. Incluso, los hallazgos de imagen forman parte de los criterios diagnósticos de la poliarteritis nodosa, enfermedad de Kawasaki y arteritis de

Correo electrónico: jlcaneigo@hotmail.com

Takayasu². Las técnicas de imagen que disponemos en la actualidad para el estudio de las vasculitis son la arteriografía convencional, la ecografía, la TC, RM y el PET. La arteriografía clásica o convencional se basa en la obtención de imágenes radiográficas de los vasos sanguíneos mientras se realiza una inyección de contraste yodado en su interior, requiere por tanto una punción arterial y realizar un cateterismo arterial del territorio vascular que se quiere estudiar. Permite obtener un excelente detalle de la luz vascular y del estado de la circulación colateral en casos de patología oclusiva o estenosante, sin embargo, solo permite estudiar la pared vascular de una forma indirecta, valorando los cambios que la patología de esta pueda ocasionar en la luz arterial.

La ecografía se basa en la obtención de imágenes anatómicas, producidas por la reflexión (ecos) de los ultrasonidos emitidos a las estructuras que se quieren estudiar desde una fuente externa (transductor). Cuando lo ecos se generan por estructuras en movimiento, como sucede en los vasos sanguíneos, basándose en el efecto doppler, permite evaluar la variación que se produce en su frecuencia, que es función de la dirección, sentido y velocidad de las estructuras en que se originan, ofreciendo por tanto información hemodinámica funcional. La combinación de la ecografía en modo B convencional con el estudio doppler es lo que se denomina ecografía-doppler, ecografía-dúplex o simplemente dúplex. Cuando existen ventanas acústicas adecuadas y mediante sondas de alta frecuencia se pueden obtener imágenes de alta resolución de la pared vascular; sus principales limitaciones son la imposibilidad de estudiar estructuras rodeadas por aire o localizadas por detrás de estructuras óseas y que sus resultados son altamente operador-dependientes.

La TC permite obtener imágenes topográficas computerizadas de cualquier área del organismo; las características de la imagen dependerán de la atenuación que sobre un haz de rayos X produzcan las estructuras que en ella se encuentren que a su vez será proporcional a su densidad electrónica. En la actualidad con el desarrollo de equipos helicoidales con multidetectores se pueden realizar adquisiciones volumétricas en un breve espacio de tiempo; cuando esta adquisición se sincroniza con la administración de una embolada de contraste, se pueden obtener imágenes con un grado óptimo de opacificación vascular, que posteriormente procesadas en estaciones de trabajo ofrecen reconstrucciones angiográficas bi o tridimensionales, técnica que se denomina angio-TC. Sus principales limitaciones son el empleo de radiaciones ionizantes y la necesidad de administrar contraste yodado.

La imagen por RM se basa en la perturbación controlada de los protones del organismo sometidos a un fuerte campo magnético mediante pulsos de radiofrecuencia. La señal de la imagen es multifactorial: tiempos de relajación T1 y T2, flujo, susceptibilidad magnética, etc, y es la técnica que en la actualidad ofrece mayor resolución de contraste y capacidad de caracterización tisular. Con secuencias específicas se pueden obtener imágenes angiográficas (angio-RM) sin o con la administración de gadolinio. Este último debe evitarse en pacientes con insuficiencia renal moderada o grave debido a que recientemente se ha asociado con el desarrollo de fibrosis sistémica neurogénica^{3,4}.

Finalmente, la tomografía por emisión de positrones, PET, se basa en la detección y análisis de la distribución de un radioisótopo, ¹⁸FDG, que se depositaría selectivamente en zonas de alta actividad metabólica. Las imágenes adolecen de una baja resolución espacial; para resolver esta limitación, se puede complementar con una TC realizando un corregristo simultáneo, y posteriormente superponiendo ambas imágenes, la metabólica del PET con la morfológica del TAC en la denominada TAC-PET. Sus principales aplicaciones han sido en oncología, cardiología y neurología, aunque recientemente también ha demostrado su utilidad en el estudio de las vasculitis de grandes vasos⁵.

Semiología radiológica de las vasculitis

El sustrato anatomopatológico de las vasculitis, independientemente de la entidad que la origine, consiste en la presencia de un infiltrado inflamatorio en la pared de los vasos sanguíneos que puede afectar a vasos de diferente tamaño de cualquier órgano, dando lugar a necrosis e inflamación. Estos cambios darán lugar a un engrosamiento de la pared vascular que puede producir estenosis u oclusión de la luz, o a formación de aneurismas, como consecuencia de la destrucción de la pared vascular. El diagnóstico diferencial entre las diferentes entidades se realizará combinando esta semiología radiológica con otros criterios, fundamentalmente clínicos y topográficos. En la actualidad, con las técnicas de imagen que disponemos, condicionadas fundamentalmente por una resolución espacial limitada, el estudio de las vasculitis queda limitado a las que afectan a los grandes vasos y a los de mediano calibre. Describiremos a continuación la semiología radiológica de cada uno de los estadios descritos anteriormente y el papel de las diferentes técnicas en su diagnóstico.

Inflamación

La presencia de un infiltrado inflamatorio en la pared vascular se manifestaría, antes de ocasionar alteraciones morfológicas, como un aumento de la actividad metabólica en la PET o TAC-PET y por la presencia de un realce mural en las imágenes de RM con gadolinio. Sus aplicaciones han sido fundamentalmente para el diagnóstico de la enfermedad de Takayasu. El resto de técnicas descritas no tendrían la capacidad de detectar la actividad inflamatoria. La PET es probablemente la técnica más sensible pudiendo poner de manifiesto un aumento de captación de ¹⁸FDG antes de que puedan apreciarse cambios en la RM^{6,7}. La captación se suele clasificar en una escala de cuatro puntos: ninguna captación (grado 0), captación menor que la del hígado (grado 1), similar a la del hígado (grado 2), o superior a la del hígado (grado 3). Los grados 2-3 son bastante específicos para el diagnóstico de vasculitis de grandes vasos. No obstante se ha de tener en cuenta que la arteriosclerosis también puede presentar patrones de captación de grado 1 y 2 que pueden restar especificidad a la técnica⁸.

Mediante RM, el cambio en la intensidad de señal de la pared tras la administración de gadolinio se valora fundamentalmente con secuencias en T1 con supresión grasa, sin embargo se consideran más sensibles las secuencias de realce tardío (fig. 1 E-F). Este tipo de secuencia es una modificación de las empleadas habitualmente en cardiología para estudiar la viabilidad miocárdica tras un infarto; en definitiva se trata de una adquisición tardía, entre 15 y 20 min después de la administración de gadolinio, mediante una secuencia que suprime la señal intravascular y la de la grasa, de manera que facilita la detección del realce en la pared del vaso⁹. La principal limitación, igual que sucede con el PET, es que la arteriosclerosis también puede presentar realce, aunque no obstante, menos pronunciado que en las vasculitis.

Engrosamiento parietal

El engrosamiento de la pared vascular se puede poner de manifiesto mediante la ecografía, TC o RM. La utilización de una u otra técnica dependerá básicamente de la topografía y del tamaño del vaso afecto.

La ecografía permite realizar un estudio adecuado de los vasos que sean accesibles y que no estén rodeados por aire o situados bajo estructuras óseas; es por esto que se emplean sobre todo

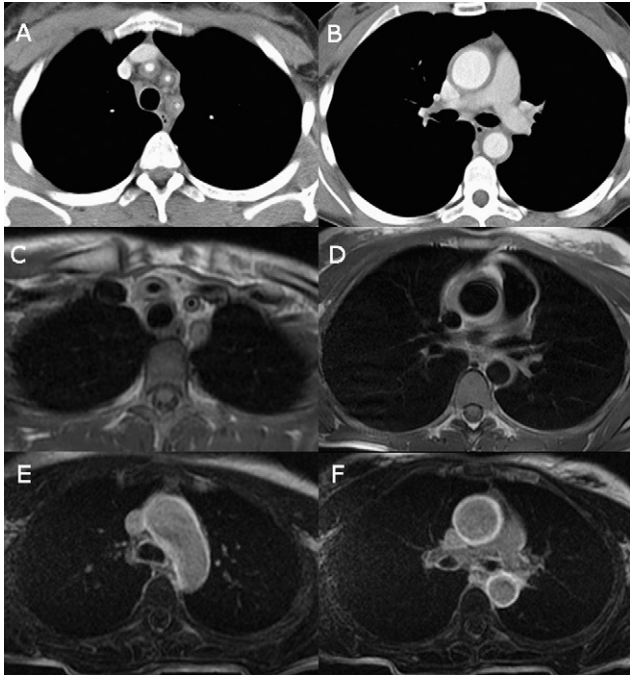


Figura 1. Enfermedad de Takayasu. Cortes axiales de mediastino superior y medio de TAC con contraste (A-B), RM con secuencia doble-IR (C-D) y secuencia de realce tardío (E-F). Se identifica un engrosamiento concéntrico de las paredes vasculares del origen de los troncos supra-aórticos, aorta ascendente y descendente. Las imágenes de realce tardío en RM (E-F) demuestran una intensa captación del cayado y aorta ascendente y descendente, signo de actividad de la enfermedad.

para estudiar las arterias temporales superficiales y los troncos supraaórticos. En el estudio de los troncos supraaórticos, la ecografía es probablemente la técnica de mayor rendimiento diagnóstico en el estudio de las carótidas comunes, es por esto que se emplea para el diagnóstico y seguimiento de la enfermedad de Takayasu, que afecta a este segmento arterial con mayor frecuencia que la carótida interna o externa¹⁰. En la arteritis de células gigantes, el engrosamiento de la pared adopta un patrón característico, con hipocogenicidad concéntrica de la pared, denominado signo del halo, de una alta especificidad diagnóstica para algunos grupos, de manera que realizada con experiencia, estos grupos propugnan que puede ser sustitutiva de la biopsia arterial en un contexto clínico compatible^{8,11}.

Tanto la TC como la RM permiten estudiar la pared vascular de aorta y de los vasos de gran y mediano calibre (fig. 1A-B). Con la TC es necesario la administración de contraste intravenoso debido a que la atenuación de la sangre puede ser muy similar a la de la pared vascular, salvo cuando existe calcificación. Con RM se pueden emplear diferentes secuencias, aunque las más empleadas son las que condicionan una supresión de la sangre intravascular, o imágenes de «sangre negra» que pueden ir o no acompañadas de supresión de la señal grasa de los tejidos blandos adyacentes, generalmente adquiridas mediante secuencias de inversión-recuperación (fig. 1C-D). Estas pueden potenciar el efecto T1 o el T2: en las secuencias potenciadas en T1 se valoran fundamentalmente los aspectos morfológicos de la pared arterial, mientras que en las potenciadas en T2 se valora la señal de la pared, existiendo una cierta correlación entre el aumento de señal y la presencia de edema inflamatorio. La RM se considera en la actualidad la técnica de elección para el estudio de la pared aórtica y de los grandes vasos¹². La principal limitación reside en que requiere tiempos de exploración relativamente largos para cada territorio que se desee estudiar.

Estenosis y oclusión vascular

Como se ha mencionado con anterioridad, el engrosamiento de la pared vascular puede o no conducir a la formación de estenosis u oclusiones vasculares. Para su diagnóstico disponemos de diferentes técnicas, cada una de mayor o menor utilidad dependiendo del territorio vascular implicado, aunque la de mayor rendimiento diagnóstico es la arteriografía convencional.

Mediante la ecografía, además del análisis morfológico de la luz vascular que se consigue con el modo B, el doppler pulsado y el doppler-color permiten obtener información sobre la velocidad y las características del flujo, existiendo una estrecha correlación entre el aumento de la velocidad y la presencia de estenosis. La principal limitación viene dada nuevamente por tratarse de una exploración altamente explorador-dependiente y que no permite estudiar los vasos profundos situados detrás de estructuras óseas o rodeados por aire⁸.

Mediante la TC con equipos multidetectores se pueden estudiar en una sola adquisición grandes volúmenes del cuerpo en cortos períodos de tiempo, estas imágenes, posteriormente procesadas en estaciones de trabajo específicas, permiten reconstruir mapas vasculares de una gran calidad diagnóstica¹³. Esta angio-TC es de una gran utilidad en la patología vascular debido a que mediante un solo examen se pueden estudiar territorios vasculares extensos, lo que le confiere una importante ventaja con respecto a otras exploraciones. La principal limitación es que tiene una resolución espacial limitada, por lo que su fiabilidad diagnóstica es inferior en los vasos de pequeño diámetro; así mismo, el estudio requiere la utilización de radiaciones ionizantes y la administración de contraste yodado.

La RM permite también obtener imágenes angiográficas, existiendo diferentes tipos de secuencias para este objetivo (angio-RM). Básicamente existen tres modalidades para el estudio de los vasos sanguíneos: las secuencias TOF (acrónimo del inglés «time of flight»), las secuencias de contraste de fase y las 3D con contraste. Las dos primeras permiten el estudio de las estructuras que presentan flujo en su interior sin necesidad de administrar contraste exógeno; su principal inconveniente reside en que requieren tiempos de exploración relativamente largos y que han de limitarse a territorios vasculares pequeños (carótidas, vasos intracraneales, etc). Las secuencias más empleadas en la actualidad como mapas vasculares son las 3D con contraste; básicamente consisten en realizar una adquisición de un volumen que incluye las estructuras vasculares que se quieren estudiar mientras simultáneamente se administra una embolada de gadolinio intravenosa. La duración de la secuencia es corta, permitiendo reducir los artefactos por movimiento, recogiendo la señal del contraste en su paso por el sistema arterial con una notable cancelación de la señal del tejido estacionario. Permite estudiar territorios vasculares más amplios que los estudios de angio-RM sin contraste, con una buena correlación con la angiografía convencional sin necesidad de utilizar radiaciones ionizantes¹². Su principal limitación es que ofrece una resolución espacial baja, inferior a la del angio-TC, y que requiere el uso de gadolinio, que como se ha comentado, se ha de evitar en pacientes con trastornos de la función renal^{3,4}.

La angiografía convencional es la técnica de mayor fiabilidad diagnóstica para la evaluación de patología oclusiva o estenosante vascular. En términos generales, tanto la angio-TC como la angio-RM tienden a sobreestimar el grado de estenosis vascular o a considerar segmentos vasculares afectados de estenosis de muy alto grado como oclusiones. La arteriografía ofrece un diagnóstico más exacto, evaluando no sólo las características de las lesiones vasculares sino también el estado de la circulación colateral, factores ambos determinantes antes de abordar un planteamiento terapéutico (fig. 2). Asimismo constituye la base para el

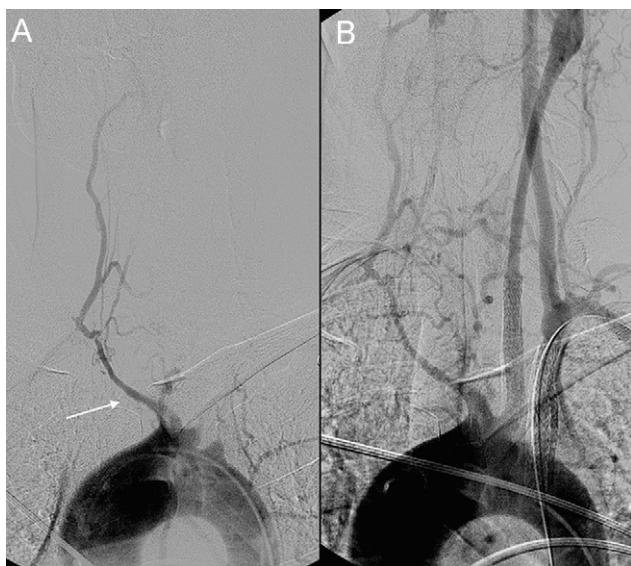


Figura 2. Paciente con enfermedad de Takayasu que debutó con un ictus hemisférico izquierdo. A) El estudio angiográfico urgente demostró una oclusión en el origen de la carótida común y subclavia izquierdas. Solamente se identifica el tronco braquiocefálico (flecha), que presenta una marcada estenosis sin continuidad con las arterias carótida común y subclavia derechas. B) Se recanalizó la carótida común y subclavia izquierdas con implantación de stents y se realizó fibrinolisis intracranial con muy buena evolución clínica.

tratamiento endovascular bien sea angioplastia simple, recanalizaciones o implantación de endoprótesis vasculares¹⁴. Sus principales inconvenientes son su carácter invasivo y el empleo de radiaciones ionizantes y contrastes potencialmente neurotóxicos.

Aneurismas

La formación de aneurismas en las vasculitis sería el resultado del debilitamiento de la pared vascular como consecuencia de la degeneración o necrosis producida por el proceso inflamatorio. Cualquiera de las entidades puede cursar con la formación de aneurismas, si bien, su presencia es más característica de la panarteritis nodosa. Potencialmente, todas las técnicas de imagen descritas permiten su diagnóstico; la elección de una u otra dependerá básicamente del tamaño de las lesiones y de la localización de las arterias en que asienta. La capacidad para diagnosticar lesiones de pequeño tamaño es proporcional a la resolución espacial de la técnica de diagnóstico empleada. La ecografía, usando transductores de alta frecuencia, ofrece muy buena resolución espacial, de 0,1 mm aproximadamente, aunque como se ha comentado con anterioridad, no puede ser empleada para el estudio de todas las arterias. Los aneurismas de aorta, de sus ramas principales y de los troncos viscerales se estudian más adecuadamente mediante TC, RM y arteriografía convencional. Las dos primeras valoran globalmente las lesiones arteriales, tanto de la pared como de la luz vascular, la TC con mayor resolución espacial, mientras que la arteriografía convencional valora más adecuadamente las alteraciones de la luz vascular. La TC es probablemente la técnica de elección para el estudio de los aneurismas de la aorta y sus ramas¹⁵. La arteriografía es la técnica de mayor resolución espacial, imprescindible para el diagnóstico de aneurismas de muy pequeño tamaño, como los que pueden existir en la poliarteritis nodosa¹⁶ o la vasculitis primaria del sistema nervioso central¹⁷, lesiones que pueden pasar desapercibidas con otras técnicas.

Tabla 1
Comparación de técnicas de imagen en las vasculitis

Test diagnóstico	Pros	Contras
Arteriografía	Alta resolución espacial (+) Luz vascular Estenosis/Oclusión Tratamiento endovascular	Invasiva (-) No pared Radiación ionizante Contraste yodado
US - Doppler	Disponibilidad No invasiva Alta resolución espacial (+) Carótida común	Operador dependiente (-) Aorta/subclavia Segmentos vasculares cortos (-) Actividad
TC	Moderada/alta resolución espacial Luz y pared Mapas angiográficos Calcio	Radiación Contraste yodado (±) Actividad
RM	Moderada resolución espacial Alta resolución contraste Luz y pared Mapas vasculares Actividad	Disponibilidad (-) Calcio (±) Gadolinio
PET	Actividad Valoración global sistema vascular	Disponibilidad No información morfológica Escasa resolución espacial Radiación

Aunque es difícil realizar un resumen detallado de las principales características de las técnicas de imagen descritas en el diagnóstico de las vasculitis, en la tabla 1 se recogen las principales ventajas e inconvenientes de cada una de ellas. La arteriografía es la que mejor valora la presencia de estenosis y tiene un papel fundamental para la planificación de un tratamiento revascularizador. La ecografía destaca sobre todo por su disponibilidad y por ser probablemente la técnica de mayor rendimiento diagnóstico en los segmentos vasculares correspondientes a las arterias carótida común y temporal superficial. La TC es de una gran utilidad para el estudio de aneurismas de los vasos de grande y mediano calibre y para la obtención de mapas vasculares. La RM, considerada globalmente, es probablemente la técnica de imagen más completa en el diagnóstico de las vasculitis de grandes vasos, permitiendo valorar conjuntamente todos los aspectos de la semiología radiológica descrita. Finalmente, la principal indicación de la PET en el diagnóstico inicial, sería la confirmación de la existencia de patología inflamatoria vascular cuando los la presentación clínica o los hallazgos de otras técnicas de imagen ofrezcan información inespecífica.

Técnicas de imagen en el seguimiento de las vasculitis

El seguimiento de las vasculitis por técnicas de imagen está absolutamente justificado en cualquiera de las fases de la enfermedad por diferentes motivos. En primer lugar para monitorizar la progresión de la enfermedad y diagnosticar precozmente la presencia de estenosis, oclusiones o aneurismas. En segundo lugar, aunque basadas en series cortas de pacientes, existen algunas evidencias que sugieren que la regresión del engrosamiento, del edema y del realce de la pared vascular con un tratamiento inmunosupresor adecuado puede prevenir el desarrollo de estenosis u oclusiones vasculares¹⁸. Finalmente porque los criterios clínicos y de laboratorio no siempre son suficientes para evaluar la actividad de la enfermedad, así, por ejemplo, en la enfermedad de Takayasu, hasta un tercio de los pacientes con

enfermedad activa pueden presentar una velocidad de sedimentación globular normal (VSG) y, por el contrario, hasta un 56% de pacientes en remisión pueden tener una VSG elevada¹⁹. Las técnicas de imagen para monitorizar los cambios morfológicos de la pared vascular y la detección de estenosis arteriales son las ya descritas; la utilización de una u otra dependerá de la disponibilidad y del territorio vascular implicado. No obstante ha de tenerse en cuenta que cuando se empleen técnicas que requieren el uso de radiaciones ionizantes (TC, PET y arteriografía) su uso y frecuencia de realización deben restringirse al máximo debido a que pueden suponer para el paciente una dosis considerables de radiación²⁰.

Para el estudio de la actividad de la enfermedad, las mejores técnicas para su valoración son el PET y la RM^{5,9,21}. En el caso del PET, la inflamación de la pared vascular se manifestaría como un aumento de la actividad metabólica, con captación de la ¹⁸F-DG en la pared vascular, más fácilmente puesta de manifiesto con la TAC-PET, y en el caso de la RM, como una captación anómala de la pared vascular en secuencias obtenidas tras la administración de gadolinio, ya sea en las secuencias potenciadas en T1 o en las secuencias de realce tardío descritas en un apartado precedente. En ambos casos, la detección de estas alteraciones se limitarían a la aorta y en menor grado a sus grandes ramas. El PET o TAC-PET es probablemente la de mayor rendimiento diagnóstico para la valoración de la actividad²¹; sin embargo no existen datos muy fiables sobre su sensibilidad y especificidad debido a que las series publicadas incluyen un número pequeño de casos en los que el diagnóstico se han correlacionado fundamentalmente con parámetros clínicos y con escaso soporte histológico.

En conclusión, las técnicas de imagen son de gran utilidad en el estudio de las vasculitis debido a que contribuyen a establecer un diagnóstico, especialmente en las fases incipientes de la enfermedad, cuando las manifestaciones clínicas son más inespecíficas. Cuando la enfermedad está ya diagnosticada, el papel de las técnicas de imagen asienta, por un lado, en la valoración del estado del sistema vascular, permitiendo la detección precoz de estenosis, oclusiones o la formación de aneurismas, y en segundo lugar, para monitorizar la respuesta al tratamiento, ya que no siempre existe una estrecha correlación entre los signos clínicos y de laboratorio y la presencia de actividad inflamatoria en la pared vascular. El conocimiento de las principales ventajas e inconvenientes de cada una de las técnicas de imagen nos permitirá seleccionar la más adecuada en cada situación clínica.

Conflicto de intereses

Los autores declaran no tener ningún conflicto de intereses.

Bibliografía

- Luna A, Rodríguez I, Ramón E. Técnicas de imagen en la evaluación de las manifestaciones sistemáticas de las vasculitis. *Reumatol Clin.* 2009;5:178-82.
- Saleh A, Stone JH. Classification and diagnostic criteria in systemic vasculitis. *Best Practice & Research Clinical Rheumatology.* 2005;19:209-21.
- Sadowski EA, Bennett LK, Chan MR, Wentland AL, Garrett AL, Garrett RW, et al. Nephrogenic systemic fibrosis: risk factors and incidence estimation. *Radiology.* 2007;243:148-57.
- Stratta P, Canavese C, Quaglia M, Fenoglio R. Gadolinium-associated nephrogenic systemic fibrosis in patients with renal failure: the need for an interdisciplinary helping network. *Rheumatology.* 2010;49:821-3.
- Walter MA. [(18)F] fluorodeoxyglucose PET in large vessel vasculitis. *Radiol Clin North Am.* 2007;45:735-44.
- Kobayashi Y, Ishii K, Oda K, Nariai T, Tanaka Y, Ishiwata K, et al. Aortic wall inflammation due to Takayasu arteritis imaged with ¹⁸F-FDG PET coregistered with enhanced CT. *J Nucl Med.* 2005;46:917-22.
- Meller J, Sahlmann CO, Gürocak O, Liersch T, Meller B. FDG-PET in patients with fever of unknown origin: the importance of diagnosing large vessel vasculitis. *Q J Nucl Med Mol Imaging.* 2009;53:51-63.
- Pipitone N, Versari A, Salvarani C. Role of imaging studies in the diagnosis and follow-up of large-vessel vasculitis: an update. *Rheumatology.* 2008;47:403-8.
- Desai MY, Stone JH, Foo TKF, Hellman DB, Lima JA, Bluemke DA. Delayed contrast-enhanced MRI of the aortic wall in Takayasu's arteritis: initial experience. *AJR.* 2005;184:1427-31.
- Andrews J, Mason JC. Takayasu's arteritis—recent advances in imaging offer promise. *Rheumatology.* 2007;46:6-15.
- Blockmans D, Bley T, Schmidt W. Imaging for large-vessel vasculitis. *Curr Opin Rheumatol.* 2009;21:19-28.
- Sakamoto I, Sueyoshi E, Uetani M. MR Imaging of the Aorta. *Magn Reson Imaging Clin N Am.* 2010;18:43-55.
- Scatarige JC, Urban BA, Hellmann DB, Fishman EK. Three-Dimensional Volume-Rendering CT Angiography in Vasculitis: Spectrum of Disease and Clinical Utility. *J Comput Assist Tomogr.* 2001;25:598-603.
- Sharma BK, Jain S, Bali HK, Jain A, Kumari S. A follow-up study of balloon angioplasty and de-novo stenting in Takayasu arteritis. *Int J Cardiol.* 2000;75:147-52.
- Litmanovich D, Bankier AA, Cantin L, Raptopoulos V, Boiselle PM. CT and MRI in diseases of the aorta. *AJR Am J Roentgenol.* 2009;193:928-40.
- Stanson AW, Friese JL, Johnson CM, McKusick MA, Breen JF, Sabater EA, et al. Polyarteritis nodosa: spectrum of angiographic findings. *Radiographics.* 2001;21:151-9.
- Hellmann DB, Roubenoff R, Healy RA, Wang H. Central nervous system angiography: safety and predictors of a positive result in 125 consecutive patients evaluated for possible vasculitis. *J Rheumatol.* 1992;19:568-72.
- Kissin EY, Merkel PA. Diagnostic imaging in Takayasu arteritis. *Curr Opin Rheumatol.* 2004;16:31-7.
- Kerr GS, Hallahan CW, Giordano J, Leavitt RY, Fauci AS, Rottem M, et al. Takayasu arteritis. *Ann Intern Med.* 1994;120:919-29.
- Mettler Jr FA, Bhargavan M, Faulkner K, Gilley DB, Gray JE, Ibbott GS, et al. Radiologic and nuclear medicine studies in the United States and worldwide: frequency, radiation dose, and comparison with other radiation sources—1950-2007. *Radiology.* 2009;253:520-31.
- Lee SG, Ryu JS, Kim HO, Oh JS, Kim YG, Lee CK, et al. Evaluation of disease activity using F-18 FDG PET-CT in patients with Takayasu arteritis. *Clin Nucl Med.* 2009;34:749-52.