



Caso clínico

Bursitis trocantérea tuberculosa en mujer joven inmunocompetente

Sandra Soro Marín*, María Asunción Sánchez Trenado, María Dolores Mínguez Sánchez, Marcos Paulino Huertas, Paula Virginia García Morales y Verónica Salas Manzanedo

Servicio Reumatología, Hospital General Universitario de Ciudad Real, Ciudad Real, España

INFORMACIÓN DEL ARTÍCULO

Historia del artículo:

Recibido el 15 de noviembre de 2010

Aceptado el 12 de enero de 2011

On-line el 9 de abril de 2011

Palabras clave:

Bursitis
Tuberculosis
Inmunocompetencia

R E S U M E N

La infección de tejidos blandos por *Mycobacterium tuberculosis* puede afectar al músculo, tendones, fascia, bursa y tejido sinovial. La bursitis trocantérea de origen tuberculoso es una entidad infrecuente, que suele afectar a pacientes inmunocomprometidos. Se manifiesta habitualmente de forma insidiosa, lo que dificulta el diagnóstico y retrasa el tratamiento. Se presenta el caso de una mujer joven, inmunocompetente, que acudió a nuestro servicio por dolor crónico de cadera izquierda. El estudio realizado confirmó el diagnóstico de bursitis trocantérea tuberculosa. Este caso demuestra la importancia de considerar el posible origen infeccioso de las bursitis en pacientes inmunocompetentes.

© 2010 Elsevier España, S.L. Todos los derechos reservados.

Trochanteric bursitis due to tuberculosis in an immunocompetent young woman

A B S T R A C T

Soft tissue infection due to *Mycobacterium tuberculosis* can affect muscle, tendons, fascia, bursa and synovial tissue. Tuberculous trochanteric bursitis is a rare entity that usually affects immunocompromised patients. Manifestations usually occur insidiously, which delays diagnosis and treatment. We present the case of an immunocompetent young woman who came to our department for chronic left hip pain. The study confirms the diagnosis of tuberculous trochanteric bursitis. This case demonstrates the importance of considering a possible infectious origin of bursitis in immunocompetent patients.

© 2010 Elsevier España, S.L. All rights reserved.

Keywords:

Bursitis
Tuberculosis
Immunocompetence

Caso clínico

Se expone el caso de una mujer de 35 años que refería dolor en región trocantérea izquierda e impotencia funcional de 6 meses de evolución. La paciente presentaba como único antecedente el contacto con una persona diagnosticada de infección tuberculosa 7 años antes del inicio de los actuales síntomas. En ese entonces, y ante la positividad de la prueba de tuberculina, en ausencia de síntomas ni alteraciones radiológicas, completó tratamiento profiláctico con isoniácida durante 6 meses, permaneciendo asintomática posteriormente y sin contactos de riesgo de TBC.

En el momento de la consulta refería dolor de características inflamatorias en la región peritrocantérea izquierda, irradiado hacia el glúteo, la región inguinal y la rodilla, con dificultad para

la deambulaci3n, sin historia de traumatismo, fiebre ni sntomas constitucionales. A la exploraci3n se observ3 un aumento de partes blandas a dicho nivel, en ausencia de otros signos inflamatorios, junto a una marcada limitaci3n a la movilizaci3n activa y pasiva de la articulaci3n coxofemoral en todos sus planos. No presentaba afectaci3n de otras articulaciones ni clnica respiratoria. En el control analítico se objetiv3 un recuento linfocitario de 13.000/ μ l y velocidad de sedimentaci3n globular de 35 mm en la primera hora. El Mantoux fue positivo. La radiografía de t3rax fue normal. En la imagen radiol3gica (fig. 1) de la cadera se observ3 aumento de partes blandas en la regi3n del troc3nter izquierdo, sin signos de afectaci3n 3sea. Se realizaron una ecografía y una resonancia magnética de dicha cadera en las que se objetiv3 la presencia de bursitis trocantérea. Se realiz3 una puncci3n-aspiraci3n guiada por ecografía de la zona abscesificada y se obtuvo de material tipo caseum. El cultivo del material obtenido demostr3 la presencia de *Mycobacterium tuberculosis* (*M. tuberculosis*).

Tras el diagn3stico, se inici3 tratamiento con isoniácida, rifampicina y pirazinamida durante los dos primeros meses, seguido de una

* Autor para correspondencia.

Correo electr3nico: sandrasoromarin@hotmail.com (S. Soro Marín).

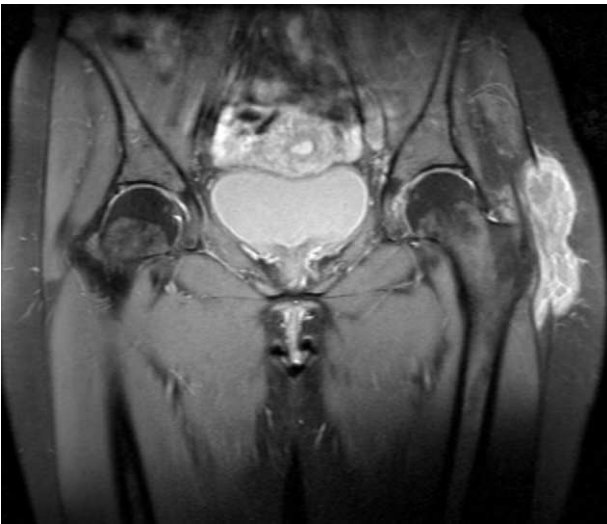


Figura 1. Colección bilobulada alrededor del trocánter mayor izquierdo de 6 cm x 2 cm x 10 cm, con contenido heterogéneo.

terapia combinada de isoniacida y rifampicina hasta completar 9 meses. A pesar del adecuado cumplimiento terapéutico, la paciente continuaba con dolor e impotencia funcional, por lo que 4 meses después del inicio del tratamiento tuberculostático se decidió el abordaje quirúrgico de la lesión con drenaje de la misma y bursectomía trocánterea. Un año después de completar el tratamiento, la paciente permanece asintomática.

Discusión

Las bursas son cavidades virtuales localizadas en zonas de fricción, recubiertas por células sinoviales. La bursitis trocánterea puede ser de causa traumática, postural, infecciosa, inflamatoria, tumoral o idiopática. En los casos de etiología infecciosa, la colonización puede ser por vía hematógena o por extensión desde un foco infeccioso contiguo. Los microorganismos predominantes son los gérmenes gramnegativos, anaerobios y, de forma infrecuente, las micobacterias (sobre todo *M. tuberculosis*). La causa de bursitis tuberculosa en nuestra paciente permanece poco clara, pues no hay datos de diseminación hemática ni afectación local por proximidad.

La TBC extrapulmonar se suele diagnosticar tardíamente debido al bajo índice de sospecha¹. Las manifestaciones osteomusculares se presentan en aproximadamente el 1-5,2% de los casos. De ellas, la artritis y la espondilitis son las formas más frecuentes, mientras que la bursitis y tenosinovitis son excepcionales².

La TBC musculoesquelética es más frecuente en pacientes inmunodeprimidos. El caso que presentamos se trata de una mujer inmunocompetente, que es diagnosticada de una bursitis tuberculosa años después de completar tratamiento profiláctico. Las manifestaciones musculoesqueléticas por *M. tuberculosis* se suelen presentar de forma insidiosa³, en ausencia de fiebre y síntomas generales. La bursitis tuberculosa puede ser un signo de reactivación de la enfermedad. El diagnóstico se suele realizar en fases avanzadas por la presencia de abscesos fríos o fistulas⁴. Las imágenes de tomografía computarizada o resonancia magnética ayudan a delimitar su extensión y la existencia de afectación ósea. En la literatura se han descrito casos de reactivación de TBC incluso décadas después de la terapia tuberculostática^{5,6}. El tratamiento de las manifestaciones musculoesqueléticas en estos casos es controvertido^{7,8}. La recurrencia alta descrita en algunas series en pacientes tratados sólo con tuberculostáticos, hace que el abordaje quirúrgico deba considerarse en todos los pacientes. En aquellos casos con afectación trocánterea extensa, se recomienda retrasar la cirugía varias semanas mientras que el paciente recibe tratamiento tuberculostático para reducir el riesgo de diseminación de la micobacteria durante la intervención quirúrgica⁴, tal y como se realizó en el caso que se presenta.

En conclusión, este caso ilustra cómo la bursitis tuberculosa se puede presentar de forma aislada, sin otras manifestaciones sistémicas ni musculoesqueléticas y, por tanto, debe considerarse dentro del diagnóstico diferencial de las trocanteritis.

Conflicto de intereses

Los autores declaran no tener ningún conflicto de intereses.

Bibliografía

1. Abdelwahab IF, Bianchi S, Martinoli C, Klein M, Hermann G. Atypical extraspinal musculoskeletal tuberculosis in immunocompetent patients: part II, tuberculous myositis, tuberculous bursitis, and tuberculous tenosynovites. *Can Assoc Radiol J.* 2006;57:278–86.
2. Varshney MK, Tripathi V, Gupta V. Isolated tuberculosis of Achilles tendon. *Joint Bone Spine.* 2007;74:103–6.
3. Pérez C, Rojas A, Baudrand R, González S, Fontboté C. Tuberculosis bursitis: report of Case. *Rev Med Chil.* 2002;130:319–21.
4. Crespo M, Pigrau C, Flores X, Almirante B, Falco V, Vidal R, et al. Tuberculous trochanteric bursitis: report of 5 cases and literature review. *Scand J Infect Dis.* 2004;36:552–8.
5. Sastre S, García S, Soriano A. Reactivación of ancient trochanteric tuberculosis 60 years after surgical drainage. *Rheumatology.* 2003;42:1263–4.
6. Yamamoto T, Iwasaki Y, Kurosaka M. Tuberculosis of the greater trochanteric bursa occurring 51 years after tuberculous nephritis. *Clin Rheumatol.* 2002;21:397–400.
7. Ibáñez Barceló M, Castañeda Sanz S. Bursitis trocánterea de origen infeccioso. *Semin Fund Esp Reumatol.* 2007;8:106–12.
8. Pertuiset E, Beaudreuil J, Horowitzky A, Lioté F, Kemiche F, Richette P, et al. Non-surgical treatment of osteoarticular tuberculosis. A retrospective study in 143 adults. *Rev Rheum Engl Ed.* 1999;66:24–8.