

Carta al Editor

Artritis séptica esternoclavicular y empiema

Sternoclavicular septic arthritis and empyema

Sr. Editor:

La consulta de un paciente con una articulación tumefacta y fiebre es una urgencia médica debido a la posibilidad de artritis séptica.

La articulación esternoclavicular es un lugar poco frecuente para una artritis séptica en pacientes sin factores de riesgo (adictos a drogas por vía parenteral [ADVP]), inmunodeprimidos, diabéticos...¹. En este tipo de afectación son posibles complicaciones graves, como abscesos, mediastinitis, osteomielitis y empiema¹.

A continuación, exponemos el caso de un paciente con artritis séptica esternoclavicular y empiema secundario.

Se trata de un varón de 63 años que ingresa a nuestro cargo por dolor en el hombro derecho, de una semana de duración, y tres días de fiebre alta. Presentaba una tumoración dolorosa en la región esternoclavicular derecha y discreta hipoventilación en la base pulmonar del mismo lado. El resto de la exploración fue anodina y la anamnesis no reveló factores de riesgo. Tenía leucocitosis con neutrofilia, velocidad de sedimentación glomerular (VSG) y fibrinógeno elevados, sin otras alteraciones analíticas. La radiografía de tórax mostró una imagen condensante en lóbulo superior derecho y condensación difusa de la base derecha (fig. 1). La radiografía de hombro no mostró alteraciones. En la TC torácica se apreció desestructuración de los bordes articulares y una colección líquida periarticular que se continuaba subclavicular, pleural anterior y en base pulmonar derecha (fig. 1).

Se realizó artrocentesis de la articulación acromioclavicular, aislándose *Staphylococcus aureus* (*S. aureus*), tanto en el líquido sinovial como en los hemocultivos. Según el antibiograma, se trata al paciente con cloxacilina por vía intravenosa. A nivel pulmonar, se realiza una toracocentesis obteniéndose un líquido de características infecciosas y con un resultado analítico con alta sospecha

de empiema, por lo que se coloca un tubo torácico de drenaje. Con ambos tratamientos se observa una mejoría significativa de la clínica y resolución del cuadro.

La incidencia de artritis séptica parece aumentar en determinado tipo de población (infecciones protésicas, inmunodeprimidos, ADVP...)².

La articulación esternoclavicular se puede afectar en un 9% de los casos de artritis séptica³.

La clínica suele ser insidiosa, con dolor localizado en hombro o región paracervical, lo que puede retrasar el diagnóstico, aumentando el porcentaje de complicaciones locales, abscesos e incluso la extensión del proceso al interior del tórax¹.

Algún estudio¹ describe la población diana de este tipo de artritis séptica como una población joven. En nuestro caso, el paciente superaba la edad media sugerida por estos autores (45 años).

En todos los grupos de riesgo y edades los microorganismos más frecuentes identificados son *S. aureus*, como en nuestro caso, y otros grampositivos². En el caso de las artritis sépticas esternoclaviculares, el *S. aureus* causa la mitad de estas¹. Sin embargo, no debemos olvidar otros microorganismos como *Pseudomonas aeruginosa*, que supone una causa importante de artritis séptica en determinados grupos de pacientes como los ADVP¹.

Ante la posibilidad de complicaciones graves ya descritas, una TC torácica debería realizarse tras una radiografía de tórax y ante la más mínima alteración en esta. Nuestro paciente no presentó clínica respiratoria clara, salvo leve tos sin expectoración tres días antes del ingreso, así como fiebre y mal estado general desde los mismos días, por lo que no debemos guiarnos únicamente por la clínica. Desde el primer momento debemos iniciar tratamiento antibiótico contra el *S. aureus*, como cloxacilina o vancomicina, en el caso de riesgo de resistencias a metilicina. Si el paciente perteneciera a un grupo de riesgo diferente habría que cubrir gramnegativos con cefepima o piperacilina-tazobactán, por ejemplo, o carbapenemas en el caso de resistencias¹.

Presentamos el caso de un paciente con artritis séptica esternoclavicular y empiema pleural secundario, sin factores de

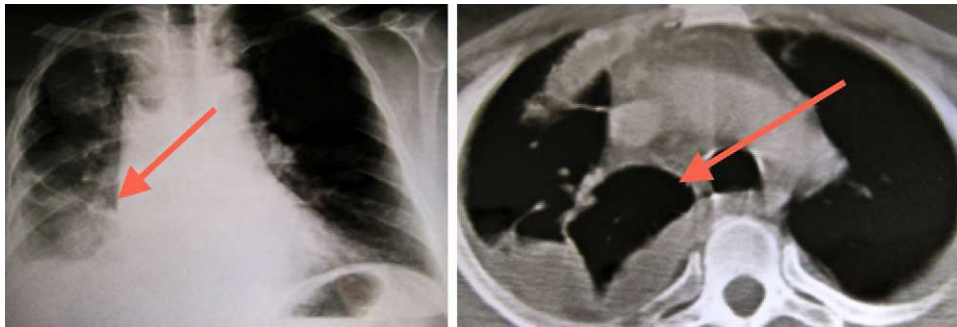


Figura 1. Radiografía de tórax (izquierda) y TC torácica (derecha) con infiltrado en la base pulmonar derecha y derrame pleural en el mismo lado.

riesgo y que debutó como un hombro doloroso. Estos hechos nos han animado a comunicar las características clínicas y la forma de comienzo, debiendo pensar en la posibilidad de artritis esternoclavicular cuando nos encontremos ante un cuadro febril acompañado de intenso dolor en hombro o región paracervical.

Bibliografía

1. Ross JJ, Shamsuddin H. Sternoclavicular septic arthritis review of 180 cases. *Medicine*. 2004;83:139-48.
2. Mathews CJ, Weston VC, Jones A, Field M, Coakley G. Bacterial septic arthritis in adults. *The Lancet*. 2010;375:846-55.

3. Berrocal A, Ferrandiz M, Echevarria J, Gotuzzo E, Calvo A, Silicant A. Artritis séptica esternoclavicular. *Rev Med Hered*. 1993;4:125-8, 3.

María José Moreno Martínez*, Manuel José Moreno Ramos, Luis F. Linares Ferrando, Carlos Marras Fernandez-Cid, Manuel Castaño Sanchez y Elena Peñas Martínez

Servicio de Reumatología, Hospital Universitario Virgen de la Arrixaca, Murcia, España

* Autor para correspondencia.

Correo electrónico: mjmorenomartinez@gmail.com
(M.J. Moreno Martínez).