

Caso clínico

Pinzamiento isquiofemoral: dolor de cadera de causa poco frecuente

María Cristina López-Sánchez^{a,*}, Víctor Armesto Pérez^a, Luis Ángel Montero Furelos^b, Tomás Ramón Vázquez-Rodríguez^c, Gabriela Calvo Arrojo^a y Tomás Miguel Díaz Román^a

^a Servicio de Radiología, Hospital Lucus Augusti, Lugo, España

^b Servicio de Traumatología, Hospital Lucus Augusti, Lugo, España

^c Servicio de Reumatología, Hospital Lucus Augusti, Lugo, España

INFORMACIÓN DEL ARTÍCULO

Historia del artículo:

Recibido el 27 de febrero de 2012

Aceptado el 5 de junio de 2012

On-line el 25 de septiembre de 2012

Palabras clave:

Cadera
Pinzamiento isquiofemoral
Resonancia magnética

Keywords:

Hip
Ischiofemoral impingement
Magnetic Resonance

R E S U M E N

El dolor de cadera es una causa frecuente de consulta médica en la clínica diaria. Entre las diferentes causas que entran en el diagnóstico diferencial está el síndrome de pinzamiento isquiofemoral, que se describió inicialmente en pacientes tras cirugía de recambio articular, pero que a posteriori se ha descrito en pacientes sin antecedente de patología causal.

© 2012 Elsevier España, S.L. Todos los derechos reservados.

Ischiofemoral impingement: Hip pain of infrequent cause

A B S T R A C T

Hip pain is a frequent cause of medical attention in the daily clinical practice. Among the different causes included in the differential diagnosis we find ischiofemoral impingement, described initially in patients after joint replacement surgery, but later found in patients with no history of a causal disease.

© 2012 Elsevier España, S.L. All rights reserved.

Introducción

El dolor de cadera es causa frecuente de consulta médica, de difícil diagnóstico, ya que la etiología es diversa.

Una de ellas, poco conocida, es el síndrome de pinzamiento isquiofemoral, descrito inicialmente en mujeres tras cirugía de recambio articular¹ pero descrito a posteriori en pacientes sin antecedente de patología favorecedora del mismo^{2,3}.

Caso clínico

Presentamos el caso de una mujer de 16 años de edad, deportista ocasional, sin alergias ni antecedentes médico-quirúrgicos de interés, que consulta por cuadro de coxalgia de un año de evolución, localizado en la región anterolateral de la cadera derecha con irradiación a la cara anterior de la rodilla, y que se reproduce con la

actividad física. El dolor se ha ido incrementando con el tiempo hasta imposibilitar la actividad deportiva, salvo por cortos periodos.

A la exploración física la paciente presenta buen estado general, sin atrofas ni deformidades, y movilidad conservada en las 4 extremidades. Se observa un chasquido y *reproducción del dolor con la maniobra de aducción, rotación externa y extensión*.

La radiología simple de columna lumbar y caderas no mostraban alteraciones. Las pruebas de laboratorio, incluyendo hemograma, función renal y hepática, calcio, fósforo, fosfatasa alcalina, CPK, hormonas tiroideas, estudio de autoinmunidad y reactantes de fase aguda, estaban dentro de parámetros normales.

Ante la persistencia clínica, se solicita estudio de resonancia magnética de cadera, en el que se visualiza una disminución del espacio entre el trocánter menor y la tuberosidad isquiática bilateralmente, con compresión y aumento de señal en secuencias T2 de ambos músculos cuadrados femorales y que traduce edema intramuscular. *La distancia obtenida en la medición del espacio isquiofemoral fue de 9 mm bilateralmente, y de 5 mm derecho y 6 mm izquierdo a nivel del espacio cuadrado femoral (fig. 1 A y B). No hay datos de pinzamiento fémoroacetabular.*

* Autor para correspondencia.

Correo electrónico: cristinalosan@hotmail.es (M.C. López-Sánchez).

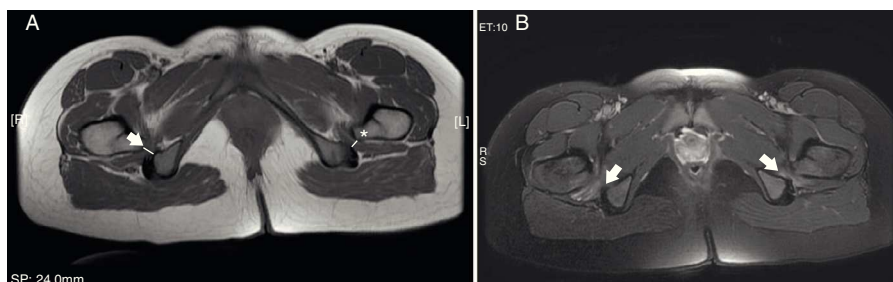


Figura 1. A) Axial T1: pinzamiento de los espacios isquiofemoral (flecha gruesa) y cuadrado femoral (asterisco). B) Axial T2 con supresión de la señal grasa: edema en ambos músculos cuadrado femorales.

Sobre la base de dichos hallazgos, se diagnosticó de síndrome de pinzamiento isquiofemoral y se trató con antiinflamatorios no esteroideos, analgésicos y reposo, con reintroducción progresiva de la práctica deportiva, con notable mejoría.

Discusión

La anatomía pélvica ósea proporciona 2 posibles puntos de impingement. El choque femoroacetabular es una patología conocida y ampliamente descrita, pero el pinzamiento entre el trocánter menor y el isquion no se considera habitualmente, dado que el espacio es más amplio entre estas estructuras.

El síndrome de pinzamiento isquiofemoral fue descrito inicialmente en pacientes con coxalgia persistente tras recambio de cadera¹. La distancia entre isquion y el trocánter menor se reducía tras la cirugía en estos pacientes, si bien otras entidades, como fractura intertrocantérea, osteotomía pélvica correctora de valgo o artritis degenerativa de cadera por migración superomedial del fémur, se asociaron posteriormente.

El concepto de pinzamiento isquiofemoral en paciente sin lesión previa se describe más recientemente^{3,4}.

La prevalencia se desconoce, ya que solo disponemos de series con escaso número de casos. Los pacientes afectados son típicamente mujeres, lo que sugiere una potencial relación entre la disposición anatómica pélvica femenina, con tuberosidades isquiáticas más prominentes y separadas⁵.

El tiempo de clínica oscila entre meses a años, con dolor a nivel anterior y medial de la cadera, a veces con irradiación hacia la extremidad inferior. La afectación es bilateral hasta en un cuarto de los pacientes.

En aquellos pacientes en los que existe sospecha clínica, una radiografía simple de cadera en aducción ligera, rotación externa (a diferencia del estudio que se realiza de manera convencional) y extensión podría potencialmente ser de ayuda en algún caso —valor normal del espacio isquiofemoral 2 cm³.

El diagnóstico, no obstante, se establece con resonancia magnética. Los hallazgos característicos son la disminución del espacio isquiofemoral respecto de los controles sanos (espacio isquiofemoral de 23 ± 8 mm y espacio cuadrado femoral de 12 ± 4 mm)⁶ y la alteración de señal del músculo cuadrado femoral, que se traduce en edema a nivel de la unión miotendinosa o en rotura intramuscular. Si el tiempo de evolución clínica es prolongado y la afectación es crónica, puede verse atrofia muscular y sustitución de los haces musculares por tejido fibroadiposo. En ocasiones, puede verse afectada la inserción de los isquiotibiales y en menor medida del ilio-psoas, que no se observaba en nuestro caso.

El diagnóstico diferencial se realiza con aquellas afecciones que impliquen dolor inguinal, y descartando tendinitis, bursitis, osteítis o sinfisisitis, entre otras⁷.

No existe un tratamiento óptimo, habiéndose ensayado el reposo, el empleo de analgésicos y antiinflamatorios o las infiltraciones locales con éxito irregular⁸. El tratamiento quirúrgico consigue un alivio clínico definitivo mediante la resección del trocánter menor.

Responsabilidades éticas

Protección de personas y animales. Los autores declaran que para esta investigación no se han realizado experimentos en seres humanos ni en animales.

Confidencialidad de los datos. Los autores declaran que han seguido los protocolos de su centro de trabajo sobre la publicación de datos de pacientes y que todos los pacientes incluidos en el estudio han recibido información suficiente y han dado su consentimiento informado por escrito para participar en dicho estudio.

Derecho a la privacidad y consentimiento informado. Los autores han obtenido el consentimiento informado de los pacientes y/o sujetos referidos en el artículo. Este documento obra en poder del autor de correspondencia.

Conflicto de intereses

Los autores declaran no tener ningún conflicto de intereses.

Bibliografía

- Johnson KA. Impingement of the lesser trochanter on the ischial ramus after total hip arthroplasty: report of three cases. *J Bone Joint Surg (Am)*. 1977;59-A:268–9.
- O'Brien S, Bui-Mansfield LT. MRI of quadratus femoris muscle tear: another cause of hip pain. *Am J Roentgenol*. 2007;189:1185–9.
- Patti JW, Ouellette H, Bredella MA, Torriani M. Impingement of lesser trochanter on ischium as a potential cause for hip pain. *Skeletal Radiol*. 2008;37:268–9.
- Kassarjian A. Signal abnormalities in the quadratus femoris muscle: tear or impingement? *Am J Roentgenol*. 2008;190:W379.
- Ali AM, Whitwell D, Ostlere SJ. Case report: imaging and surgical treatment of a snapping hip due to ischiofemoral impingement. *Skeletal Radiol*. 2011;40:653–6.
- Torriani M, Souto SC, Thomas BJ, Ouellette H, Bredella MA. Ischiofemoral impingement syndrome: an entity with hip pain and abnormalities of the quadratus femoris muscle. *Am J Roentgenol*. 2009;193:186–90.
- Klinkert Jr P, Porte RJ, de Rooij TP, de Vries AC. Quadratus femoris tendinitis as a cause of groin pain. *Br J Sports Med*. 1997;31:348–9.
- Stafford GH, Villar RN. Ischiofemoral impingement. *J Bone Joint Surg Br*. 2011;93:1300–2.