

Reumatología clínica en imágenes

Tenosinovitis infecciosa del aparato extensor del pie

Infectious tenosynovitis of the foot extensors

Carlos Guillén Astete*, Ana Rodríguez García, Marta Prieto Morales y Antonio Zea Mendoza

Servicio de Reumatología, Hospital Universitario Ramón y Cajal, Madrid, España

INFORMACIÓN DEL ARTÍCULO

Historia del artículo:

Recibido el 15 de septiembre de 2012

Aceptado el 9 de enero de 2013

On-line el 23 de abril de 2013

Un varón de 50 años se presentó en urgencias con fiebre y dolor en el dorso del pie izquierdo de 10 h de evolución. No hubo antecedente traumático.

En la exploración física destacaba eritema, distermia y tumefacción renitente y dolorosa del tercio distal del antepié con intensificación del dolor a la flexión del tercer dedo.

Una ecografía del pie determinó la presencia de efusión hipoeoica dentro de la vaina del extensor del tercer dedo a nivel del tercio medio y distal con moderada señal Doppler color y ningún incremento del grosor de la piel (fig. 1). Dado que habitualmente las ramas del extensor común de los dedos no tienen vaina más allá del tercio medio del antepié¹, se confirmó el diagnóstico con una RMN (fig. 2). Iniciado el tratamiento antibiótico con vancomicina desde el primer momento, se realizó una limpieza quirúrgica al segundo día, drenándose 12 cc de líquido de aspecto purulento en el que se identificó una cepa silvestre de *Staphylococcus aureus*, que coincidió con los resultados de los hemocultivos.

La tenosinovitis infecciosa del pie se presenta con mayor frecuencia a nivel de los flexores plantares y se relaciona con la perforación tegumentaria por cuerpos extraños², siendo muy rara su presentación en la región extensora del pie. Las tenosinovitis mecánicas de los tendones extensores se suelen relacionar con la exposición crónica a traumas repetidos³ como el que se produce en el síndrome del pie del ultramaratonista por contacto mecánico entre el tendón y una prominencia osteofítica proximal de las cuñas⁴. La celulitis del dorso del pie es el primer diagnóstico diferencial. El diagnóstico se puede realizar con una ecografía⁵ visualizándose el tendón inmerso en una vaina con contenido

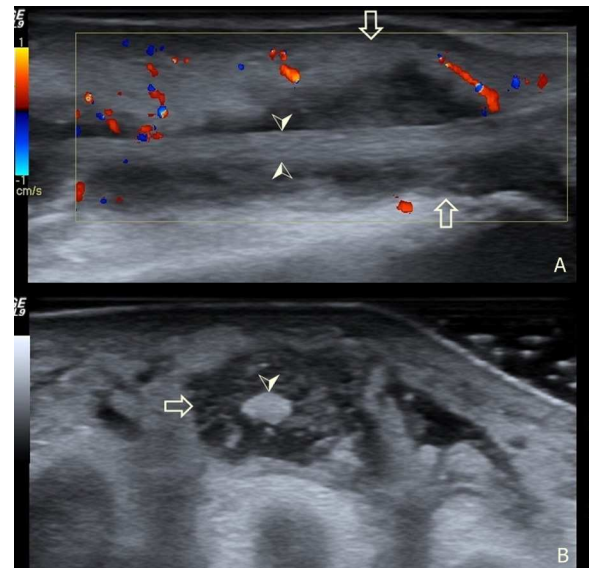


Figura 1. Ecografía de la región dorsal del pie izquierdo. A: corte longitudinal del extensor del tercer dedo. B: corte transversal del mismo tendón. Flecha hueca: límites de la vaina del tendón. Cabeza de flecha: límites del tendón dentro de la vaina.

líquido hipoeoico y confirmándose con la aspiración y estudio microbiológico. La RMN permite, además, valorar la existencia de compromiso óseo^{6,7}. El tratamiento antibiótico debe instaurarse ante la sospecha, aunque la duración y vía de administración es heterogénea en los escasos reportes de casos similares^{8–10}. En nuestra opinión el compromiso sistémico justifica el manejo antibiótico intravenoso.

* Autor para correspondencia.

Correos electrónicos: caranguillen@gmail.com, cguillen.hrc@salud.madrid.org (C. Guillén Astete).

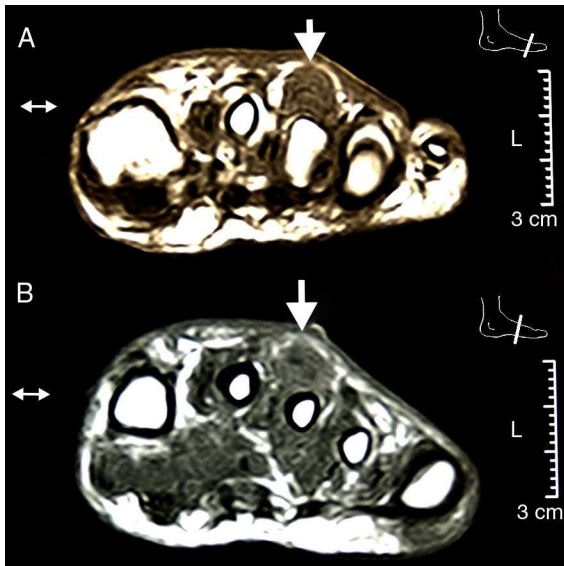


Figura 2. RMN del pie en 2 cortes transversales: Tercio distal en la imagen superior y tercio medio en la imagen inferior. Se aprecia la efusión e hipertrofia de la vaina así como la integridad de la cortical ósea y ausencia de compromiso cutáneo.

Responsabilidades éticas

Protección de personas y animales. Los autores declaran que para esta investigación no se han realizado experimentos en seres humanos ni en animales.

Confidencialidad de los datos. Los autores declaran que han seguido los protocolos de su centro de trabajo sobre la publicación de datos de pacientes y que todos los pacientes incluidos en el

estudio han recibido información suficiente y han dado su consentimiento informado por escrito para participar en dicho estudio.

Derecho a la privacidad y consentimiento informado. Los autores han obtenido el consentimiento informado de los pacientes y/o sujetos referidos en el artículo. Este documento obra en poder del autor de correspondencia.

Conflicto de intereses

Los autores declaran no tener ningún conflicto de intereses.

Bibliografía

- Hernandez P, Hernandez W, Hernandez A. Clinical aspects of bursae and tendon sheaths of the foot. *J Am Podiatr Med Assoc.* 1991;81:366-72.
- Tung C-H, Chen Y-H, Lan HHC, Hsieh T-Y, Chen D-Y, Lan J-L. Diagnosis of plant-thorn synovitis by high-resolution ultrasonography: a case report and literature review. *Clin Rheumatol.* 2007;26:849-51.
- Bruce WD, Christofersen MR, Phillips DL. Stenosing tenosynovitis and impingement of the peroneal tendons associated with hypertrophy of the peroneal tubercle. *Foot Ankle Int.* 1999;20:464-7.
- Kobayashi H, Sakurai M, Kobayashi T. Extensor digitorum longus tenosynovitis caused by talar head impingement in an ultramarathon runner: a case report. *J Orthop Surg (Hong Kong).* 2007;15:245-7.
- Rasmussen OS. Sonography of tendons. *Scand J Med Sci Sports.* 2000;10:360-4.
- Pineda C, Espinosa R, Pena A. Radiographic imaging in osteomyelitis: the role of plain radiography, computed tomography, ultrasonography, magnetic resonance imaging, and scintigraphy. *Semin Plast Surg.* 2009;23:80-9.
- Pineda C, Vargas A, Rodríguez AV. Imaging of osteomyelitis: current concepts. *Infect Dis Clin North Am.* 2006;20:789-825.
- Faraj S, Stanley-Clarke D. Acute extensor hallucis longus tenosynovitis caused by gonococcal infection. *N Z Med J.* 2003;116:U421.
- Schaefer RA, Enzenauer RJ, Pruitt A, Corpe RS. Acute gonococcal flexor tenosynovitis in an adolescent male with pharyngitis. A case report and literature review. *Clin Orthop Relat Res.* 1992;281:212-5.
- Nyska M, Sperber AD, Howard CB, Nyska A, Dekel S. Ankle extensor tendon synovitis due to a date palm thorn. *Foot Ankle.* 1989;10:180-3.