

Caso clínico

Osteomalacia inducida por adefovir en paciente con hepatitis B

Mayra Nathali Rivas Zavaleta*, Sonia Guayambuco Romero,
Marcelo Calabozo Raluy y Fernando Pérez Ruiz

Servicio de Reumatología, Hospital Cruces, Barakaldo, Vizcaya, España

INFORMACIÓN DEL ARTÍCULO

Historia del artículo:

Recibido el 22 de junio de 2012

Aceptado el 10 de enero de 2013

On-line el 8 de mayo de 2013

Palabras clave:

Osteomalacia

Adefovir

Hipofosfatemia

R E S U M E N

La osteomalacia se define como un defecto en la mineralización de la matriz ósea. Describimos el caso de un paciente con infección crónica por virus de la hepatitis B en el que el tratamiento con adefovir indujo una pérdida renal de fosfato con hipofosfatemia intensa y mantenida que derivó en osteomalacia sintomática.

© 2012 Elsevier España, S.L. Todos los derechos reservados.

Osteomalacia induced by adefovir in patient with hepatitis B

A B S T R A C T

Osteomalacia is defined as a defect in mineralization of the bone matrix. We describe the case of a patient with chronic hepatitis B infection in whom treatment with adefovir induced renal phosphate loss with intense and sustained hypophosphatemia which derived in symptomatic osteomalacia.

© 2012 Elsevier España, S.L. All rights reserved.

Key words:

Osteomalacia

Adefovir

Hypophosphatemia

Introducción

El adefovir es un fármaco antirretroviral indicado en el tratamiento de pacientes con infección crónica por el virus de la hepatitis B. Entre sus efectos adversos destaca la nefrotoxicidad, si bien generalmente esta aparece cuando se administran dosis altas (60–120 mg/día)¹. La dosis actualmente recomendada es de 10 mg/día vía oral, lo que minimiza el riesgo de nefrotoxicidad en pacientes sin antecedentes de insuficiencia renal^{2–4}. El caso presentado es el de un paciente en tratamiento con adefovir a dosis de 10 mg/día que ocasionó alteraciones a nivel del túbulo renal proximal, originando una osteomalacia hipofosfatémica^{5,6}.

Caso clínico

Varón de 81 años, monorro, con hepatitis B crónica, en tratamiento con adefovir desde hacía 4 años aproximadamente a dosis de 10 mg/día. Desde hacía un año refería afeción del estado

general, astenia, debilidad, dolores óseos, atrofia muscular y pérdida de peso. Presentaba elevación de fosfatasa alcalina (386 U/l; normal <140 U/l) y una gammagrafía ósea mostró múltiples hiper captaciones patológicas (fig. 1). Con la hipótesis diagnóstica de enfermedad ósea de Paget se instauró tratamiento con bisfosfonatos (etidronato 30 mg/día durante 2 meses), calcio y vitamina D, sin mejoría de la clínica, por el que fue remitido al Servicio de Reumatología. En los análisis se apreció elevación de la concentración de fosfatasa alcalina (329 U/l), hipoproteinemia (5,5 g/dl), hypoalbuminemia (3,3 g/dl), hipouricemia (1,5 mg/dl) con una excreción fraccionada de urato del 50% e hipofosfatemia (1,2 mg/dl) con reabsorción tubular de fosfato del 9% (normal >80%). Las concentraciones de PTH y 25-hidroxicoalciferol fueron normales. En cuanto a la función renal, la creatinina fue de 1,13 mg/dl y el filtrado glomerular estimado de 53 ml/min. En orina se objetivó proteinuria (1.178 mg/día) y glucosuria (> 100 mg/día). En la radiografía de tórax se apreciaron fracturas costales en ambos hemitórax y la gammagrafía ósea mostró múltiples focos de hiper captación en parrillas costales, hemisacro derecho, ramas, rodillas y tibia derecha.

Una revisión histórica de sus análisis mostró que el inicio de las alteraciones, en concreto la disminución de los niveles de fosfato,

* Autor para correspondencia.

Correo electrónico: nathali.r17@hotmail.com (M. Nathali Rivas Zavaleta).

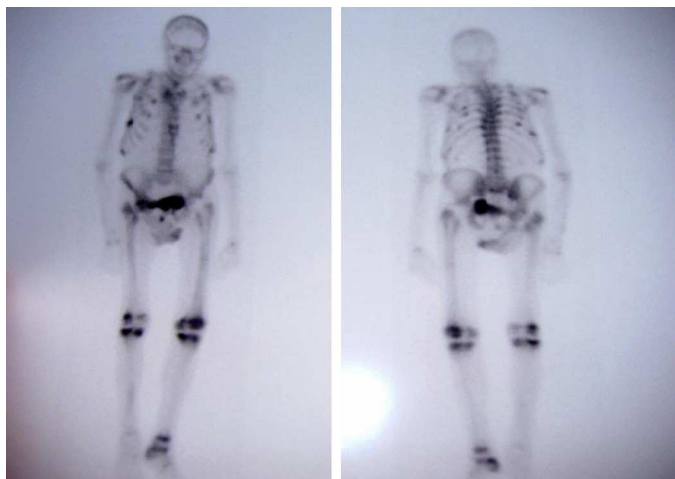


Figura 1. Gammagrafía con múltiples focos de hipercaptación que interesa a ambas parrillas costales, sacroiliaca derecha, cuerpo del pubis, ambas rodillas y tobillo derecho.

coincidía temporalmente con el comienzo de la administración de adefovir (4 años antes). Se suspendió el adefovir y se inició tratamiento con fosfato vía intravenosa, presentando al alta unos valores de fosfato de 4,1 mg/dl. Fue dado de alta con fosfato vía oral a dosis de 7 g/día. En los siguientes 6 meses se observó una franca, aunque lenta, mejoría de la clínica.

Discusión

En el caso presentado las alteraciones analíticas coincidieron temporalmente con el inicio de la administración de adefovir, observándose una mejoría en los valores de fosfato tras la retirada del fármaco. El adefovir se ha asociado con efectos nefrotóxicos, dependientes de dosis, que conducen a disfunción en el túbulo renal proximal y en ocasiones del filtrado glomerular⁷. El efecto reductor de los niveles de fosfato en plasma del adefovir se ha observado en el 22 al 50% de los pacientes tratados con dosis de 30 mg/día durante al menos 6 meses y se manifiesta como un aumento progresivo de creatinina sérica, hipofosfatemia o ambos⁸. Si bien el uso de 10 mg/día vía oral no está asociado a disfunción renal significativa, en este caso una dosis baja originó una disminución de reabsorción tubular de fosfato y la consiguiente hipofosfatemia, que condujeron a una osteomalacia manifestada clínicamente con dolor óseo mal definido, impotencia funcional y mialgias generalizadas⁵.

Como factores predisponentes, la condición de monorreño y un filtrado glomerular moderadamente bajo pudieron contribuir a un mayor impacto del fármaco sobre la función renal, como se ha visto en casos previos⁹.

La fisiopatología de la disfunción del túbulo renal proximal causada por adefovir se debe a la concentración de este en la mitocondria, originando toxicidad mitocondrial y la inhibición de

transportadores ATP-dependientes en células del túbulo proximal, que lleva a una alteración en la reabsorción de fosfato, disminuyendo su concentración en plasma y conduciendo finalmente a una osteomalacia^{10,11}.

En conclusión, aunque las dosis bajas de adefovir no se asocian generalmente a toxicidad renal e hipofosfatemia por pérdida renal de fosfato, las condiciones de comorbilidad presentes pudieron haberle situado en una situación de mayor susceptibilidad.

Responsabilidades éticas

Protección de personas y animales. Los autores declaran que para esta investigación no se han realizado experimentos en seres humanos ni en animales.

Confidencialidad de los datos. Los autores declaran que han seguido los protocolos de su centro de trabajo sobre la publicación de datos de pacientes y que todos los pacientes incluidos en el estudio han recibido información suficiente y han dado su consentimiento informado por escrito para participar en dicho estudio.

Derecho a la privacidad y consentimiento informado. Los autores declaran que en este artículo no aparecen datos de pacientes.

Conflicto de intereses

Los autores declaran no tener ningún conflicto de intereses.

Bibliografía

1. Servais A, Lechat P, Zahr N, Urien S, Aymard G, Jaudon MC, et al. Tubular transporters and clearance of adefovir. *Eur J Pharmacol.* 2006;540:168-74.
2. Marcellin P, Chang TT, Lim SG, Sievert W, Tong M, Arterburn S, et al. Long-term efficacy and safety of adefovir dipivoxil for the treatment of hepatitis B e antigen-positive chronic hepatitis B. *Hepatology.* 2008;48:750.
3. Fabbriani G, de Socio GV, Massarotti M, Ceriani R, Marasini B. Adefovir induced hypophosphatemic osteomalacia. *Scand J Infect Dis.* 2011;43:990-2.
4. Jung YK, Yeon JE, Choi JH, Kim CH, Jung ES, Kim JH, et al. Fanconi's syndrome associated with prolonged adefovir dipivoxil therapy in a hepatitis B virus patient. *Gut Liver.* 2010;4:389-93.
5. Peris P. Diagnóstico y tratamiento de la osteomalacia por el reumatólogo. *Reumatol Clin.* 2011;7 Supl 2:S22-7.
6. Bhan A, Rao AD, Rao DS. Osteomalacia as a result of vitamin D deficiency. *Endocrinol Metab Clin North Am.* 2010;39:321.
7. Verhelst D, Monge M, Meynard JL, Fouqueray B, Mougnot B, Girard PM, et al. Fanconi syndrome and renal failure induced by tenofovir: a first case report. *Am J Kidney Dis.* 2002;40:1331-3.
8. Kahn J, Lagakos S, Wulfsohn M, Cherng D, Millar M, Cherrington J, et al. Efficacy and safety of adefovir dipivoxil for the treatment of hepatitis B with antiretroviral therapy: randomized control trial. *JAMA.* 1999;282:2305-12.
9. Izzedine H, Hulot JS, Launay-Vacher V, Marcellini P, Hadziyannis SJ, Currie G, et al. Adefovir Dipivoxil International 437 Study Group; Adefovir Dipivoxil International 438 Study Group. Renal safety of adefovir dipivoxil in patients with chronic hepatitis B: two double-blind, randomized, placebo-controlled studies. *Kidney Int.* 2004;66:1153-8.
10. Murer H. Homer Smith Award. Cellular mechanisms in proximal tubular Pi reabsorption: some answers and more questions. *J Am Soc Nephrol.* 1992;2:1649.
11. Minemura M, Tokimitsu Y, Tajiri K, Nakayama Y, Kawai K, Kudo H, et al. Development of osteomalacia in a post-liver transplant patient receiving adefovir dipivoxil. *World J Hepatol.* 2010;2:442-6.