



Original breve

Artritis séptica de la articulación acromioclavicular: una localización atípica

Melania Martínez-Morillo*, Lourdes Mateo Soria, Anne Riveros Frutos, Beatriz Tejera Segura, Susana Holgado Pérez y Alejandro Olivé Marqués

Servicio de Reumatología, Hospital Universitario Germans Trias i Pujol, Badalona, Barcelona, España

INFORMACIÓN DEL ARTÍCULO

Historia del artículo:

Recibido el 13 de abril de 2013
Aceptado el 19 de junio de 2013
On-line el 1 de octubre de 2013

Palabras clave:

Artritis séptica
Acromioclavicular
Hombro

Keywords:

Septic arthritis
Acromioclavicular
Shoulder

R E S U M E N

La artritis séptica de la articulación acromioclavicular (ACV) es una entidad poco frecuente que se presenta en pacientes inmunosuprimidos o con discontinuidad de las barreras de defensa. En la literatura únicamente se han descrito 15 casos hasta la fecha. El diagnóstico se basa en la presencia de clínica compatible junto al aislamiento del germen en la articulación o en los hemocultivos. Las técnicas de imagen (resonancia magnética, ecografía o gammagrafía) pueden ser útiles en la localización del proceso. El tratamiento antibiótico es el mismo que en la artritis séptica de otra localización y *Staphylococcus aureus* es también el microorganismo aislado con más frecuencia.

Se describen las características clínicas, el tratamiento y la evolución de los pacientes diagnosticados de artritis séptica de la articulación ACV en un servicio de Reumatología, mediante estudio retrospectivo de revisión de historias clínicas de los pacientes atendidos por artritis séptica en dicha unidad (101 pacientes) en el periodo de 1989-2012. Seis enfermos (6%) tuvieron infección en la articulación ACV con confirmación microbiológica.

© 2013 Elsevier España, S.L. Todos los derechos reservados.

Septic arthritis of the acromioclavicular joint: An uncommon location

A B S T R A C T

Septic pyogenic arthritis of the acromioclavicular joint is a rare entity that occurs in immunosuppressed patients or those with discontinuity of defense barriers. There are only 15 cases described in the literature. The diagnosis is based on clinical features and the isolation of a microorganism in synovial fluid or blood cultures. The evidence of arthritis by imaging (MRI, ultrasound or scintigraphy) may be useful. Antibiotic treatment is the same as in septic arthritis in other locations. *Staphylococcus aureus* is the microorganism most frequently isolated.

Our objective was to describe the clinical features, treatment and outcome of patients diagnosed with septic arthritis of the acromioclavicular joint at a Rheumatology Department. We developed a study with a retrospective design (1989-2012). The medical records of patients with septic arthritis were reviewed (101 patients). Those involving the acromioclavicular joint were selected (6 patients; 6%).

© 2013 Elsevier España, S.L. All rights reserved.

Introducción

Con frecuencia, los traumatismos y las enfermedades inflamatorias afectan a la articulación acromioclavicular (ACV). Sin embargo, la artritis séptica interesa en raras ocasiones a esta articulación. En la literatura anglosajona únicamente se describen 15 casos hasta la fecha de forma detallada (tabla 1)¹⁻¹¹. En la mayoría de las ocasiones acontece en pacientes con factores de riesgo,

como la inmunosupresión. El diagnóstico se basa en la clínica y el aislamiento del germen en cultivos microbiológicos¹, si bien las pruebas de imagen, como la resonancia magnética, la ecografía o la gammagrafía, pueden contribuir en la demostración de la artritis. A continuación, se describen las características clínicas, analíticas, iconográficas y terapéuticas en una serie de 6 pacientes con artritis séptica de la articulación ACV, diagnosticados en un centro universitario de referencia.

Pacientes y métodos

Se revisaron retrospectivamente (1989-2012) las historias clínicas de los pacientes con artritis séptica registrados en la base de

* Autor para correspondencia.

Correo electrónico: melaniamm@gmail.com (M. Martínez-Morillo).

Tabla 1
Resumen de las características clínicas, epidemiológicas y microbiológicas de los casos descritos en la literatura biomédica

Sexo y edad	Agente etiológico	Localización articular	Factores de riesgo	Probable puerta de entrada	Diseminación hematogena	Fiebre	Intervalo diagnóstico (días)	Pruebas de imagen que demostraban artritis articulación ACV	Tratamiento antibiótico	Evolución
Varón, 68 años ²	<i>Streptococcus B</i>	Acromioclavicular derecha	Diabetes Úlceras de insuficiencia venosa	Úlceras	Sí	Sí	1	RMN	Ampicilina iv	Curación
Varón, 48 años ³	<i>Streptococcus viridans</i>	Acromioclavicular derecha	No	Desconocido	No	Sí	2	Radiografía	Penicilina iv	Desbridamiento Curación
Varón, 42 años ⁴	<i>Staphylococcus aureus</i>	Acromioclavicular izquierda	No	Desconocido	Sí	Sí	2	Radiografía RMN	Flucloxacilina iv Ácido fusídico vo	Curación
Varón, 63 años ⁵	<i>Staphylococcus aureus</i>	Acromioclavicular izquierda	No	Desconocido	No	Sí	2	Radiografía RMN	Cefalosporinas iv	Desbridamiento Curación
Mujer, 65 años ⁶	<i>Haemophilus parainfluenzae</i>	Acromioclavicular izquierda	No	Desconocida	No	No	7	Radiografía RMN	Levofloxacino vo	Desbridamiento Curación
Varón, 63 años ⁷	<i>Staphylococcus aureus</i>	Acromioclavicular unilateral	No	Desconocida	Sí	Sí	5	Radiografía RMN	Oxacilina iv	Desbridamiento Curación
Varón, 72 años ¹	<i>Staphylococcus aureus</i>	Acromioclavicular izquierda Muñeca izquierda	No	Endocarditis	Sí	Sí	2	-	Oxacilina e iv y gentamicina iv	Fallecimiento
Varón, 55 años ¹	<i>Staphylococcus aureus</i>	Acromioclavicular derecha Absceso psoas	Diabetes Gota	Desconocida	Sí	Sí	2	RMN	Oxacilina iv y ciprofloxacino iv	Curación
Varón, 38 años ¹	<i>Staphylococcus aureus</i>	Acromioclavicular derecha Esternoclavicular izquierda	VHC VHB	Adicto a drogas por vía parenteral	No	Sí	28	Radiografía TC	Ofloxacino iv y rifampicina iv	Desbridamiento Curación
Varón, 62 años ¹	<i>Staphylococcus aureus</i>	Acromioclavicular derecha	No	Infiltración con glucocorticoides Porth-a-cath	Sí	Sí	2	Ecografía RMN	Ofloxacino iv y cloxacilina iv	Curación
Mujer, 55 años ⁸	<i>Streptococcus pneumoniae</i>	Acromioclavicular izquierda	Mieloma múltiple en quimioterapia Insuficiencia renal		Sí	Sí	3	RMN	Ceftriaxona iv	Desbridamiento Curación
Mujer, 79 años ⁸	<i>Streptococcus del grupo B</i>	Acromioclavicular derecha	No	Desconocido	No	Sí	4	-	Ceftriaxona iv	Curación
Varón, 44 años ⁹	<i>Staphylococcus aureus</i>	Acromioclavicular izquierda	Diabetes	Desconocido	Sí	Sí	6	Ecografía Gammagrafía con leucos marcados Radiografía	Cloxacilina iv y gentamicina iv	Curación
Varón, 25 años ¹⁰	<i>Staphylococcus aureus</i>	Acromioclavicular derecha	Sida	Desconocido	No	No	-	Radiografía	Ciprofloxacino vo	Curación
Varón, 17 años ¹²	<i>Ochrobactrum anthropi</i>	Acromioclavicular derecha	No	Traumatismo	No	No	7	RMN	Ciprofloxacino vo y cotrimoxazol vo	Desbridamiento Curación

Tomado de Bossert et al.¹, Hammel Jet al.², Blankstein et al.³, Iyengar et al.⁴, Noh et al.⁵, Carey et al.⁶, Cone et al.⁷, Chiang et al.⁸, Laktasic et al.⁹, Zimmermann et al.¹⁰ y Battaglia et al.¹¹.

datos de codificación diagnóstica del servicio de Reumatología de un hospital universitario, que cuenta con una población de referencia de 800.000 habitantes. El servicio de Reumatología asume el diagnóstico y tratamiento de la gran mayoría de las artritis sépticas no protésicas. Así, en este periodo se diagnosticaron 101 pacientes con artritis séptica piógena, 6 de ellos (6,1%) con compromiso de la articulación ACV. Todos los pacientes presentaban aislamiento microbiológico de un germen en el líquido articular obtenido por artrocentesis de la articulación ACV. Se recogieron las siguientes variables: datos epidemiológicos, manifestaciones clínicas, factores de riesgo, pruebas de imagen, tratamiento recibido y pruebas de laboratorio, tales como el hemograma (Coulter), velocidad de sedimentación globular, proteína C reactiva (PCR por nefelometría), bioquímica plasmática, hemocultivos y cultivo de líquido articular.

Resultados

En este periodo se diagnosticaron en el servicio de Reumatología 101 pacientes con artritis séptica piógena. Seis pacientes presentaron artritis séptica ACV (6%): 5 hombres y una mujer, con media de edad al diagnóstico de 51,2 años (intervalo 46-73). Todos los pacientes presentaban algún factor de riesgo y el más frecuente fue la insuficiencia renal crónica, presente en 4 pacientes (66,7%). En todos los casos existía una puerta de entrada y en 2 de los pacientes era un dispositivo intravascular (33,3%). Uno de los pacientes tenía antecedentes de espondilitis anquilosante y gota, en tanto que en el resto no existía artropatía previa (tabla 2). El tiempo medio desde el inicio de los síntomas hasta el diagnóstico fue de 6 días (intervalo 2-10).

Todos los pacientes presentaban tumefacción y dolor localizado en la articulación ACV afectada y dolor a la abducción y la flexión del hombro en los movimientos extremos (fig. 1). Cuatro enfermos presentaron fiebre como manifestación inicial; en todos se evidenciaron leucocitosis y elevación de los reactantes de fase aguda: la media de la proteína C reactiva fue de 105 ± 22 U/L y la de la velocidad de sedimentación globular de 85 ± 19 mm/h. La artritis fue monoarticular en 3 pacientes y poliarticular en 3. La afectación bilateral se produjo en 2 casos.

Para confirmar el diagnóstico clínico de artritis ACV se realizó una ecografía en 3 casos, que evidenció colecciones abscesificadas en partes blandas circundantes a la articulación ACV. En 3 casos se realizó una gammagrafía que fue especialmente útil en los pacientes con afectación poliarticular (fig. 2). En uno de los pacientes no fue posible realizar ninguna prueba de imagen por la inestabilidad clínica. La radiografía simple no mostró erosiones en ninguno de los casos. No se realizó resonancia magnética en ninguno de ellos.

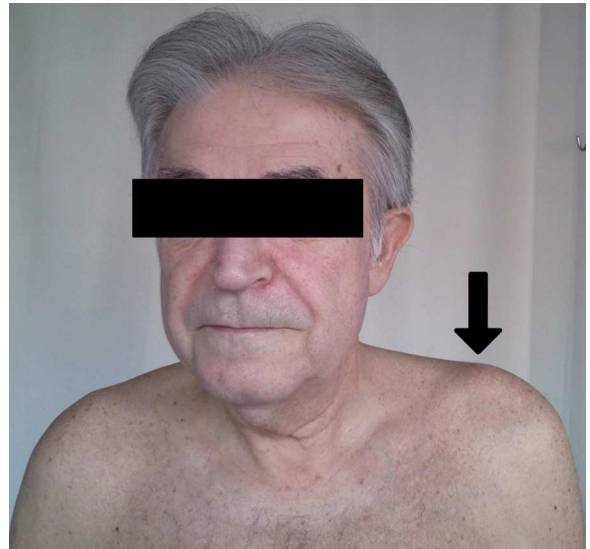

Figura 1. Fotografía de paciente afectado de artritis séptica de la articulación ACV. Se observa una tumefacción y cierto rubor cutáneo en la región superior del hombro izquierdo.

Se practicó artrocentesis de la articulación ACV en todos los casos, con aislamiento del germen causante en el cultivo de líquido articular. El microorganismo aislado con mayor frecuencia fue el *Staphylococcus aureus* (*S. aureus*) (4 pacientes; 6,7%). En los otros 2 casos el microorganismo aislado fue un estreptococo (uno *Streptococcus pneumoniae*, uno *Streptococcus agalactiae*). Todos los enfermos tuvieron diseminación hematológica con hemocultivos positivos.

Todos los enfermos recibieron tratamiento antibiótico por vía intravenosa durante un mínimo de 3 semanas y antibioticoterapia por vía oral hasta completar un mínimo de 6 semanas, a excepción de los pacientes que fallecieron precozmente. Los pacientes recibieron antibioticoterapia empírica inicialmente, que con posterioridad se adaptó al antibiograma. El tratamiento antibiótico se detalla en la tabla 2.

Se realizaron lavados articulares en 2 pacientes y otro requirió drenaje quirúrgico de la articulación ACV. Otro paciente, el más gravemente inmunosuprimido, falleció a los 9 días del diagnóstico por shock séptico, a pesar de presentar afectación monoarticular. Otro paciente falleció a los 9 días por un shock hipovolémico provocado por un hematoma de la vaina del recto anterior del abdomen, en el contexto de anticoagulación por un infarto agudo de miocardio. Los casos con afectación poliarticular presentaron una evolución

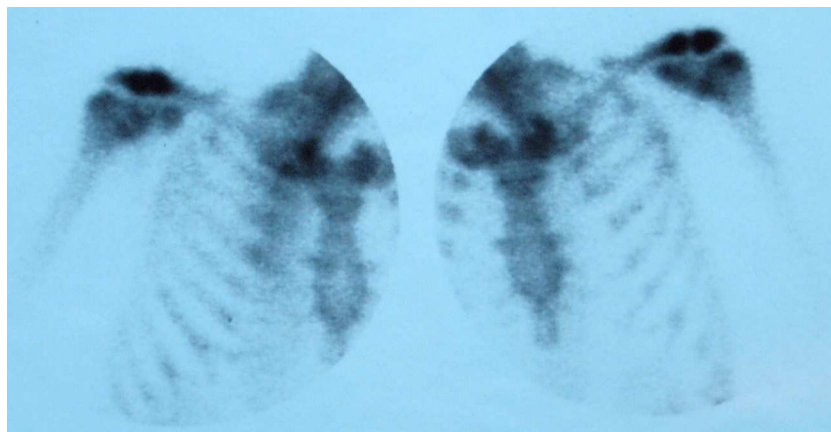


Figura 2. Gammagrafía Tc99 en la que se objetiva captación en ambas articulaciones acromioclaviculares en un paciente afectado de una poliartitis séptica.

Tabla 2
Resumen de las características clínicas, epidemiológicas, microbiológicas de los pacientes de la serie

Sexo y edad	Agente etiológico	Localización articular	Factores de riesgo	Probable puerta de entrada	Diseminación hematológica	Fiebre	Intervalo diagnóstico (días)	Pruebas de imagen que demostraban artritis articulación ACV	Tratamiento antibiótico y duración	Evolución
Varón, 73 años	<i>Staphylococcus aureus</i>	Acromioclavicular derecha	Cirrosis Insuficiencia renal crónica	Infiltración articular	Sí	No	7	Ecografía	Cloxacilina endovenosa Ciprofloxacino oral (6 semanas)	Desbridamiento quirúrgico Curación
Mujer, 46 años	<i>Staphylococcus aureus</i>	Acromioclavicular derecha	Neoplasia de mama diseminada Quimioterapia	Porth a cath	Sí	Sí	7	Ecografía	Cloxacilina endovenosa	Fallecimiento el 9.º día
Varón, 72 años	<i>Staphylococcus aureus</i>	Acromioclavicular izquierda Rodillas Codo derecho	Insuficiencia renal crónica	Lesiones cutáneas	Sí	Sí	10	Ecografía Gammagrafía	Cloxacilina endovenosa Ciprofloxacino oral (6 semanas)	Ingreso en UCI Curación
Varón, 52 años	<i>Streptococcus pneumoniae</i>	Acromioclaviculares Cadera derecha	Diabetes mellitus	Respiratoria	Sí	Sí	4	Gammagrafía	Penicilina G Sódica endovenosa Amoxicilina oral (8 semanas)	Curación
Varón, 53 años	<i>Streptococcus agalactiae</i>	Acromioclaviculares Rodilla derecha Cadera izquierda	Insuficiencia renal crónica	Lesión cutánea con celulitis y absceso	Sí	Sí	2	Gammagrafía	Penicilina G Sódica endovenosa Amoxicilina oral (8 semanas)	Desbridamiento rodilla Girdlestone cadera Curación
Varón, 71 años	<i>Staphylococcus aureus</i>	Acromioclavicular derecha	Insuficiencia renal crónica Enolismo	Vía periférica y flebitis	Sí	Sí	5	Ninguna por inestabilidad hemodinámica por insuficiencia cardíaca	Cloxacilina endovenosa	Buena evolución de la sepsis Fallecimiento por hematoma de la vaina de los rectos

más tórpida, pero finalmente evolucionaron hacia la curación. No se evidenció una mayor demora diagnóstica en los casos monoarticulares.

Discusión

La artritis infecciosa bacteriana es monoarticular en el 85% de los casos y afecta más comúnmente a la rodilla. En ausencia de traumatismo o instrumentalización de la articulación, la diseminación hematogena es la causa más frecuente. Por este motivo, las grandes articulaciones, que están más vascularizadas, tienen más riesgo de presentar una artritis séptica¹².

La artritis séptica de la articulación ACV es una entidad poco frecuente, aunque rápidamente destructiva. Suele presentarse en pacientes inmunosuprimidos o con discontinuidad de las barreras de defensa, pero incluso en este grupo de pacientes es inusual. No obstante, su diagnóstico no puede excluirse en pacientes sanos¹. Su baja incidencia explica el limitado número de pacientes obtenidos en un solo centro hospitalario durante un período de 22 años. Por este motivo, la serie mundial más extensa descrita engloba a 4 pacientes y en la literatura hemos hallado un total de 15, la mayoría de ellos comunicados como casos aislados¹⁻¹¹. No hemos incluido los casos en los que no se había aislado un germen en hemocultivos o cultivos de líquido articular. La artritis de hombro en las grandes series de artritis sépticas es frecuente, en torno al 5-10%. Estas series diferencian la artritis esternoclavicular, pero la ACV se registra en muchos casos junto con la glenohumeral, por lo que no es posible conocer su incidencia real¹²⁻²¹. El sistema de codificación de diagnósticos usado en nuestro hospital permite diferenciar artritis sépticas de localización ACV de glenohumeral, por lo que podría justificar la incidencia del 6% descrita en la presente serie. Posiblemente, en muchas de las series de artritis séptica publicadas, la artritis infecciosa de la ACV esté incluida en las localizadas en el hombro.

Las características demográficas de nuestra serie son similares a las descritas por Bossert et al.¹. Es destacable el porcentaje mayor de varones. La edad media al diagnóstico también fue de 50-60 años.

Normalmente, su presentación clínica con tumefacción y dolor sobre la articulación nos hace sospechar el diagnóstico, pero en muchos casos el arco de movimiento del hombro está conservado, aunque puede resultar doloroso en los movimientos extremos. La inspección clínica minuciosa resulta imprescindible para llegar al diagnóstico. Su curso es agudo y su diagnóstico suele ser precoz. Son infecciones graves y la diseminación hematogena y la afectación poliarticular son factores de mal pronóstico. Conviene no olvidar esta localización en presencia de artritis séptica de otras localizaciones, ya que probablemente muchas veces pasan desapercibidas en el curso de artritis sépticas de localizaciones más llamativas clínicamente. La incidencia de artritis séptica politópica en nuestra serie es del 29%, y sin embargo, en el caso concreto de la ACV, la mitad de ellos tienen más de una articulación afectada²².

La artrocentesis se debe realizar de forma precoz y nos dará el diagnóstico definitivo. Es imprescindible realizar hemocultivos y cultivo del líquido articular. *S. aureus* es el microorganismo aislado con más frecuencia, seguido de varios tipos de estreptococos. Estos resultados coinciden con los del resto de casos publicados y con los estudios de artritis séptica de otras articulaciones¹⁻¹¹. Existe un alto porcentaje de hemocultivos positivos, lo que indica que suele existir diseminación hematogena. Cabe destacar que en esta serie estuvo presente en todos los casos. Por ello, es importante interrogar sobre una posible puerta de entrada y considerar la existencia concomitante de una endocarditis infecciosa. Llama la atención que en esta serie no exista ningún caso en adictos a drogas por vía parenteral, aunque nuestro hospital sea centro de referencia para pacientes afectados de virus de la inmunodeficiencia humana.

El tratamiento antibiótico es el mismo que en la artritis séptica de otra localización y se recomienda iniciarlo por vía intravenosa. Se aconseja que la duración de la antibioticoterapia no sea inferior a 4 semanas. En ocasiones, el tratamiento médico por sí sólo puede ser ineficaz, pudiendo ser necesaria la realización de lavados articulares o de drenaje quirúrgico¹²⁻²¹. En cuanto a las pruebas de imagen, se debe llevar a cabo una radiografía simple, aunque los cambios que se pueden observar, tales como erosiones, son tardíos. La ecografía y la resonancia magnética nuclear permiten un diagnóstico precoz y evaluar la extensión local de la infección. La ecografía nos mostrará un aumento del espacio articular con una distensión de la cápsula; así mismo nos permitirá realizar punciones guiadas para la obtención de líquido articular. La resonancia posee una mayor definición tisular, es más precoz, sensible y específica, y no es dependiente del operador. En pacientes paucisintomáticos o con afectación poliarticular, la gammagrafía puede ayudar a llegar al diagnóstico²³⁻²⁵. Las limitaciones fundamentales del presente estudio son el carácter retrospectivo del mismo y el limitado número de pacientes, por la baja incidencia de esta enfermedad.

En conclusión, la artritis séptica de la articulación ACV es una entidad poco frecuente, aunque puede estar infradiagnosticada. Generalmente, afecta a individuos inmunosuprimidos, pero no puede excluirse en pacientes sanos. Dado que se trata de una articulación pequeña, existe un alto riesgo de destrucción articular rápida por lo que el diagnóstico precoz es crucial. Aunque la artrocentesis siga siendo la prueba diagnóstica de elección, el procedimiento puede resultar difícil por las características de la articulación. Por ello, pruebas de imagen como la ecografía o la resonancia magnética pueden resultar de utilidad. La diseminación hematogena es prácticamente constante, así como la existencia de una puerta de entrada. La afectación poliarticular y la inmunosupresión son factores de mal pronóstico. El tratamiento antibiótico se debe iniciar de forma precoz.

Puntos clave

- Poco frecuente, pero probablemente infradiagnosticada.
- La inmunosupresión o la discontinuidad de las barreras de defensa son factores de riesgo.
- Se presenta como una monoartritis aguda, pero hay que buscarla en poliartritis sépticas.
- El diagnóstico definitivo lo da el aislamiento del microorganismo en líquido articular.
- *Staphylococcus aureus* es el microorganismo aislado con más frecuencia.
- La diseminación hematogena es frecuente.
- La diseminación hematogena y la afectación poliarticular son factores de mal pronóstico.

Responsabilidades éticas

Protección de personas y animales. Los autores declaran que para esta investigación no se han realizado experimentos en seres humanos ni en animales.

Confidencialidad de los datos. Los autores declaran que han seguido los protocolos de su centro de trabajo sobre la publicación de datos de pacientes y que todos los pacientes incluidos en el estudio han recibido información suficiente y han dado su consentimiento informado por escrito para participar en dicho estudio.

Derecho a la privacidad y consentimiento informado. Los autores han obtenido el consentimiento informado de los pacientes y/o sujetos referidos en el artículo. Este documento obra en poder del autor de correspondencia.

Conflicto de intereses

Los autores declaran no tener ningún conflicto de intereses.

Bibliografía

- Bossert M, Prati C, Bertolini E, Toussiroit E, Wendling D. Septic arthritis of the acromioclavicular joint. *Joint Bone Spine.* 2010;77:466–9.
- Hammel JM, Kwon N. Septic arthritis of the acromioclavicular joint. *J Emerg Med.* 2005;29:425–7.
- Blankstein A, Amsallen JL, Rubinstein E, Horoszowski H, Farin I. Septic arthritis of the acromioclavicular joint. *Arch Orthop Trauma Surg.* 1985;103:417–8.
- Iyengar KP, Gudena R, Chitgopkar SD, Ralte P, Hughes P, Nadkarni JB, et al. Primary septic arthritis of the acromio-clavicular joint: Case report and review of literature. *Arch Orthop Trauma Surg.* 2009;129:83–6.
- Noh KC, Chung KJ, Yu HS, Koh SH, Yoo JH. Arthroscopic treatment of septic arthritis of acromioclavicular joint. *Clin Orthop Surg.* 2010;2:186–90.
- Carey TW, Jackson K, Roure R, Abell BE. Acromioclavicular septic arthritis: A case report of a novel pathogen. *Am J Orthop (Belle Mead NJ).* 2010;39:134–6.
- Cone AL, Gauto A, Kazi A, Baer H, O'Connell SJ, Reber S, et al. Staphylococcal septic arthritis of the small joints of the shoulder girdle. *J Clin Rheumatol.* 2008;14:181–2.
- Chiang AS, Ropiak CR, Boscolii JA, Egol KA. Septic arthritis of the acromioclavicular joint – a report of four cases. *Bull NYU Hosp Jt Dis.* 2007;65:308–11.
- Laktasić-Zerjavić N, Babić-Naglić D, Curković B, Potocki K, Soldo-Juresa D. Septic acromioclavicular arthritis in a patient with diabetes mellitus. *Coll Antropol.* 2005;29:743–6.
- Zimmermann B, Erickson AD, Mikolich DJ. Septic acromioclavicular arthritis and osteomyelitis in a patient with acquired immunodeficiency syndrome. *Arthritis Rheum.* 1989;32:1175–8.
- Battaglia TC. *Ochrobactrum anthropi* septic arthritis of the acromioclavicular joint in an immunocompetent 17-year-old. *Orthopedics.* 2008;31:606–8.
- Dubost JJ, Soubrier M, Sauvezie B. Pyogenic arthritis in adults. *Joint Bone Spine.* 2000;67:11–21.
- Weston VC, Jones AC, Bradbury N, Fawthrop F, Doherty M. Clinical features and outcome of septic arthritis in a single UK Health District 1982–1991. *Ann Rheum Dis.* 1999;58:214–9.
- Rosenthal J, Bole GG, Robinson WD. Acute nongonococcal infectious arthritis. Evaluation of risk factors, therapy, and outcome. *Arthritis Rheum.* 1980;23:889–97.
- Cooper C, Cawley MI. Bacterial arthritis in an English health district: A 10 year review. *Ann Rheum Dis.* 1986;45:458–63.
- Morgan DS, Fisher D, Merianos A, Currie BJ. An 18 year clinical review of septic arthritis from tropical Australia. *Epidemiol Infect.* 1996;117:423–8.
- Gupta MN, Sturrock RD, Field M. A prospective 2-year study of 75 patients with adult-onset septic arthritis. *Rheumatology (Oxford).* 2001;40:24–30.
- Geirsson AJ, Statkevicius S, Víkingsson A. Septic arthritis in Iceland 1990–2002: increasing incidence due to iatrogenic infections. *Ann Rheum Dis.* 2008;67:638–43.
- Brancós MA, Peris P, Miró JM, Monegal A, Gatell JM, Mallolas J, et al. Septic arthritis in heroin addicts. *Semin Arthritis Rheum.* 1991;21:81–7.
- Rozadilla A, Nolla JM, Mateo L, del Blanco J, Valverde J, Roig D. Septic arthritis induced by pyogenic germs in patients without parenteral drug addiction. Analysis of 44 cases. *Med Clin (Barc).* 1992;98:527–30.
- Mateo Soria L, Olivé Marqués A, García Casares E, García Melchor E, Holgado Pérez S, Tena Marsà X. Polyarticular septic arthritis: Analysis of 19 cases. *Reumatol Clin.* 2009;5:18–22.
- Riveros Frutos A, Mateo Soria L, Martínez-Morillo M, Tejera Segura B, Rodríguez Muguruza S, Sanint Sierra J, et al. Artritis piógenas: características clínicas y epidemiológicas de 101 casos en un hospital universitario. *Reumatol Clin.* 2013;9 Espec Cong:1–269.
- Widman DS, Craig JG, van Holsbeeck MT. Sonographic detection, evaluation and aspiration of infected acromioclavicular joints. *Skeletal Radiol.* 2001;30:388–92.
- Blankstein A, Ganel A, Givon U, Dudkiewicz I, Pery M, Diamant L, et al. Ultrasonography as a diagnostic modality in acromioclavicular joint pathologies. *Isr Med Assoc J.* 2005;7:28–30.
- Kothari NA, Pelchovitz DJ, Meyer JS. Imaging of musculoskeletal infections. *Radiol Clin North Am.* 2001;39:653–71.