

Original

## Revisión sistemática sobre el valor de la ecografía y la resonancia magnética nuclear musculoesqueléticas en la evaluación de la respuesta al tratamiento en la gota


 Virginia Villaverde<sup>a,\*</sup>, María Piedad Rosario<sup>b</sup>, Estíbaliz Loza<sup>c</sup> y Fernando Pérez<sup>d</sup>
<sup>a</sup> Sección de Reumatología, Hospital Universitario de Móstoles, Móstoles, Madrid, España

<sup>b</sup> Unidad de Investigación, Sociedad Española de Reumatología, España

<sup>c</sup> Instituto de Enfermedades Musculoesqueléticas de Madrid, Madrid, España

<sup>d</sup> Sección de Reumatología, Hospital de Cruces, Baracaldo, Vizcaya, España

### INFORMACIÓN DEL ARTÍCULO

#### Historia del artículo:

Recibido el 23 de abril de 2013

Aceptado el 31 de julio de 2013

On-line el 2 de diciembre de 2013

#### Palabras clave:

 Gota  
 Respuesta al tratamiento  
 Resonancia magnética  
 Ecografía

### R E S U M E N

**Objetivos:** Evaluar sistemáticamente la evidencia publicada en relación con la utilidad de la ecografía y de la resonancia magnética nuclear (RMN) en la evaluación de la respuesta al tratamiento en pacientes con artritis por depósito de cristales de urato monosódico.

**Métodos:** Revisión sistemática. Se definió una estrategia de búsqueda bibliográfica sensible en MEDLINE (desde 1960), EMBASE (desde 1980) y Cochrane Library (Central) y búsqueda manual en lo publicado en congresos internacionales (EULAR, ACR), seleccionando estudios que evaluaran la respuesta al tratamiento de los pacientes con gota (AINE, hipouricemiantes, etc., independientemente del tipo, de la dosis y de la duración del tratamiento e independientemente del criterio seleccionado para el diagnóstico, el tipo y el número de articulaciones afectadas) mediante pruebas de imagen (ecografía y/o RMN). Se seleccionaron metaanálisis, revisiones sistemáticas, ensayos clínicos, cohortes de calidad y estudios de validación.

**Resultados:** Los estudios incluidos fueron 3 series de casos, de diseño prospectivo, en los que se analizó un total de 36 pacientes con artritis gotosa y en los que se evaluó la respuesta al tratamiento hipouricemiante mediante ecografía. No hubo ningún estudio que analizara la respuesta al tratamiento hipouricemiante con RMN. Todos los pacientes incluidos tenían valores basales de uricemia por encima de las recomendaciones EULAR. La mejoría en los hallazgos ecográficos se correlacionó con la reducción de los valores séricos de ácido úrico en todos los estudios.

**Conclusiones:** El uso de la ecografía parece útil en la evaluación de la respuesta al tratamiento hipouricemiante en los pacientes con artritis gotosa (nivel de evidencia 3a; grado de recomendación B). Actualmente no se dispone de ninguna evidencia para analizar la utilidad de la RMN en la evaluación del tratamiento de los pacientes con artritis gotosa.

© 2013 Elsevier España, S.L. Todos los derechos reservados.

## Systematic review of the value of ultrasound and magnetic resonance musculoskeletal imaging in the evaluation of response to treatment of gout

### A B S T R A C T

**Background:** Imaging may be useful for monitoring response to therapy. Within the OMERACT proposal for the core set domains for outcome measures in chronic gout, serum urate levels, recurrence of gouty flares, tophus regression, and joint damage imaging have been included, among other proposed issues.

**Objectives:** To perform a systematic literature review of the usefulness of magnetic resonance imaging (MRI) and ultrasound (US) on assessment of treatment response in patients with gout.

**Methods:** MEDLINE, EMBASE, Cochrane Library (up to February 2012), and abstracts presented at the 2010 and 2011 meetings of the American College of Rheumatology and European League Against Rheumatism, were searched for treatment studies of any duration and therapeutic options, examining the ability of

#### Keywords:

 Gout  
 Treatment response  
 Magnetic resonance  
 Ultrasonography

\* Autor para correspondencia.

 Correo electrónico: [virginia.villaverde@yahoo.es](mailto:virginia.villaverde@yahoo.es) (V. Villaverde).

MRI/US to assess treatment response in gouty patients. Meta-analyses, systematic reviews, randomized clinical trials, cohort and case-control studies and validation studies were included. Quality was appraised using validated scales.

**Results:** There were only 3 US published studies in the literature that analysed US utility on assessment of response to treatment in patients with gout. All of them were prospective case studies with a small number of patients and they were reviewed in detailed. A total of 36 patients with gout were examined with US. All of them had a baseline serum urate > 6 mg/dL. US features of gout (double contour sign, hyperechoic spots in synovial fluid, hyperechoic cloudy areas, tophus diameter and volume) achieved significant reduction in patients who reached the objective of uricemia  $\leq$  6 mg/dL in all the studies; however, patients in whom levels did not drop below 6 mg/dL had no change of US features of gout. Other parameters evaluated in one study included ESR, CRP, number of tender joints (TRN), number of swollen joints, and pain score (SP). All of them decreased with uricemia reduction, but only TRN and SP were statistically significant. No data was found on the value of MRI on treatment response assessment in patients with gout.

**Conclusions:** The improvement in ultrasound features shows concurrent validity with uric acid reduction. According to the published evidence, US can be a useful tool for monitoring treatment of gouty patients, although more research is needed. The value of MRI on treatment response assessment in patients with gout remains to be determined.

© 2013 Elsevier España, S.L. All rights reserved.

## Introducción

La gota es consecuencia de la formación y el depósito de cristales de urato monosódico (UMS) en estructuras intraarticulares, o formando nódulos habitualmente extraarticulares llamados tofos. Para que los cristales se formen, se requieren concentraciones de ácido úrico en sangre superiores a 6,8 mg/dl, que es el punto de saturación aproximado del UMS<sup>1,2</sup>. Una vez formados los cristales, permanecen en la cavidad articular indefinidamente mientras persista la hiperuricemia, y con el paso del tiempo su depósito es cada vez mayor y se afectan más articulaciones. Sin embargo, el depósito de cristales es reversible, y si los valores de uricemia disminuyen, los cristales se disuelven y la gota puede considerarse curada<sup>3,4</sup>.

Según las recomendaciones del grupo de trabajo de EULAR para el tratamiento de la gota, el objetivo terapéutico del tratamiento hipouricemiente consiste en promover la disolución de los cristales y evitar su formación; esto se logra manteniendo el ácido úrico sérico por debajo del punto de saturación para el UMS:  $\leq$  6 mg/dl ( $\leq$  360  $\mu$ mol/l)<sup>5,6</sup>.

Diversos ensayos y estudios de cohortes han demostrado que existe una correlación inversa entre los niveles de uricemia durante el tratamiento y la velocidad con la que se reducen los tofos subcutáneos<sup>7,8</sup>. Pero no solo la reducción de la uricemia por debajo de 6 mg/dl se asocia a una reducción progresiva de los tofos subcutáneos, sino también a la reducción del tamaño de los tofos profundos, no accesibles a la exploración física y sin embargo sí detectables mediante técnicas de imagen como la ecografía y la resonancia magnética nuclear (RMN)<sup>8</sup>. Dado que dichas técnicas son válidas para determinar el tamaño de los tofos y su localización, resulta de gran interés conocer su utilidad en la evaluación de la eficacia del tratamiento hipouricemiente, que ayudaría a decidir no solo cuándo hay que utilizar fármacos hipouricemiantes en pacientes con gota, sino también cuándo habría que intensificar el tratamiento o si se podría disminuir o llegar incluso a suspender.

Por todo ello, el objetivo de la presente revisión sistemática es analizar la evidencia publicada de la utilidad de la ecografía y de la RMN en la evaluación de la respuesta al tratamiento en los pacientes con gota.

## Material y métodos

Se seleccionaron estudios que evaluaran la respuesta al tratamiento de los pacientes con gota (AINE, hipouricemiantes, etc., independientemente del tipo, de la dosis y de la duración del tratamiento) mediante pruebas de imagen (ecografía y/o RMN) en pacientes con artritis gotosa (independientemente del criterio

seleccionado para su diagnóstico, tipo y número de articulaciones afectadas). Se seleccionaron artículos en los que se estudiaran coeficientes de correlación, sensibilidad al cambio, cambios tras el tratamiento en variables radiológicas y clínicas (número de ataques, número de articulaciones inflamadas, niveles de ácido úrico, número de tofos, desaparición de tofos, calidad de vida y datos de laboratorio), variables relacionadas con la seguridad, etc. En relación con el diseño de los estudios, se incluyeron metaanálisis, revisiones sistemáticas, ensayos clínicos, cohortes de calidad y estudios de validación. Los artículos de ciencia básica y los realizados en animales fueron excluidos.

Se buscó en las siguientes bases de datos electrónicas, hasta febrero de 2012: MEDLINE (desde 1960), EMBASE (desde 1980) y la Cochrane Library (Central). Se buscaron tanto términos MeSH como en formato texto libre. No se puso límite a la fecha de publicación. Además, se buscó en los abstracts a los congresos de EULAR y ACR de los años 2010 y 2011. Por último, se realizó una búsqueda manual entre los artículos, que finalmente se incluyeron. La estrategia de búsqueda específica se detalla en el material complementario (véase [anexo](#)).

Un único revisor (V.V.) analizó los artículos resultantes de la estrategia de búsqueda, así como el análisis en detalle de los artículos incluidos. El resultado de la búsqueda primeramente se depuró por título y resumen o por artículo entero en caso de que no tuviera resumen, mediante sesiones de 20 min de duración máxima. En caso de duda, un segundo revisor (E.L.) resolvió la discrepancia. Tras este proceso, los artículos restantes se analizaron en detalle (V.V.). De nuevo, en caso de duda E.L. la resolvía. Finalmente, se realizó una búsqueda manual con las referencias de los artículos seleccionados para su análisis en detalle. Todas las referencias se recuperaron de Internet y se introdujeron en el programa EndNote para facilitar su gestión.

Para evaluar la calidad metodológica de los estudios incluidos, se utilizó: a) para los EC, la escala de Jadad (1 a 5; se consideró de buena calidad los estudios con Jadad de 3-5), y b) para los estudios de cohortes, la escala de calidad de Oxford.

## Resultados

Los resultados de la búsqueda se detallan en la [figura 1](#).

### Descripción general de los artículos incluidos

Se eligieron para su inclusión 3 estudios<sup>9-11</sup>, todos pequeñas series de casos prospectivas, en las que se han analizado un total de 36 pacientes con artritis gotosa (detección de cristales de ácido

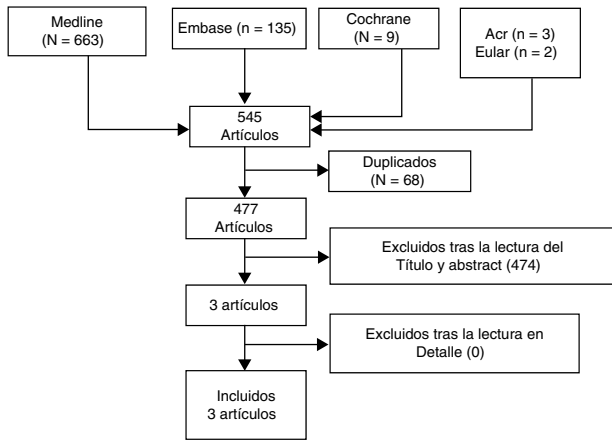


Figura 1. Diagrama de flujo de los artículos incluidos.

úrico en el líquido sinovial con microscopio de luz polarizada), y en las que se evaluó la respuesta al tratamiento hipouricemiante mediante ecografía. Se realizaron determinaciones de uricemia cada 3 meses, y en uno de los estudios<sup>11</sup> se recogieron, además: dolor mediante escala visual analógica (EVA), valoración global de la enfermedad por el paciente (EVA), número de articulaciones dolorosas y tumefactas, excreción de ácido úrico, PCR y VSG. El tratamiento hipouricemiante fue ajustado en base a las recomendaciones EULAR (uricemia  $\leq 6$  mg/dl). En cuanto a las variables ecográficas analizadas, en uno de los estudios se evaluó el cambio en el tamaño de los tofos<sup>9</sup>, en otro la persistencia/disminución o desaparición del «doble contorno» ecográfico (depósitos de los cristales de ácido úrico en el cartílago hialino) en función de los niveles séricos de ácido úrico<sup>10</sup>, y en el último, además de evaluar el signo ecográfico del «doble contorno», se analizó la señal doppler, la presencia o no de puntos hiperecoicos en el líquido sinovial y la presencia o no de «imágenes algodonosas» hiperecoicas<sup>11</sup> (fig. 1).

Las principales características de los artículos incluidos en la presente revisión sistemática se muestran en la tabla 1.

#### Descripción de los resultados de los artículos incluidos

Todos los pacientes incluidos tenían valores basales de uricemia por encima de las recomendaciones EULAR ( $> 6$  mg/dl en el estudio

de Thiele y Schlesinger<sup>10</sup>, 14 mg/dl en el de Pérez-Ruiz et al.<sup>9</sup> y 17 mg/dl en el de Peiteado et al.<sup>11</sup>), y por tanto, en los 2 estudios en los que se evaluó el signo ecográfico del «doble contorno»<sup>10,11</sup>, este estaba presente basalmente en todos los pacientes. En ambos estudios, la mejoría en los hallazgos ecográficos se correlacionó con la reducción de los valores séricos de ácido úrico. El signo del doble contorno se redujo de forma significativa e incluso llegó a desaparecer en los pacientes que lograron el objetivo (uricemia  $\leq 6$  mg/dl); sin embargo, no se produjeron cambios en los pacientes cuyos valores de uricemia no disminuyeron por debajo de dicha cifra. Otros parámetros de actividad evaluados en el estudio de Peiteado et al.<sup>11</sup> disminuyeron con el buen control de la uricemia pero no alcanzaron la significación estadística: VSG, PCR, número de articulaciones tumefactas y señal doppler ecográfica.

En el estudio de Pérez-Ruiz et al.<sup>9</sup>, en el que se analizaron los cambios detectados mediante ecografía del tamaño y volumen de los tofos, se observó que la mayoría de los tofos que tuvieron cambios en el diámetro máximo o en el volumen, sucedieron en los pacientes que tuvieron un adecuado control de los valores séricos de ácido úrico. De esta forma, en los pacientes con valores de ácido úrico por debajo de 6 mg/dl, el 68% de los tofos tuvo una reducción por encima de la diferencia mínima detectable, mientras que solo el 10% de los tofos de pacientes con uricemias por encima de 6 mg/dl tuvo una reducción significativa. Además, hubo una correlación inversa entre la reducción del diámetro máximo, el diámetro transversal y el volumen del tofo y los valores séricos medios de ácido úrico durante el tratamiento hipouricemiante.

En ningún estudio se informa de ningún acontecimiento adverso en relación con el uso de la ecografía.

#### Estudios excluidos

No se muestra la tabla de exclusión, dado que se incluyeron todos los artículos de la selección en detalle.

#### Discusión

En esta revisión sistemática de la literatura se ha analizado el valor de la ecografía y de la RMN en la evaluación de la respuesta al tratamiento en pacientes con artritis gotosa. Para alcanzar este

Tabla 1  
Tabla de evidencia

Estudio	Población	Intervención	Medidas de desenlace	Comentarios <sup>a</sup>
Perez-Ruiz, 2007 <sup>9</sup> (1) 12 meses Serie de casos prospectiva	n = 22 CE: gota grave, inflamación aguda	US RMN ( <i>gold standard</i> )	Validez aparente Fiabilidad (correlación inter e intraobservador, regresión múltiple, correlación intraclase) Sensibilidad al cambio Cambios en el tamaño y volumen de los tofos Acontecimientos adversos	Oxford 3a
Thiele, 2010 <sup>10</sup> (2) 7-18 meses Serie de casos prospectiva	n = 5 pacientes	US	Validez aparente Fiabilidad (correlación inter e intraobservador) Sensibilidad al cambio Cambios en los depósitos de ácido úrico en el cartílago hialino Acontecimientos adversos	Oxford 3b
Peiteado et al., 2010 <sup>11</sup> (3) 12 meses Serie de casos prospectiva	n = 17 pacientes CE: pacientes con otras enfermedades reumatológicas	US	Validez aparente Fiabilidad (correlación inter e intraobservador) Sensibilidad al cambio Cambios en los depósitos de ácido úrico en el cartílago hialino, depósitos en el líquido sinovial, señal doppler, VSG, PCR, NAT, NAD, EVA dolor y VGP Acontecimientos adversos	Oxford 3b

CE: criterios de exclusión; CI: criterios de inclusión; EVA: escala analógica visual; NAD: número de articulaciones dolorosas; NAT: número de articulaciones tumefactas; PCR: proteína C reactiva; RMN: resonancia magnética nuclear; US: ecografía musculoesquelética; VGP: valoración global de la enfermedad por el paciente.

<sup>a</sup> La calidad fue evaluada siguiendo la escala de Oxford.

objetivo, se llevó a cabo una extensa búsqueda en las principales bases de datos bibliográficas disponibles, tal y como se ha descrito en el apartado de material y métodos. Tras el análisis en detalle de los estudios seleccionados, se incluyeron los únicos 3 estudios que analizaron la utilidad de la ecografía para evaluar la respuesta al tratamiento: 2 publicados en revistas internacionales de reumatología<sup>9,10</sup> y uno presentado únicamente como póster en el congreso de EULAR<sup>11</sup>. Todos ellos eran series de casos realizadas en un único centro y con un pequeño número de pacientes (nivel de evidencia 3a en la escala de calidad de Oxford). No hubo ningún estudio que evaluara la respuesta al tratamiento hipouricemiante con RMN. Representa una de las principales limitaciones de esta revisión, que debe tenerse muy presente a la hora de valorar sus conclusiones.

En cuanto a los pacientes estudiados<sup>9–11</sup>, todos fueron diagnosticados de artritis gotosa mediante la detección de cristales de UMS en el líquido sinovial con microscopio de luz polarizada, todos tenían valores basales de uricemia por encima de las recomendaciones EULAR (> 6 mg/dl) y en los 2 estudios en los que se analizó<sup>10,11</sup>, todos los pacientes presentaban basalmente el signo ecográfico del «doble contorno» (depósitos de los cristales de ácido úrico en el cartílago hialino, que aumenta la interfase superficial del cartílago hasta alcanzar un grosor similar al del hueso subcondral). Se realizaron determinaciones de uricemia basalmente y en cada visita de seguimiento, y el tratamiento hipouricemiante se ajustó en base a las recomendaciones EULAR<sup>5,6</sup>.

Aunque los estudios incluidos fueron heterogéneos en cuanto a las variables clínicas y ecográficas recogidas, en todos ellos la reducción de los valores séricos de ácido úrico se correlacionó de forma significativa con la mejoría en los hallazgos ecográficos: disminución e incluso desaparición del signo del «doble contorno» en los pacientes con uricemia por debajo de 6 mg/dl en los estudios de Thiele y Schlesinger<sup>10</sup> y de Peiteado et al.<sup>11</sup>, y reducción del diámetro máximo y transversal y del volumen de los tofos en el estudio de Pérez-Ruiz et al.<sup>9</sup>.

La ecografía se ha mostrado como una técnica de imagen sensible al cambio de la actividad inflamatoria que presentan los pacientes con distintas patologías reumatológicas inflamatorias, incluida la artritis gotosa, permitiendo objetivar, además, si hay sinovitis o tendinitis y cuantificar la intensidad de la señal Doppler. También ha demostrado ser más sensible que la radiología simple en la detección precoz de erosiones óseas, visualiza el daño estructural en entesis y tendones y es capaz de detectar tofos < 1 cm, que son difíciles de detectar incluso por RMN<sup>12–16</sup>.

Aunque por lo comentado anteriormente parece lógico pensar que la ecografía podría ser una técnica útil en la evaluación de la respuesta al tratamiento hipouricemiante en los pacientes con artritis gotosa, se dispone de poca información publicada en la literatura que analice este aspecto. Con los estudios disponibles en la actualidad, únicamente podríamos afirmar que la ecografía podría ser de utilidad para evaluar la respuesta al tratamiento hipouricemiante en los pacientes con gota con un nivel de evidencia 3a y un grado de recomendación B. No obstante, y teniendo en cuenta las limitaciones encontradas en esta revisión sistemática, consideramos que serán necesarios otros estudios más amplios (ensayos clínicos aleatorizados, cohortes de calidad, etc.) para confirmar estos resultados.

En cuanto a la RMN, aunque hay estudios publicados en la literatura que han demostrado su fiabilidad en la detección y la medición de tofos, actualmente no se dispone de ninguna evidencia para evaluar su utilidad en la respuesta al tratamiento de los pacientes con artritis gotosa.

## Responsabilidades éticas

**Protección de personas y animales.** Los autores declaran que los procedimientos seguidos se conformaron a las normas éticas del comité de experimentación humana responsable y de acuerdo con la Asociación Médica Mundial y la Declaración de Helsinki.

**Confidencialidad de los datos.** Los autores declaran que han seguido los protocolos de su centro de trabajo sobre la publicación de datos de pacientes y que todos los pacientes incluidos en el estudio han recibido información suficiente y han dado su consentimiento informado por escrito para participar en dicho estudio.

**Derecho a la privacidad y consentimiento informado.** Los autores han obtenido el consentimiento informado de los pacientes y/o sujetos referidos en el artículo. Este documento obra en poder del autor de correspondencia.

## Conflicto de intereses

Los autores declaran no tener ningún conflicto de intereses.

## Anexo. Material adicional

Se puede consultar material adicional a este artículo en su versión electrónica disponible en <http://dx.doi.org/10.1016/j.reuma.2013.07.011>.

## Bibliografía

- Choi HK, Mount DB, Reginato AM. Pathogenesis of gout. *Ann Intern Med.* 2005;143:499–516.
- Choi HK, Atkinson K, Karlson EW. Purine rich foods, dairy and protein intake and the risk of gout in men. *N Engl J Med.* 2004;350:1093–103.
- Richette P, Bardin T. Gout. *Lancet.* 2010;375:318–28.
- Busso N, So A. Mechanisms of inflammation in gout. *Arthritis Res Ther.* 2010;12:206.
- Zhang W, Doherty M, Pascual E, Bardin T, Barskova V, Conaghan P, et al. EULAR evidence based recommendations for gout. Part I: Diagnosis. Report of a task force of the Standing Committee for International Clinical Studies Including Therapeutics (ESCSIT). *Ann Rheum Dis.* 2006;65:1301–11.
- Zhang W, Doherty M, Pascual E, Bardin T, Barskova V, Conaghan P, et al. EULAR evidence based recommendations for gout. Part II: Management. Report of a task force of the Standing Committee for International Clinical Studies Including Therapeutics (ESCSIT). *Ann Rheum Dis.* 2006;65:1312–24.
- Pérez-Ruiz F, Calabozo M, Ruibal A, Herrero-Beites A, Pijoan JI. Influence of urate-lowering therapy on the velocity of reduction of tophi in chronic gout. *Arthritis Rheum.* 2002;47:356–60.
- Pérez-Ruiz F, Calabozo M, Tratamiento de la gota crónica. Tratamiento hipouricemiante. En: Pascual E, Pérez-Ruiz F, editors. *Manual de diagnóstico y tratamiento de la gota.* SER; 2005. p. 49–65.
- Pérez-Ruiz F, Martín I, Canteli B. Ultrasonographic measurement of tophi as an outcome measure for chronic gout. *J Rheumatol.* 2007;34:1888–93.
- Thiele RC, Schlesinger N. Ultrasonography shows disappearance of monosodium urate crystal deposition on hyaline cartilage after sustained normouricemia is achieved. *Rheumatol Int.* 2010;30:495–503.
- Peiteado D, Villalba A, de Miguel E, Ordoñez MC, Martín-Mola E. Longitudinal study of ultrasonography sensibility to change in patients with gout after one year of treatment. *Ann Rheum Dis.* 2010;69 Suppl 3:713.
- Filippucci E, Ciapetti A, Grassi W. Il monitoraggio ecografico della gotta. *Rheumatismo.* 2003;55:184–6.
- Schueler-Weidekamm C, Schueler G, Aringer M, Weber M, Kainberger F. Impact of sonography in gouty arthritis: Comparison with conventional radiography, clinical examination, and laboratory findings. *Eur J Radiol.* 2007;62:437–43.
- De Miguel E. Papel de la ecografía en las artritis microcristalinas. *Reumatol Clin.* 2008;4 Supl 3:50–4.
- Grassi W, Menga G, Pascual E, Filippucci E. 'Crystal clear' – Sonographic assessment of gout and calcium pyrophosphate deposition disease. *Sem Arthritis Rheum.* 2006;36:197–202.
- Pérez-Ruiz F, Dalbeth N, Urresola A, de Miguel E, Schlesinger N. Imaging of gout: Findings and utility. *Arthritis Res Ther.* 2009;11:232.