



Caso clínico

Rituximab en el tratamiento del síndrome del pulmón encogido del lupus eritematoso sistémico



Patricia Peñacoba Toribio^{a,*}, María Emilia Córica Albani^b, Mercedes Mayos Pérez^c y Arturo Rodríguez de la Serna^d

^a Servicio de Neumología, Hospital de la Santa Creu i Sant Pau, Barcelona, España

^b Unidad de Reumatología, Servicio de Medicina Interna, Hospital de la Santa Creu i Sant Pau, Barcelona, España

^c Unidad de Trastornos Respiratorios del Sueño, Servicio de Neumología, Hospital de la Santa Creu i Sant Pau, Centro de Investigación Biomédica en Red en Enfermedades Respiratorias (CibeRes), Universidad Autónoma de Barcelona, Hospital de la Santa Creu i Sant Pau, Barcelona, España

^d Unidad de Reumatología, Servicio de Medicina Interna, Hospital de la Santa Creu i Sant Pau, Barcelona, España

INFORMACIÓN DEL ARTÍCULO

Historia del artículo:

Recibido el 11 de julio de 2013

Aceptado el 26 de septiembre de 2013

On-line el 4 de diciembre de 2013

Palabras clave:

Lupus eritematoso sistémico
Síndrome del pulmón encogido
Glucocorticoides
Rituximab

R E S U M E N

El síndrome del pulmón encogido (SPE) es una manifestación poco frecuente del lupus eritematoso sistémico. Exponemos el caso de una paciente afectada de SPE, refractario al tratamiento con glucocorticoides e inmunosupresores, que tras el inicio de tratamiento con rituximab presentó marcada mejoría de los síntomas. Aunque la evidencia es escasa, el tratamiento con rituximab podría ser propuesto en el SPE cuando fracasa el tratamiento clásico.

© 2013 Elsevier España, S.L.U. Todos los derechos reservados.

Rituximab in the treatment of shrinking lung syndrome in systemic lupus erythematosus

A B S T R A C T

Shrinking lung syndrome (SLS) is a rare manifestation of systemic lupus erythematosus. We report the case of a patient with non-responding SLS (neither to glucocorticoids nor immunosupresors), who showed remarkable improvement after the onset of treatment with rituximab. Although there is a little evidence, treatment with rituximab could be proposed in SLS when classical treatment fails.

© 2013 Elsevier España, S.L.U. All rights reserved.

Keywords:

Systemic lupus erythematosus
Shrinking lung syndrome
Glucocorticoids
Rituximab

Introducción

El síndrome del pulmón encogido (SPE) es una manifestación poco frecuente de algunas enfermedades autoinmunes, como el lupus eritematoso sistémico (LES). Se caracteriza por presentar una alteración ventilatoria de tipo restrictivo y debe sospecharse en aquellos pacientes con LES que presenten disnea no explicada por otras causas. Su tratamiento no está bien establecido. Aunque se propone el uso de glucocorticoides sistémicos como tratamiento de primera línea, en casos refractarios se han sugerido otros medicamentos inmunosupresores, como el rituximab.

Caso clínico

Mujer de 57 años, en seguimiento por Reumatología desde los 22 años por LES diagnosticado en el contexto de episodios de fiebre, poliartralgias, exantema malar y fotosensibilidad. En el estudio inmunológico presentaba anticuerpos antinucleares 1/320 (normal < 1/40), anti-ADN nativo 50,00 UI/ml (normal < 15), anticardiolipina IgG 20,23 GPL/ml (normal 0,00-7,70) y antihistonas positivos. Fue tratada inicialmente con prednisona (15 g/día) y cloroquina (155 mg/día), con buena respuesta.

A los 29 años, debido a un episodio de glomerulonefritis focal y segmentaria, se añadió tratamiento con azatioprina 50 mg/12 h, con remisión completa.

Años más tarde, presentó clínica de disnea de medianos esfuerzos acompañada de tos seca y dolor pleurítico, por lo que fue

* Autor para correspondencia.

Correo electrónico: ppenacoba@santpau.cat (P. Peñacoba Toribio).

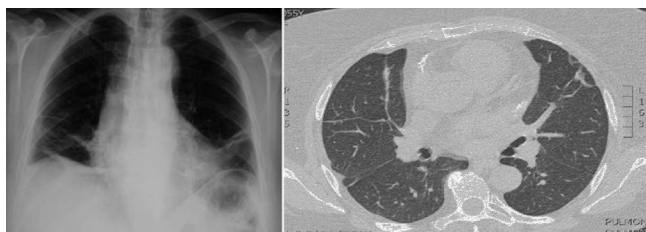


Figura 1. Radiografía de tórax postero-anterior y TC torácica en las que se aprecian pérdida de volumen de ambos hemitórax y atelectasias en las bases.

Tabla 1
Evolución de las pruebas de función respiratoria

| PFR | Sept 08 | Feb 09 | May 11 | Abr 13 |
|--------------|---------|--------|--------|--------|
| FVC, % | 43 | 55 | 64 | 76 |
| FEV1, % | 46 | 52 | 61 | 61 |
| FEV1/FVC, % | 82 | 73 | 71 | 62 |
| TLC, % | 56 | 62 | - | 79 |
| DLCO, % | 55 | - | 79 | 53 |
| DL/VA Adj, % | 103 | - | 94 | 92 |
| PI máx, % | 66 | 79 | - | 94 |

valorada por Neumología. Presentaba estertores crepitantes en las bases a la auscultación. En la radiografía de tórax se observó una elevación de ambos hemidiafragmas y atelectasias bibasales (fig. 1). Las pruebas de función pulmonar (septiembre del 2008) mostraron una intensa alteración ventilatoria de tipo restrictivo, con moderado descenso de la capacidad de difusión de monóxido de carbono, que corregía totalmente por el volumen alveolar, junto con un ligero descenso de la presión inspiratoria máxima (tabla 1). La tomografía computarizada torácica confirmó la pérdida de volumen de ambos hemitórax y la presencia de atelectasias en las bases (fig. 1).

Con estos datos, se diagnosticó un SPE asociado a LES. Se decidió entonces aumentar la dosis de prednisona a 30 mg/día, asociada a un beta-2-adrenérgico inhalado, con buena respuesta clínica inicial.

Al intentar bajar la dosis de glucocorticoides (marzo de 2009), la paciente presentó nuevamente un empeoramiento de los síntomas respiratorios, con disnea de pequeños esfuerzos y dolor torácico. Ante la detección de linfopenia y la positividad de los biomarcadores (aumento de los niveles de anticuerpos anti-ADN y consumo de complemento C4), se decidió mantener la misma dosis previa de prednisona y azatioprina, agregando mofetilato de mofetilato a dosis de 720 mg/12 h. Seis meses más tarde, presentó un nuevo brote de artritis, por lo que se suspendió dicho tratamiento combinado y se inició rituximab (se administraron 2 dosis de 1 g separadas por 15 días; este esquema se ha repetido cada 6 meses hasta la actualidad).

Bajo el tratamiento instaurado, se observó una mejoría progresiva, tanto de los síntomas como de las pruebas de función respiratoria (mayo de 2011 y abril de 2013) (tabla 1), pudiéndose disminuir la dosis de prednisona hasta 5 mg/24 h y permaneciendo estable clínicamente hasta el día de hoy.

Discusión

Presentamos el caso de una paciente que tuvo SPE, que no presentó mejoría clínica significativa con el tratamiento clásico con glucocorticoides e inmunosupresores; sin embargo, esta se consiguió tras el inicio de rituximab.

Es conocido que la afectación pleuropulmonar está presente en el 60-80% de los pacientes con LES¹, siendo el SPE una de las manifestaciones menos frecuentes². Su prevalencia es del 7%³, más elevada en mujeres con LES grave y refractario al tratamiento¹.

Los síntomas de presentación son la disnea de esfuerzo y el dolor torácico. La auscultación pulmonar suele ser normal^{4,5}.

La función respiratoria muestra una alteración ventilatoria de tipo restrictivo con una reducción de los volúmenes pulmonares. En las pruebas de imagen no se observa evidencia de enfermedad pleural, parenquimatosa, ni vascular^{1,2}.

La causa del SPE no está aclarada¹⁻³. Existen varias hipótesis, entre ellas: la presencia de microatelectasias por la pérdida de surfactante⁶, la miopatía diafragmática^{3,4}, la neuropatía frénica, las adherencias pleurales y la inactivación del diafragma inducida por dolor³. También se ha relacionado al anticuerpo anti-Ro como causante del SPE^{2,3,7}. Ninguna de estas teorías ha podido confirmarse.

El pronóstico a largo plazo generalmente es bueno, con estabilización clínica o mejoría⁸. El empeoramiento solo aparece en un 2% de los casos, requiriendo terapias agresivas o incluso ventilación mecánica^{8,9}.

No existe un tratamiento definitivo del SPE, aunque los glucocorticoides se consideran como la primera línea terapéutica, solos o en asociación con otros agentes inmunosupresores¹. Además, la teofilina y los agonistas beta-2 se usan con la intención de aumentar la fuerza diafragmática^{1,3}.

Por otro lado, se ha observado mejoría tanto del dolor pleurítico como de la disnea, en pacientes en tratamiento con rituximab. El rituximab es un anticuerpo monoclonal quimérico murino/humano que se une específicamente al antígeno CD20, expresado en los linfocitos pre-B y B maduros. Aunque no existe un estudio prospectivo de rituximab en SPE, se han publicado casos puntuales de pacientes refractarios donde se observan una mejoría de los síntomas, con aumento de la tolerancia al esfuerzo, y una mejoría de las pruebas de función respiratoria, con aumento del volumen espiratorio máximo en el primer segundo y de la capacidad vital forzada^{3,10}.

Conclusión

Hasta el momento, el tratamiento de elección del SPE es la corticoterapia sistémica sola o en combinación. Los casos refractarios podrían beneficiarse de tratamiento con rituximab.

Responsabilidades éticas

Protección de personas y animales. Los autores declaran que para esta investigación no se han realizado experimentos en seres humanos ni en animales.

Confidencialidad de los datos. Los autores declaran que han seguido los protocolos de su centro de trabajo sobre la publicación de datos de pacientes y que todos los pacientes incluidos en el estudio han recibido información suficiente y han dado su consentimiento informado por escrito para participar en dicho estudio.

Derecho a la privacidad y consentimiento informado. Los autores han obtenido el consentimiento informado de los pacientes y/o sujetos referidos en el artículo. Este documento obra en poder del autor de correspondencia.

Conflicto de intereses

Los autores declaran no tener ningún conflicto de intereses.

Bibliografía

- Calderaro DC, Ferreira GA. Presentation and prognosis of shrinking lung syndrome in systemic lupus erythematosus: Report of four cases. *Rheumatol Int.* 2012;32:1391-6.
- Gheita TA, Azkalanly GS, El-Fishawy HS, Nour Eldin AM. Shrinking lung syndrome in systemic lupus erythematosus patients: clinical characteristics, disease activity and damage. *Int J Rheum Dis.* 2011;14:361-8.
- Toya SP, Tzelepis GE. Association of the shrinking lung syndrome in systemic lupus erythematosus with pleurisy: A systematic review. *Semin Arthritis Rheum.* 2009;39:30-7.

4. Pego-Reigosa JM, Medeiros DA, Isenberg DA. Respiratory manifestations of systemic lupus erythematosus: Old and new concepts. *Best Pract Res Clin Rheumatol.* 2009;23:469–80.
5. Hawkins P, Davison AG, Dasgupta B, Moxham J. Diaphragm strength in acute systemic lupus erythematosus in a patient with paradoxical abdominal motion and reduced lung volumes. *Thorax.* 2001;56:329–30.
6. Hoffbrand BI, Beck ER. "Unexplained" dyspnoea and shrinking lungs in systemic lupus erythematosus. *Br Med J.* 1965;1:1273–7.
7. Souza Neves F, da Silva TH, Paviani G, Fontes Zimmermann A, de Castro GR, Alves Pereira I. Reinforcing a medical hypothesis with a new question: Is there a subgroup of shrinking lungs syndrome that is induced by pleurisy in systemic lupus erythematosus and is this subgroup marked by anti-Ro/SSA? *Clin Rheumatol.* 2010;29:777–9.
8. Carmier D, Diot E, Diot P. Shrinking lung syndrome: Recognition, pathophysiology and therapeutic strategy. *Expert Rev Respir Med.* 2011;5:33–9.
9. Vilaplana-García R, Trujillo-Santos AJ, Vera-Mendez FJ. Shrinking lung syndrome: A rare manifestation of systemic lupus erythematosus. *Arch Bronconeumol.* 2008;44:341–2.
10. Benham H, Garske L, Vecchio P, Eckert BW. Successful treatment of shrinking lung syndrome with rituximab in a patient with systemic lupus erythematosus. *J Clin Rheumatol.* 2010;16:68–70.