

Reumatología clínica en imágenes

Displasia fibrosa poliostótica: presentación de un caso

Polyostotic fibrous dysplasia: A case report

Carlos Francisco Meneses*, Antonio Egües, Miren Uriarte y Joaquín Belzunegui

Sección de Reumatología, Hospital Universitario Donostia, San Sebastián, Guipúzcoa, España



INFORMACIÓN DEL ARTÍCULO

Historia del artículo:

Recibido el 20 de marzo de 2014

Aceptado el 15 de junio de 2014

On-line el 19 de julio de 2014

Mujer de 37 años, diagnosticada a los 11 años de displasia fibrosa (DF) poliostótica (fémur, tibia y pie izquierdos). Inició con dolores mecánicos en cadera izquierda y posteriormente presentó una fractura de estrés en el fémur, por lo que fue intervenida quirúrgicamente y tratada con pamidronato y zoledronato. El examen anatomopatológico confirmó el diagnóstico. El estudio de metabolismo fosfocálcico fue anodino.

Las radiografías (fig. 1) muestran un fémur izquierdo con una deformidad en «cayado de pastor», una cortical adelgazada e imágenes radiolucidas expansivas. La tibia izquierda (fig. 2) está incurvada con una cortical adelgazada. Los pies (fig. 3) muestran un engrosamiento del metatarsiano y falanges del primer dedo derecho con áreas radiolucidas y escleróticas. En la tomografía computarizada de la tibia (fig. 4) se observa una matriz en vidrio deslustrado, con imágenes intramedulares heterogéneas.

La DF es una rara anomalía del desarrollo del esqueleto. Se ha identificado una mutación del gen *GNAS1*¹, produciéndose alteraciones en la maduración osteoblástica y depósito anormal de tejido fibroso². Existen 2 variantes: monostótica y poliostótica³. Las lesiones se localizan en epífisis, metáfisis o diáfisis.

La variante monostótica es más prevalente, se diagnostica en la juventud y es poco sintomática. Afecta a costillas, fémur, tibia, mandíbula y húmero⁴.

La poliostótica se observa en un 30% de los casos. Suele diagnosticarse en la infancia. Afecta el cráneo, cara, pelvis, columna y hombro. Se asocia a síndrome de McCune-Albright en un 2% de los casos (DF, pigmentación cutánea y pubertad precoz)². Produce disimetrías, alteraciones en la marcha, dolor mecánico y fracturas de estrés⁵. El diagnóstico de DF es radiológico, requiriéndose en

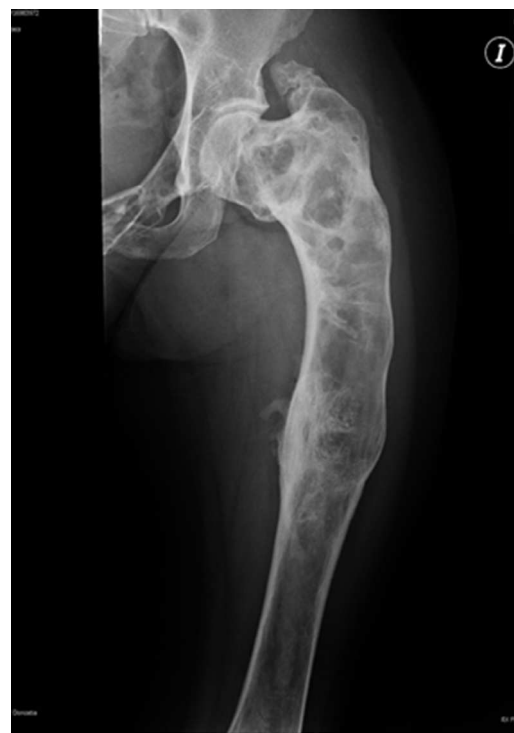

Figura 1. Radiografía anteroposterior de fémur izquierdo con una deformidad en «cayado de pastor», una cortical adelgazada e imágenes radiolucidas expansivas.

* Autor para correspondencia.

Correo electrónico: carlosfrancisco.menesesvillalba@osakidetza.net (C.F. Meneses).

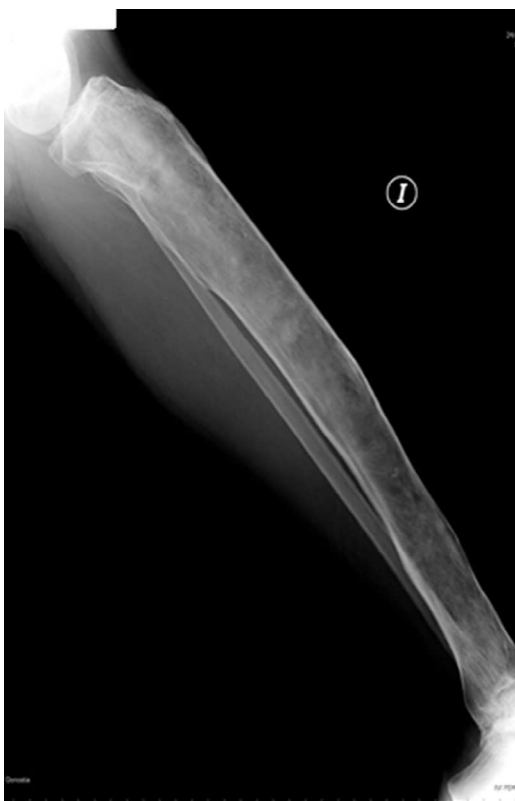

Figura 2. Radiografía lateral de tibia izquierda incurvada con cortical adelgazada.

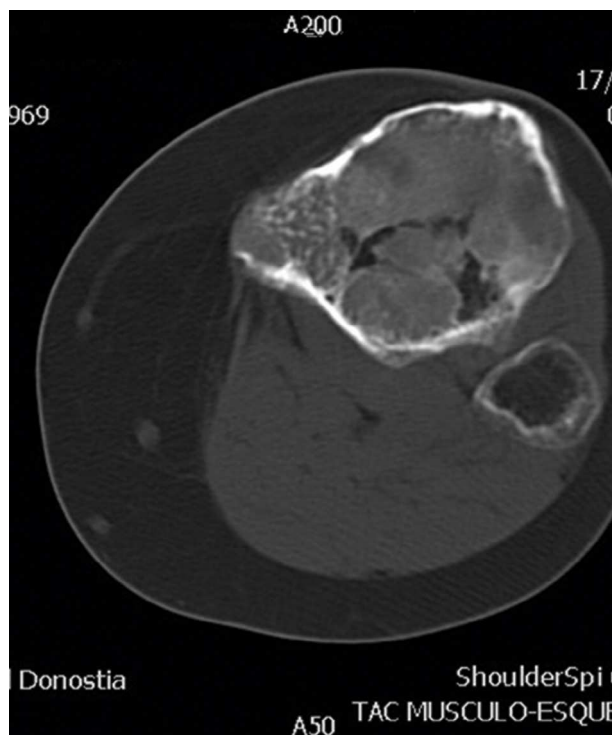


Figura 4. Tomografía computarizada de la tibia con cortes axiales a nivel de extremo proximal.

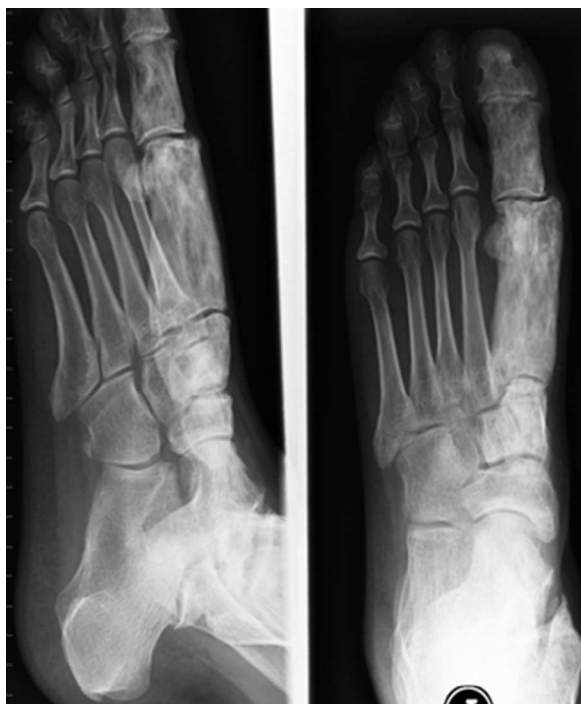

Figura 3. Radiografía lateral y anteroposterior de pie izquierdo con engrosamiento del metatarsiano y falanges del primer dedo derecho.

raras ocasiones biopsia ósea. El pronóstico depende de la extensión y grado de afectación ósea, edad de inicio y manifestaciones extraesqueléticas². La tasa de malignización es rara⁶.

En casos de dolor, deformidad o fractura, como tratamiento se recomienda usar bifosfonatos⁷. Pueden precisarse curetajes e injertos óseos.

Mensaje didáctico

En pacientes jóvenes con deformidades óseas la DF es una entidad a tener en cuenta. La radiología simple suele ser suficiente para diagnosticarla.

Responsabilidades éticas

Protección de personas y animales. Los autores declaran que para esta investigación no se han realizado experimentos en seres humanos ni en animales.

Confidencialidad de los datos. Los autores declaran que han seguido los protocolos de su centro de trabajo sobre la publicación de datos de pacientes.

Derecho a la privacidad y consentimiento informado. Los autores han obtenido el consentimiento informado de los pacientes y/o sujetos referidos en el artículo. Este documento obra en poder del autor de correspondencia.

Bibliografía

1. Tis J. Overview of benign bone tumors in children and adolescents. En: UpToDate. 2013. (consultado 3 Mar 2013). Disponible en: http://www.uptodate.com/contents/benign-bone-tumors-in-children-and-adolescents-an-overview?source=search_result&search=Overview+of+benign+bone+tumors+in+children+and+adolescents.&selectedTitle=1~150.
2. Resnick D. Diagnosis of Bone and Joint Disorders (4th ed.) 5 Volume Set. Philadelphia, PA: WB Saunders Co. Ltd; 2002.

3. Siegal GP, Bianco P, Dal Cin P. Fibrous dysplasia. En: Fletcher CDM, Bridge JA, Hogendoorn PCW, Mertens F, editores. WHO Classification of Tumours of Soft Tissue and Bone. 4th ed. Lyons: International Agency for Research on Cancer; 2013. p. 352.
4. Biermann JS. Common benign lesions of bone in children and adolescents. *J Pediatr Orthop.* 2002;22:268–73.
5. Copley L, Dormans JP. Benign pediatric bone tumors. Evaluation and treatment. *Pediatr Clin North Am.* 1996;43:949–66.
6. Riddell DM. Malignant change in fibrous dysplasia. *J Bone Joint Surg Br.* 1964;46:251–5.
7. Lane JM, Khan SN, O'Connor WJ, Nydick M, Hommen JP, Schneider R, et al. Bisphosphonate therapy in fibrous dysplasia. *Clin Orthop Relat Res.* 2001:6–12.