

Artículo especial

Importancia de la evaluación oftalmológica en pacientes con artritis idiopática juvenil



Alejandro Rodríguez-García

Servicio de Inmunología Ocular y Uveítis, Instituto de Otolmología y Ciencias Visuales, Escuela de Medicina y Ciencias de la Salud, TEC Salud, Tecnológico de Monterrey, Monterrey, Nuevo León, México

INFORMACIÓN DEL ARTÍCULO

Historia del artículo:

Recibido el 27 de abril de 2014
Aceptado el 20 de agosto de 2014
On-line el 2 de diciembre de 2014

Palabras clave:

Artritis idiopática juvenil
Uveítis
Catarata
Glaucoma
Ceguera

Keywords:

Juvenile idiopathic arthritis
Uveitis
Cataract
Glaucoma
Blindness

R E S U M E N

La uveítis ocurre dentro del primer año del inicio de la artritis en hasta el 73% de los pacientes con artritis idiopática juvenil (AIJ) considerados en riesgo. La inflamación intraocular se caracteriza por un inicio insidioso y un curso clínico silencioso y crónico, capaz de producir pérdida visual significativa debido a complicaciones como: formación de cataratas, glaucoma, maculopatía y neuropatía óptica. La ausencia de signos y síntomas oculares iniciales, aunado a una deficiente monitorización oftalmológica, producen un retraso diagnóstico de graves consecuencias. Se ha reportado ceguera legal (20/200 o peor) en al menos un ojo en hasta el 47% de aquellos pacientes en riesgo para desarrollar uveítis durante la primera visita oftalmológica. Para reducir las complicaciones oculares y mejorar el pronóstico visual, es necesario referir inmediatamente a pacientes recién diagnosticados con AIJ por el reumatólogo a evaluación oftalmológica y mantener visitas periódicas de seguimiento basadas en la clasificación y la categoría de riesgo de la enfermedad.

© 2014 Elsevier España, S.L.U. Todos los derechos reservados.

The importance of an ophthalmologic examination in patients with juvenile idiopathic arthritis

A B S T R A C T

Uveitis occurs within the first year of arthritis onset in 73% of patients with juvenile idiopathic arthritis (JIA) considered at risk. The intraocular inflammation is characterized by an insidious onset and a silent and chronic clinical course capable of producing significant visual loss due to complications such as: cataract formation, secondary glaucoma, maculopathy and optic neuropathy. The absence of initial signs and symptoms, along with a deficient ophthalmic monitoring produce a delay in diagnosis with serious consequences. It has been estimated that 47% of JIA patients at risk for developing uveitis are legally blind (20/200 or worse) at least in one eye at the time of their first visit to the ophthalmologist. To reduce ocular complications and improve their visual outcome, it is necessary that rheumatologists refer all patients recently diagnosed (within the first month) with JIA for an ophthalmic evaluation, and maintain periodical follow-up visits based on classification and risk category of the disease.

© 2014 Elsevier España, S.L.U. All rights reserved.

Introducción y epidemiología

La artritis idiopática juvenil (AIJ) es una enfermedad inflamatoria, crónica e incapacitante que afecta principalmente a las

articulaciones, y en grado variable con afectación extraarticular, en la población infantil¹.

Los reportes sobre la incidencia y prevalencia de la AIJ son difíciles de comparar entre grupos poblacionales debido a la heterogeneidad de la enfermedad, los diversos criterios de clasificación empleados, la naturaleza de los grupos étnicos estudiados y la certidumbre diagnóstica en cada caso². En consecuencia, los resultados reflejados en diversos trabajos al respecto varían de manera significativa desde una incidencia que va de 0,8 hasta 22,6/100.000

Correo electrónico: immuneye@gmail.com

<http://dx.doi.org/10.1016/j.reuma.2014.08.003>

1699-258X/© 2014 Elsevier España, S.L.U. Todos los derechos reservados.

Tabla 1
Clasificación de la AIJ de acuerdo a la Liga Internacional de Asociaciones de Reumatología (ILAR)

AIJ
AIJ de inicio sistémico
AIJ oligoarticular
Persistente
Extendida
AIJ poliarticular FR (-)
AIJ poliarticular FR (+)
Artritis psoriásica
Artritis relacionada a entesis
Indiferenciada
No entra en ninguna categoría
Entra en más de una categoría

AIJ: artritis idiopática juvenil; FR: factor reumatoide.
Tomado de Petty et al.¹

personas < 16 años por año y una prevalencia con un rango de 7 a 400/100.000 niños y adolescentes³.

En México, no se tienen cifras reales de la prevalencia de la AIJ; sin embargo, se infiere que pudiera ser de al menos 2 casos por cada 100.000 habitantes y una incidencia anual estimada de 0,7 a 0,8 casos nuevos por cada 100.000 habitantes³.

La AIJ es un grupo heterogéneo de artropatías crónicas que inician antes de los 16 años de edad y que tienen una duración de al menos 6 semanas. Según la clasificación de la Liga Internacional de Asociaciones de Reumatología (ILAR), existen 7 subtipos de la enfermedad (tabla 1)¹. Estos subtipos difieren en manifestaciones clínicas, características autoinmunes, determinantes genéticos y pronóstico². Dichas variantes clínicas, junto con algunas características demográficas, han sido consideradas como factores de riesgo para el desarrollo de uveítis⁴⁻⁶, la manifestación extraarticular más frecuente de la AIJ⁷. En pacientes con la forma oligoarticular, y particularmente en presencia de anticuerpos antinucleares (ANA), la ocurrencia de uveítis es de aproximadamente el 20%, disminuyendo al 5-10% en pacientes con la forma poliarticular con factor reumatoide negativo, a casi inexistente en pacientes con la variante sistémica y con factor reumatoide positivo^{8,9}. En México, se ha reportado una prevalencia de uveítis asociada a la AIJ del 16,3%, siendo más frecuente en niñas (87,5%) a una edad temprana (5,7 años) con la forma oligoarticular (75,0%) y en presencia de ANA en el 80% de los casos¹⁰. Estos hallazgos concuerdan con los factores de riesgo más comúnmente asociados a la ocurrencia de uveítis en AIJ reportados en la literatura, los cuales son: género femenino, edad temprana de inicio de la artritis, forma oligoarticular y presencia de ANA^{4,9}. Finalmente, un metaanálisis sobre estudios de AIJ publicados entre 1980 y 2004 concluyó que edad temprana de inicio, ANA positivo y formas oligoarticular y poliarticular se encuentran dentro del más alto riesgo para desarrollar uveítis, mientras que pacientes ANA negativo con inicio de la enfermedad para los 4 años de edad están en una categoría de riesgo moderado, sin importar la forma de presentación de la AIJ¹¹.

Aunque la prevalencia más alta de AIJ ha sido reportada en países escandinavos, seguidos por países del norte de Europa y Norteamérica; se desconoce si la uveítis asociada a AIJ predomina en algún grupo étnico en particular². Por otra parte, para entender el papel que desempeñan los rasgos genéticos en la ocurrencia de uveítis asociada a AIJ, se ha analizado un número considerable de pares de hermanos que presentan la enfermedad¹², no encontrando evidencia suficiente de un componente genético específico ligado a la patogénesis de la uveítis asociada a AIJ^{13,14}. Sin embargo, los hallazgos no descartan una asociación modesta con cierto marcador genético específico (riesgo relativo de genotipo) debido a que su frecuencia es relativamente alta¹⁵.

Respecto a la asociación con alelos del complejo de antígenos de histocompatibilidad mayor (HLA), se han estudiado perfiles de HLA

en pacientes con uveítis asociada a AIJ oligoarticular a temprana edad. En algunas series, se ha encontrado un incremento significativo en la frecuencia del alelo HLA-DRB1*1104 (un fragmento del HLA-DR5) en pacientes con uveítis crónica, comparado con aquellos que no presentan inflamación intraocular^{16,17}. Sin embargo, otros estudios no han podido demostrar este hecho¹⁸. Por otra parte, en todas las series estudiadas, la frecuencia del alelo HLA-DRB1*01 se encontró reducida¹⁸.

Inflamación intraocular asociada a artritis idiopática juvenil

La uveítis es una de las causas líder de ceguera prevenible en la población mundial. En la población pediátrica, la incidencia anual de uveítis se ha estimado entre un 4,3 y 6,9/100.000 habitantes¹⁹⁻²¹. Cuando se analiza en el contexto de las diversas causas de uveítis en la infancia, la uveítis asociada a AIJ representa hasta el 47% de los casos de uveítis en los Estados Unidos y Europa^{19,22} y del 1 al 11% de las uveítis anteriores en centros de atención de alta especialidad alrededor del mundo^{23,24}. Se ha reportado que hasta en un 10% de los casos la uveítis anterior es la primera manifestación de la AIJ¹¹. Un punto importante que se debe considerar es que la uveítis anterior es frecuentemente detectada durante la primera consulta oftalmológica, temprano en el curso clínico de la AIJ²⁵. En un estudio multicéntrico realizado en el 2007, en el que se analizaron 3.271 pacientes con AIJ de 35 centros, se encontró que 406 pacientes (12%) presentaron uveítis, de los cuales se analizaron 115 (28%) pacientes con un curso clínico documentado de uveítis. La gran mayoría de ellos (79%) presentaron la forma oligoarticular, iniciaron la artritis a temprana edad y eran predominantemente mujeres con ANA positivo. Este estudio reveló que hasta el 73% de los pacientes con AIJ presentaron uveítis antes o dentro de los primeros 12 meses del inicio de la artritis, y que un 77 y un 90% la presentaron dentro de los primeros 2 y 4 años de su inicio, respectivamente²⁶. Por otra parte, en el momento de la presentación de la AIJ, se han reportado complicaciones en el 67% de los ojos afectados por uveítis²⁷.

El proceso inflamatorio intraocular en pacientes con AIJ se caracteriza por la presencia de una uveítis anterior insidiosa, de curso clínico silencioso y crónico, que es capaz de producir una pérdida visual significativa debido a diversas y serias complicaciones, como formación de queratopatía en banda cálcica, sinequias posteriores y anteriores del iris, cataratas, glaucoma secundario, vitreítis, maculopatía y neuropatía óptica crónicas, así como hipotonía ocular por formación de membrana ciclítica y pérdida total de la función con ptisis bulbar²⁸⁻³⁰.

Inicialmente, el paciente con inflamación intraocular asociada a AIJ no presenta signos ni síntomas clásicos relacionados con uveítis, específicamente: ojo rojo, dolor ocular, fotofobia y visión borrosa⁹. Esta etapa es crítica en el desarrollo de la enfermedad ocular, pues la falta de manifestaciones puede durar desde varios meses hasta años, y no es sino hasta que aparecen las primeras complicaciones derivadas de la uveítis que el paciente, sus familiares o el médico tratante advierten la presencia de la misma^{31,32}.

Es durante esta etapa de la enfermedad que las visitas periódicas al oftalmólogo son clave para la detección temprana de inflamación intraocular, la cual únicamente puede advertirse mediante la observación cuidadosa bajo lámpara de hendidura de células inflamatorias flotando en el humor acuoso en la cámara anterior^{10,31} (fig. 1 A y B).

Las primeras complicaciones, como la queratopatía en banda cálcica, la aparición de sinequias posteriores del iris y el inicio de la formación de catarata, pueden entonces producir fotofobia y pérdida visual^{27-29,33} (fig. 2). En el único reporte de pacientes mexicanos con uveítis asociada a AIJ, se presentaron complicaciones oculares a la primera visita oftalmológica en el 55,2% de los

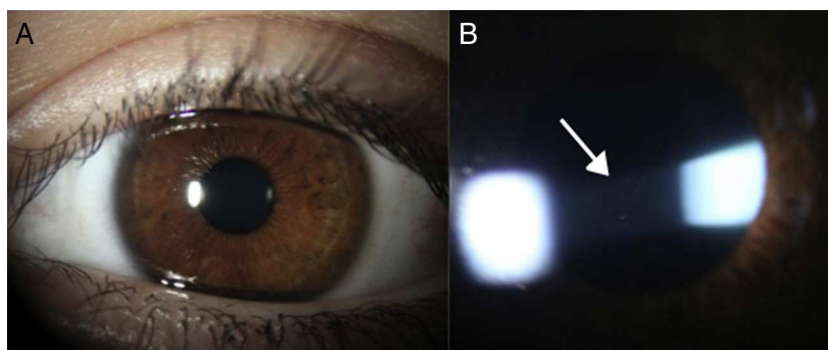


Figura 1. A) Ojo con uveítis anterior crónica asociada a AIJ sin mostrar evidencia de inflamación a simple vista. B) Mismo ojo bajo lámpara de hendidura mostrando fenómeno de Tyndall (exudación proteica) y células inflamatorias (flecha) flotando en el humor acuoso de la cámara anterior.

ojos afectados, siendo la complicación más frecuente la formación de sinequias posteriores del iris (56.2%), seguida de la queratopatía en banda cálcica (50.0%) y la formación de cataratas (31.2%)¹⁰. Posteriormente, si aún no se detecta la uveítis, o si el tratamiento médico de la misma no es el adecuado, además de la progresión de las cataratas, aparecen complicaciones más serias, como vitreítis, edema macular quístico, glaucoma secundario a bloqueo pupilar o cierre angular por formación de sinequias posteriores y anteriores del iris, respectivamente, así como neuropatía óptica inflamatoria o isquémica, entre otras^{5,33} (fig. 3). En un estudio de 89 niños con uveítis asociada a AIJ, se encontró maculopatía (edema y cambios cicatriciales) en el 26% de los ojos afectados, así como membranas

epirretinianas o neovasculares en el 10% de los ojos, hipotonía ocular en el 10%, papiledema y papilitis en el 3%, al igual que desprendimiento de retina en el 3% de los ojos³⁰. Los resultados de otro estudio que analizó las complicaciones oculares que amenazan seriamente la visión de pacientes con uveítis asociada a AIJ son igualmente desalentadores, mostrando altos porcentajes de formación de catarata (70%), edema macular por angiografía (32%), opacidad vítrea (25%), neuropatía óptica glaucomatosa (21%) e hipotonía ocular (17%)³⁴ (tabla 2).

Estas cifras son evidencia clínica contundente de que la aparición de complicaciones oculares no es rara en la AIJ, especialmente si consideramos que la uveítis frecuentemente pasa desapercibida al reumatólogo, al pediatra, inclusive al mismo paciente, y solo se hace evidente hasta que ocurre pérdida visual sustancial

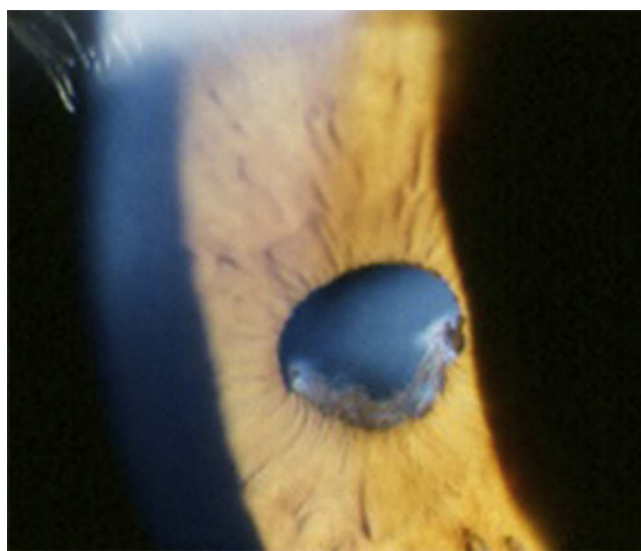


Figura 2. Sinequias posteriores extensas del iris y formación de catarata secundaria a inflamación intraocular persistente y al uso de esteroides tópicos.

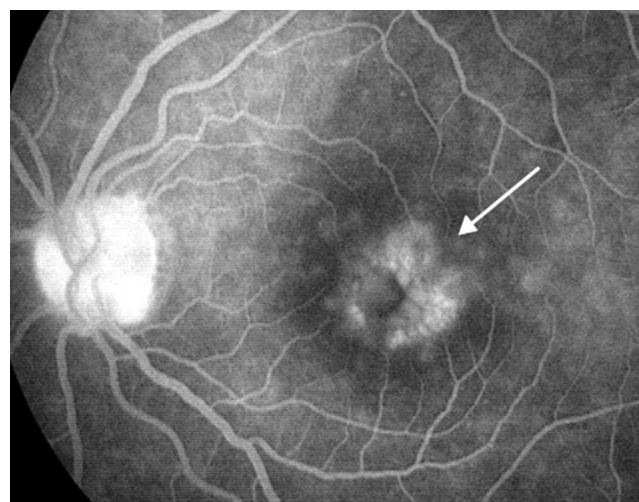


Figura 3. Fluorangiografía de retina (fase tardía) de ojo izquierdo de paciente con edema macular quístico crónico (flecha) por uveítis crónica secundaria a AIJ.

Tabla 2
Complicaciones oculares más frecuentemente reportadas en pacientes con uveítis asociada a AIJ

Complicación ocular	Kotaniemi et al. ²⁵ % (n = 104)	Woreta et al. ²⁷ % (n = 75)	Kump et al. ³⁰ % (n = 89)	Heiligenhaus et al. ²⁶ % (n = 100)	López-Rubio et al. ¹⁰ % (n = 16)
Queratopatía en banda	7,0	31,5	46,0	21,0	50,0
Sinequias posteriores	ND	27,5	58,0	31,0	56,2
Glaucoma	8,0	15,3	20,0	6,0	31,2
Catarata	22,0	45,6	64,0	26,0	31,2
Maculopatía	8,0	6,4	26,0	4,0	ND
Neuropatía óptica	ND	4,5	3,0	7,0	ND
Otros ^a	ND	9,3	10,0	9,0	ND

ND: no determinado.

^a Hipotonía, rubeosis iridis, desprendimiento retina, opacidad vítrea, hemovítreo, otros.

Tabla 3
Intervalos sugeridos para el escrutinio oftalmológico a pacientes con AIJ según los criterios de clasificación de la Liga Internacional de Asociaciones de Reumatología (ILAR)

Subgrupo de AIJ	ANA	Edad inicio AIJ (años)	Duración de AIJ (años)	Intervalos de escrutinio recomendados (meses)
OA; PA FR (-); Aps; otras artritis	+	≤ 6	≤ 4	3
OA; PA FR (-); Aps; otras artritis	+	≤ 6	> 4	6
OA; PA FR (-)Aps; otras artritis	+	≤ 6	≥ 7	12
OA; PA FR (-); Aps; otras artritis	+	> 6	≤ 2	6
OA; PA FR (-); Aps; otras artritis	+	> 6	> 2	12
OA; PA FR (-); Aps; otras artritis	-	≤ 6	≤ 4	6
OA; PA FR(-); Aps; otras artritis	-	≤ 6	> 4	12
OA; PA FR(-); Aps; otras artritis	-	> 6	NA	12
Artritis relacionada a entesitis	NA	NA	NA	12
PA FR (+); artritis sistémica	NA	NA	NA	12
Pacientes con uveítis	NA	NA	NA	De acuerdo con el curso de la uveítis

Aps: artritis psoriásica; FR (-): seronegativa; FR (+): seropositiva; NA: no aplica; OA: oligoartritis; PA: poliarticular.

Adaptada de Heiligenhaus et al.²⁶

y permanente³⁴. A este respecto, es importante volver a enfatizar que la gran mayoría de estos niños poco comunicativos no cursan con signos ni síntomas oculares que evidencien la presencia de inflamación intraocular. Esto ocasiona que los padres y demás familiares no adviertan la presencia de la patología ocular, como sí ocurre con las manifestaciones articulares y sistémicas^{9,35}. Este hecho hace imperativo el conocer los factores de riesgo de aparición de uveítis en niños con AIJ, así como el aplicar la mejor estrategia para la detección temprana de la misma.

Repercusión visual de la uveítis asociada a artritis idiopática juvenil

El impacto visual que tiene la uveítis asociada a la AIJ ha sido motivo de estudio y reporte por múltiples autores; sin embargo, la cientización de su relevancia entre los grupos multidisciplinarios involucrados en la atención médica de estos pacientes no ha sido lo suficientemente eficaz hasta hoy en día. Una pérdida visual sustancial, el 47% de pacientes con ceguera legal (20/200 o peor) en al menos un ojo, ha sido reportada durante la primera visita oftalmológica de pacientes con uveítis asociada a AIJ^{27,36}.

La gravedad de la enfermedad ocular durante el examen oftalmológico inicial ha sido considerada como factor de riesgo para un pobre pronóstico visual a largo plazo en estos pacientes^{34,36}. Otros factores predictores de pobre pronóstico visual en estos casos incluyen: el inicio de la uveítis previo o en el momento del diagnóstico de la AIJ; un período corto entre el inicio de la artritis y la uveítis, y pertenecer al género masculino^{34,37-39}.

Monitorización oftalmológica en pacientes con artritis idiopática juvenil

Las guías de monitorización para la detección temprana de uveítis en la AIJ varían entre diversos países y están basadas en la percepción de riesgo para desarrollar inflamación intraocular⁶. Como hemos mencionado previamente, los factores de riesgo para desarrollar uveítis en pacientes con AIJ que han sido considerados en la gran mayoría de las publicaciones incluyen: el patrón de la presentación inicial de la artritis; el género, el estatus de los ANA y la edad al inicio de la artritis^{4,7,34}. Sin embargo, la mayoría de las guías establecidas hasta ahora no contemplan el riesgo de pérdida visual en estos pacientes, y reducir la ceguera debe de ser el propósito primario de los programas de monitorización y seguimiento a pacientes con AIJ³¹.

Con respecto a los intervalos óptimos entre evaluaciones oftalmológicas para evitar pérdida visual, las más recientes recomendaciones para monitorizar la aparición de uveítis en pacientes con AIJ fueron publicadas en 2006 por la Academia Americana de Pediatría en conjunto con un panel de expertos compuesto por reumatólogos y oftalmólogos⁷. Un año después, el Grupo de Estudio

de Uveítis en Niños de Alemania sugirió una serie de modificaciones a estas guías²⁶ (tabla 3). Las guías nos permiten una detección más temprana de la uveítis en pacientes con AIJ, para así reducir de manera significativa la gran proporción de complicaciones oculares serias reportadas hasta hoy en día durante la primera visita a clínicas especializadas. La frecuencia de complicaciones oculares en niños con uveítis asociada a AIJ se ha estimado entre el 34 y el 67% de los casos^{27,36}, llegando a una prevalencia media de hasta el 86,3% a 3 años de su presentación inicial. Para destacar y preocupar es el hecho de que, en el momento de su primera visita oftalmológica, casi la mitad de los pacientes con AIJ en alto riesgo para desarrollar uveítis presenten ceguera legal en al menos un ojo como consecuencia de las complicaciones oculares secundarias a la inflamación intraocular³⁶. Además, la aparición de complicaciones y secuelas oculares derivadas del curso clínico prolongado de la enfermedad durante el seguimiento a largo plazo de estos pacientes no siempre recibe la consideración necesaria por el grupo de especialistas que atienden la enfermedad, como lo demuestran diversas publicaciones al respecto^{37,38,40}.

Evidentemente, esto cobra gran relevancia si consideramos que estas secuelas pueden ser evitadas si estos niños y adolescentes reciben una monitorización y un tratamiento adecuado y oportuno por oftalmólogos calificados para la atención a uveítis.

Recomendaciones para la monitorización y el seguimiento oftalmológico a pacientes con artritis idiopática juvenil

El propósito de este reporte es reiterar el compromiso profesional y asistencial que el equipo multidisciplinario que atiende a pacientes con AIJ tiene en brindar una atención adecuada a estos pacientes. Para consolidar esta estrategia, se han emitido ciertas recomendaciones que deben ser aplicadas eficazmente por el equipo médico involucrado en la atención a niños con AIJ. Dichas recomendaciones son enumeradas a continuación:

1. Referir inmediatamente (dentro del primer mes) al paciente recién diagnosticado con AIJ por el reumatólogo a evaluación oftalmológica para detección oportuna de uveítis^{7,11,26,41}.
2. Posterior a la revisión inicial, deben mantenerse visitas periódicas de seguimiento oftalmológico, basadas en la clasificación y la categoría de riesgo de la enfermedad (tabla 3)²⁶.
3. Se recomienda cambiar el esquema de seguimiento clínico de cada 6 a cada 12 meses en pacientes con ANA positivos e inicio de la AIJ > 6 años de edad que no han presentado uveítis dentro de los primeros 2 años del diagnóstico de AIJ^{26,27,42}. Nota: el riesgo de desarrollar complicaciones adicionales entre los 4 a 6 años posteriores al inicio de la AIJ es mínimo, lo que justifica el cambio en el esquema de seguimiento de estos pacientes.
4. Si el paciente es mayor de 6 años de edad y el reumatólogo tiene una sospecha fuerte de AIJ o el paciente tiene ANA

positivos, el especialista debe, en forma proactiva, referir al paciente para un examen oftalmológico para detectar uveítis^{26,27,43}. Nota: dado que el mayor riesgo para desarrollar uveítis es en pacientes menores de 2 años de edad, portadores de ANA, resulta benéfico realizar el máximo esfuerzo posible para agendar una evaluación oftalmológica lo más pronto posible para estos pacientes. Esto podría ser previo o el mismo día de la evaluación reumatológica.

5. Es aconsejable que todas las evaluaciones oftalmológicas sean realizadas bajo lámpara de hendidura por oftalmólogos pediatras experimentados o de preferencia, por especialistas en inmunología ocular y uveítis^{6,7,26}.

A pesar de ello, por sí solas, estas estrategias no eliminarán la totalidad de las complicaciones oculares. Esto se debe a que aunque algunos pacientes son enviados al oftalmólogo desde el inicio de la enfermedad articular y de que se lleve a cabo la detección oportuna de la uveítis; otros factores, como un manejo inadecuado de la inmunosupresión, condiciones socioeconómicas adversas, el pobre apego terapéutico del paciente y la propia naturaleza agresiva de la inflamación intraocular, producen secuelas visuales irreversibles en un alto porcentaje de casos. Solamente con una estrategia dual basada en mejorar el escrutinio temprano y periódico de los pacientes, así como el desarrollo de tratamientos más eficaces para la enfermedad, es que se podrán prevenir verdaderamente las complicaciones oculares que afectan a estos pacientes.

Para completar esta estrategia dual, aún nos queda pendiente la difícil tarea de mejorar los esquemas terapéuticos, el apego al tratamiento y la educación para pacientes con AIJ y sus familiares para lograr un manejo integral más eficiente de la enfermedad articular y ocular.

Responsabilidades éticas

Protección de personas y animales. Los autores declaran que para esta investigación no se han realizado experimentos en seres humanos ni en animales.

Confidencialidad de los datos. Los autores declaran que han seguido los protocolos de su centro de trabajo sobre la publicación de datos de pacientes y que todos los pacientes incluidos en el estudio han recibido información suficiente y han dado su consentimiento informado por escrito para participar en dicho estudio.

Derecho a la privacidad y consentimiento informado. Los autores han obtenido el consentimiento informado de los pacientes y/o sujetos referidos en el artículo. Este documento obra en poder del autor de correspondencia.

Conflicto de intereses

Los autores declaran no tener ningún conflicto de intereses.

Bibliografía

- Petty RE, Southwood TR, Manners PJ, Baum J, Glass DN, Goldenberg J, et al. International League of Associations for Rheumatology classification of juvenile idiopathic arthritis: Second revision. Edmonton, 2001. *J Rheumatol*. 2004;31:390-2.
- Kotaniemi K, Savolainen A, Karma A, Aho K. Recent advances in uveitis of juvenile idiopathic arthritis. *Surv Ophthalmol*. 2003;48:489-502.
- Manners PJ, Bower CC. Worldwide prevalence of juvenile arthritis: Why does it vary so much? *J Rheumatol*. 2002;29:1520-30.
- Chia A, Lee V, Graham EM, Edelsten C. Factors related to severe uveitis at diagnosis in children with juvenile idiopathic arthritis in a screening program. *Am J Ophthalmol*. 2003;135:757-62.
- De Boer J, Wulffraat N, Rothova A. Visual loss in uveitis of childhood. *Br J Ophthalmol*. 2003;87:879-84.
- Edelsten C, Lee V, Bentley CR, Kanski JJ, Graham EM. An evaluation of baseline risk factors predicting severity in juvenile idiopathic arthritis associated uveitis and other chronic anterior uveitis in early childhood. *Br J Ophthalmol*. 2002;86:51-6.
- Cassidy J, Kivlin J, Lindsley C, Nocton J. Ophthalmologic examinations in children with juvenile rheumatoid arthritis. *Pediatrics*. 2006;117:1843-5.
- Gori S, Broglia AM, Ravelli A, Aramini L, di Fuccia G, Nicola CA, et al. Frequency and complications of chronic iridocyclitis in ANA-positive pauciarticular juvenile chronic arthritis. *Int Ophthalmol*. 1994;18:225-8.
- Kanski JJ. Juvenile arthritis and uveitis. *Surv Ophthalmol*. 1990;34:253-67.
- López-Rubio S, López-Jaime GR, Lam-Franco L, Páez-Garza JH, Rodríguez-García A. Prevalencia y manifestaciones clínicas de la uveítis anterior crónica en pacientes mexicanos con artritis idiopática juvenil. *Rev Mex Oftalmol*. 2011;85:8-20.
- Carvounis PE, Herman DC, Cha S, Burke JP. Incidence and outcomes of uveitis in juvenile rheumatoid arthritis: A synthesis of the literature. *Graefes Arch Clin Exp Ophthalmol*. 2006;244:281-90.
- Säilä H, Kotaniemi K, Savolainen A, Kautiainen H, Leirisalo-Repo M, Aho K. Uveitis in sibling pairs with juvenile idiopathic arthritis. *Rheumatology (Oxford)*. 2001;40:221-4.
- Clemens LE, Albert E, Ansell BM. Sibling pairs affected by chronic arthritis of childhood: Evidence for a genetic predisposition. *J Rheumatol*. 1985;12:108-13.
- Moroldo MB, Tague BL, Shear ES, Glass DN, Giannini EH. Juvenile rheumatoid arthritis in affected sibpairs. *Arthritis Rheum*. 1997;40:1962-6.
- Del Junco D, Luthra HS, Annegers JF, Worthington JW, Kurland LT. The familial aggregation of rheumatoid arthritis and its relationship to the HLA-DR4 association. *Am J Epidemiol*. 1984;119:813-29.
- Malagon C, Van Kerckhove C, Giannini EH, Taylor J, Lovell DJ, Levinson JE, et al. The iridocyclitis of early onset pauciarticular juvenile rheumatoid arthritis: Outcome in immunogenetically characterized patients. *J Rheumatol*. 1992;19:160-3.
- Melin-Aldana H, Giannini EH, Taylor J, Lovell DJ, Levinson JE, Passo MH, et al. Human leukocyte antigen-DRB1*1104 in the chronic iridocyclitis of pauciarticular juvenile rheumatoid arthritis. *J Pediatr*. 1992;121:56-60.
- Haas JP, Truckenbrodt H, Hoza CPJ. Subtypes of HLA-DRB1*03, *08, *11*12, *13 and *14 in early onset pauciarticular juvenile chronic arthritis (EOPA) with and without iridocyclitis. *Clin Exp Rheumatol*. 1994;12 Suppl 10:S7-14.
- Gritz D. Incidence and prevalence of uveitis in northern California. The Northern California epidemiology of uveitis study. *Ophthalmology*. 2004;111:491-500.
- Vadot E. Epidemiology of intermediate uveitis: A prospective study in Savoy. *Dev Ophthalmol*. 1992;23:33-4.
- Rothova A, Suttrop-van Schulten MS, Frits Treffers W, Kijlstra A. Causes and frequency of blindness in patients with intraocular inflammatory disease. *Br J Ophthalmol*. 1996;80:332-6.
- Tugal-Tutkun I, Havrlikova K, Power WJ, Foster CS. Changing patterns of uveitis in childhood. *Ophthalmology*. 1996;103:375-83.
- Rodriguez A, Calonge M, Pedroza-Seres M, Akova YA, Messmer EM, D'Amico DJ, et al. Referral patterns of uveitis in a tertiary eye care center. *Arch Ophthalmol*. 1996;114:593-9.
- Wakefield D, Chang JH. Epidemiology of uveitis. *Int Ophthalmol Clin*. 2005;45:1-13.
- Kotaniemi KK, Kautiainen HH, Karma AA, Aho KK. Occurrence of uveitis in recently diagnosed juvenile chronic arthritis: A prospective study. *Ophthalmology*. 2001;108:2071-5.
- Heiligenhaus A, Niewerth M, Ganser G, Heinz C, Minden K, German Uveitis in Childhood Study Group. Prevalence and complications of uveitis in juvenile idiopathic arthritis in a population-based nation-wide study in Germany: Suggested modification of the current screening guidelines. *Rheumatology (Oxford)*. 2007;46:1015-9.
- Woreta F, Thorne JE, Jabs DA, Kedhar SR, Dunn JP. Risk factors for ocular complications and poor visual acuity at presentation among patients with uveitis associated with juvenile idiopathic arthritis. *Am J Ophthalmol*. 2007;143:647-55.
- Thorne JE, Woreta F, Kedhar SR, Dunn JP, Jabs DA. Juvenile idiopathic arthritis-associated uveitis: Incidence of ocular complications and visual acuity loss. *Ophthalmology*. 2007;143:840-2.
- Thorne JE, Woreta FA, Dunn JP, Jabs DA. Risk of cataract development among children with juvenile idiopathic arthritis-related uveitis treated with topical corticosteroids. *Ophthalmology*. 2010;117:1436-41.
- Kump LI, Castañeda RAC, Androudi SN, Reed GF, Foster CS. Visual outcomes in children with juvenile idiopathic arthritis-associated uveitis. *Ophthalmology*. 2006;113:1874-7.
- Anesi SD, Foster CS. Importance of recognizing and preventing blindness from juvenile idiopathic arthritis-associated uveitis. *Arthritis Care Res*. 2012;64:653-7.
- Kump LI, Cervantes-Castañeda RA, Androudi SN, Foster CS. Analysis of pediatric uveitis cases at a tertiary referral center. *Ophthalmology*. 2005;112:1287-92.
- Foster CS, Barrett F. Cataract development and cataract surgery in patients with juvenile rheumatoid arthritis-associated iridocyclitis. *Ophthalmology*. 1993;100:809-17.
- Reza Dana M, Merayo-Llloves J, Schaumberg DA, Foster CS. Visual outcomes prognosticators in juvenile rheumatoid arthritis-associated uveitis. *Ophthalmology*. 1997;104:236-44.
- Petty RE, Smith JR, Rosenbaum JT. Arthritis and uveitis in children. *Am J Ophthalmol*. 2003;135:879-84.
- Rosenberg KD, Feuer WJ, Davis JL. Ocular complications of pediatric uveitis. *Ophthalmology*. 2004;111:2299-306.

37. Cabral DA, Petty RE, Malleson PN, Ensworth S, McCormick AQ, Shroeder ML. Visual prognosis in children with chronic anterior uveitis and arthritis. *J Rheumatol.* 1994;21:2370–5.
38. Saurenmann RK, Levin AV, Feldman BM, Rose JB, Laxer RM, Schneider R, et al. Prevalence, risk factors, and outcome of uveitis in juvenile idiopathic arthritis: A long-term follow up study. *Arthritis Rheum.* 2007;56:647–57.
39. Kalinina Ayuso V, Ten Cate HA, van der Does P, Rothova A, de Boer JH. Male gender and poor visual outcome in uveitis associated with juvenile idiopathic arthritis. *Am J Ophthalmol.* 2010;149:987–93.
40. Marvillet I, Terrada C, Quartier P, Quoc EB, Bodaghi B, Prieur A-M. Ocular threat in juvenile idiopathic arthritis. *Joint Bone Spine.* 2009;76:383–8.
41. Grassi A, Corona F, Casellato A, Carnelli V, Bardare M. Prevalence and outcome of juvenile idiopathic arthritis-associated uveitis and relation to articular disease. *J Rheumatol.* 2007;34:1139–45.
42. Saurenmann RK, Levin AV, Feldman BM, Laxer RM, Schneider R, Silverman ED. Risk factors for development of uveitis differ between girls and boys with juvenile idiopathic arthritis. *Arthritis Rheum.* 2010;62:1824–8.
43. Bolt IB, Cannizzaro E, Seger R, Saurenmann RK. Risk factors and long-term outcome of juvenile idiopathic arthritis-associated uveitis in Switzerland. *J Rheumatol.* 2008;35:703–6.