

Caso clínico

Enfermedad de Behçet y enteropatía perdedora de proteínas secundaria a linfangiectasia intestinal



Samantha Rodríguez-Muguruza^{a,*}, Noemí Caballero^b, Judith Horneros^c, Eugeni Domenech^b y Lourdes Mateo^a

^a Servicio de Reumatología, Hospital Universitari Germans Trias i Pujol, Badalona, Barcelona, España

^b Servicio de Aparato Digestivo, Hospital Universitari Germans Trias i Pujol, Badalona, Barcelona, España

^c Servicio de Radiodiagnóstico, Hospital Universitari Germans Trias i Pujol, Badalona, Barcelona, España

INFORMACIÓN DEL ARTÍCULO

Historia del artículo:

Recibido el 9 de septiembre de 2014

Aceptado el 21 de noviembre de 2014

On-line el 4 de febrero de 2015

Palabras clave:

Enfermedad de Behçet
Enteropatía perdedora de proteínas secundaria
Linfangiectasia intestinal

R E S U M E N

Se describe el caso de un paciente con enfermedad de Behçet y enteropatía perdedora de proteínas secundaria a linfangiectasia intestinal.

© 2014 Elsevier España, S.L.U. Todos los derechos reservados.

Behçet disease and protein-losing enteropathy due to intestinal lymphangiectasia

A B S T R A C T

We report an unusual case of a patient with Behçet's disease that developed protein-losing enteropathy due to intestinal lymphangiectasia.

© 2014 Elsevier España, S.L.U. All rights reserved.

Keywords:

Disease Behçet's
Enteropathy protein-losing secundari
Intestinal lymphangiectasia

Introducción

La enfermedad de Behçet (EB) es una entidad inflamatoria multisistémica de etiología desconocida con compromiso musculoesquelético, ocular y mucocutáneo recurrente¹. Presenta una distribución mundial, sin embargo, es más frecuente en los países que constituían la antigua «ruta de la seda»². Las lesiones vasculares están presentes en el 40% de pacientes y puede comprometer a vasos de cualquier calibre³. El territorio venoso es el que se afecta con mayor frecuencia (75%). Las manifestaciones más comunes son la tromboflebitis y la trombosis de los miembros inferiores⁴, seguidas por la trombosis de la vena cava, aneurismas de la arteria pulmonar y síndrome de Budd-Chiari^{5,6}. La expresividad clínica

de la trombosis varía en función del grado de oclusión y del lugar anatómico afectado; un trombo en la vena cava inferior puede ser causa de hipertensión portal.

La linfangiectasia intestinal es una rara pero grave causa de enteropatía perdedora de proteínas. Es originada por una obstrucción en la circulación venosa y linfática, que produce aumento en su presión, con dilatación y rotura secundaria de los vasos linfáticos de la pared intestinal⁷. El duodeno es la porción intestinal más afectada⁸. Se manifiesta como hipoproteinemia, linfopenia y disminución de los niveles de inmunoglobulinas. Los niveles elevados de alfa 1 antitripsina fecal confirman el diagnóstico⁷. Es necesario realizar exploraciones complementarias, como, por ejemplo, la endoscopia digestiva alta o cápsula endoscópica, dirigidas al estudio de la enfermedad de base tales como la enfermedad de Menétrier, la gastroenteritis eosinofílica y la enfermedad de Whipple⁹.

A continuación, presentamos el caso clínico de un hombre joven afectado de EB, complicado con hipertensión portal por múltiples

* Autor para correspondencia.

Correo electrónico: sam63100@hotmail.com (S. Rodríguez-Muguruza).

trombosis que cursó con enteropatía pierde proteína secundaria a linfangiectasia intestinal.

Observación clínica

Hombre de 38 años, natural de Marruecos, residente en España desde hace 11 años. Diagnosticado de EB a los 28 años a raíz de un estudio de trombosis de vena cava superior y episodios recurrentes de foliculitis, fenómeno de patergia, úlceras orales y genitales. Durante la evolución de la enfermedad, presentó trombosis en la vena cava inferior, tronco braquiocefálico derecho e izquierdo y venas suprahepáticas. Recibía como tratamiento 5 mg de prednisona cada 24 h, 50 mg de azatioprina cada 8 h, 0,5 mg de colchicina cada 24 h y aldocumar en pauta móvil, aunque con mal cumplimiento terapéutico por sociopatía asociada.

Consultó al Servicio de Urgencias por disnea, febrícula y malestar general. En el examen físico se evidenciaron palidez marcada, taquipnea, 90% de saturación basal de oxígeno, múltiples úlceras orales, foliculitis en brazos y la zona suprapúbica, fenómeno de patergia (fig. 1A) edemas de miembros inferiores, circulación colateral en «cabeza de medusa» en el tórax y en el abdomen (fig. 1B), hepatomegalia de 4 traveses de dedo e hipofonesis bibasal en la auscultación pulmonar. En la radiografía de tórax, se evidenció derrame pleural bilateral (fig. 1C), por lo que se realizó una toracocentesis que mostró un trasudado no infectado sin presencia de gérmenes a la tinción de Gram y con cultivo bacteriológico negativo. En la analítica desatacaban leucocitosis y elevación de reactantes de fase aguda (tabla 1). Ante la sospecha de una infección respiratoria, se inició tratamiento antibiótico empírico con meropenem.

Durante su ingreso, se constató aumento de los edemas de miembros inferiores, al que se le añade edema escrotal y de pared abdominal. Se inició tratamiento diurético con parcial mejoría. En la analítica de ingreso (tabla 1) destacaba la persistencia de leucocitosis, elevación de reactantes de fase aguda, hipoproteinemia e hipoalbuminemia, función hepática y renal normal. El estudio de autoinmunidad (anticuerpos antinucleares, anticuerpos extraíbles del núcleo, anticuerpos anticitoplasmáticos, factor reumatoide, anticuerpos anti citrulinas), los hemocultivos, la serología viral para hepatitis B y C y virus de inmunodeficiencia humana fueron negativos. Se practicó un ecocardiograma que mostró un mínimo derrame pericárdico, sin signos sugestivos de constricción. Una ecografía Doppler de abdomen constató la presencia de hepatomegalia homogénea y ascitis leve. Las venas suprahepáticas media e izquierda sin presencia de flujo (síndrome de Budd-Chiari). La vena suprahepática derecha estaba parcialmente permeable con flujo monofásico y la vena cava inferior presentaba un ligero aumento de calibre. Se evidenciaron además signos de hipertensión portal con circulación colateral en el hilio esplénico, retroperitoneal y permeabilización de la vena umbilical. Estos hallazgos se corroboraron en una tomografía abdominal (fig. 2A-C). En el estudio de orina, se observó una proteinuria de 0,1 g/24 h. Dada la presencia de hipoproteinemia, hipoalbuminemia y déficit vitamínico, se sospechó de un síndrome malabsortivo. El estudio de transglutaminasa sérica también resultó normal. Se practicó una biopsia de grasa abdominal subcutánea, en donde no se evidenció material amiloide. La colonoscopia y la ileoscopia descartaron la presencia de ileítis. Debido a la hipertensión venosa portal, esplácnica y enteropatía pierdepoteína, se sospechó de linfangiectasia intestinal que se confirmó con la elevada excreción elevada de alfa 1 antitripsina fecal (2,85 mg/g-valor normal < 0,3) e imágenes compatibles halladas con cápsula endoscópica en el tracto duodenal (fig. 1D). Durante su estancia, el paciente cursó con episodios recurrentes de tromboflebitis, por lo que precisó de la colocación de una vía central (femoral) que se trombó a las 72 h. Ante la imposibilidad de administración de tratamiento por vía intravenosa, se colocó una vía central con ayuda de arteriografía con evidencia de gran circulación colateral en el

tórax y supraclavicular (fig. 2D). La yugular interna se encontraba disminuida de calibre y la yugular externa dilatada, a la inyección de contraste se apreciaba una trombosis de ambos troncos innominados con abundante circulación colateral que drenaban a la vena pericardiofrénica. Se logró cateterizar dicha vena, donde se colocó un reservorio subcutáneo bicameral que el paciente toleró únicamente 24 h por dolor en el momento de la administración de la medicación.

El tratamiento por vía oral también se vio limitado por la escasa absorción intestinal. El paciente recibió tratamiento con seroalbúmina, furosemida por vía intravenosa, suplementos vitamínicos y octeotrida (por vía periférica) con buenos resultados. Para el control de la EB se prescribió metotrexato 15 mg semanal y enoxaparina sódica por vía subcutánea asociado a 10 mg de prednisona cada 24 h; para asegurar su absorción, se decidió el uso de vía sublingual.

El paciente presentó además episodios de candidiasis y herpes oral que se trataron con antifúngicos y antivirales por vía intravenosa.

Al alta hospitalaria, los edemas remitieron y el derrame pleural se redujo notablemente. Las cifras de leucocitos y de reactantes de fase aguda se normalizaron. Su estado nutricional mejoró considerablemente.

Actualmente, tras un año del diagnóstico de linfangiectasia intestinal, el paciente es controlado en consultas externas de Reumatología y Digestivo.

Discusión

La EB, caracterizada por la presencia de úlceras buco-genitales recurrentes, uveítis, artritis y lesiones cutáneas, es la única entre las vasculitis que puede afectar a vasos de cualquier calibre¹. Esta enfermedad afecta principalmente a las venas y cursa con episodios trombóticos, en muchos casos de difícil manejo debido a su carácter recurrente y a los síndromes secundarios relacionados al trombo⁶. La linfangiectasia intestinal es una causa de enteropatía pierdepoteína cuya base fisiopatológica es la dilatación de los vasos linfáticos intestinales. Puede ser primaria o secundaria a un trastorno obstructivo⁹. En el presente caso se cree que la linfangiectasia intestinal asociada a la EB es secundaria a la hipertensión portal causada por los múltiples trombos en el territorio portal. Morita et al.¹⁰ evidenciaron un aumento en el número de vasos linfáticos iliopélvicos y lumbares en linfogramas de pacientes afectados de EB y linfangiectasia intestinal; concluyeron que la dilatación de las vías linfáticas podría estar relacionada a un aumento en el flujo causado por la hiperpermeabilidad vascular y no un bloqueo en la circulación de la linfa.

Tal y como se ilustra en el presente caso, debido a la baja presión oncocítica originada por la hipoproteinemia, los pacientes cursan con ascitis, derrame pleural, derrame pericárdico y edemas. Esto contrasta con lo descrito por Asakura et al.¹¹ en 1978, en donde 4 de los 15 pacientes con linfangiectasia intestinal no presentaban hipoproteinemia sérica. Debido a la coexistencia de hipogammaglobulinemia y linfopenia⁶, las infecciones son frecuentes y pueden aumentar la mortalidad¹². Sin embargo, Tsuchiya et al.¹³ objetivaron que, en comparación con los pacientes con enteropatía perdedora de proteínas, los pacientes con EB y linfangiectasia intestinal no presentaban hipogammaglobulinemia.

El diagnóstico de linfangiectasia intestinal se realiza por exclusión, generalmente en pacientes con estudio de enteropatía perdedora de proteínas, en el que se detecta elevación de alfa 1 antitripsina fecal⁷ e imágenes indicativas halladas por gastroscopia o cápsula endoscópica¹⁴.

En nuestro caso, al igual que en la literatura, no se pudo realizar la confirmación histopatológica, ya que esta se realiza en un mínimo porcentaje de casos. Por ejemplo, en una serie de 1.866 pacientes con sospecha de linfangiectasia intestinal, la confirmación

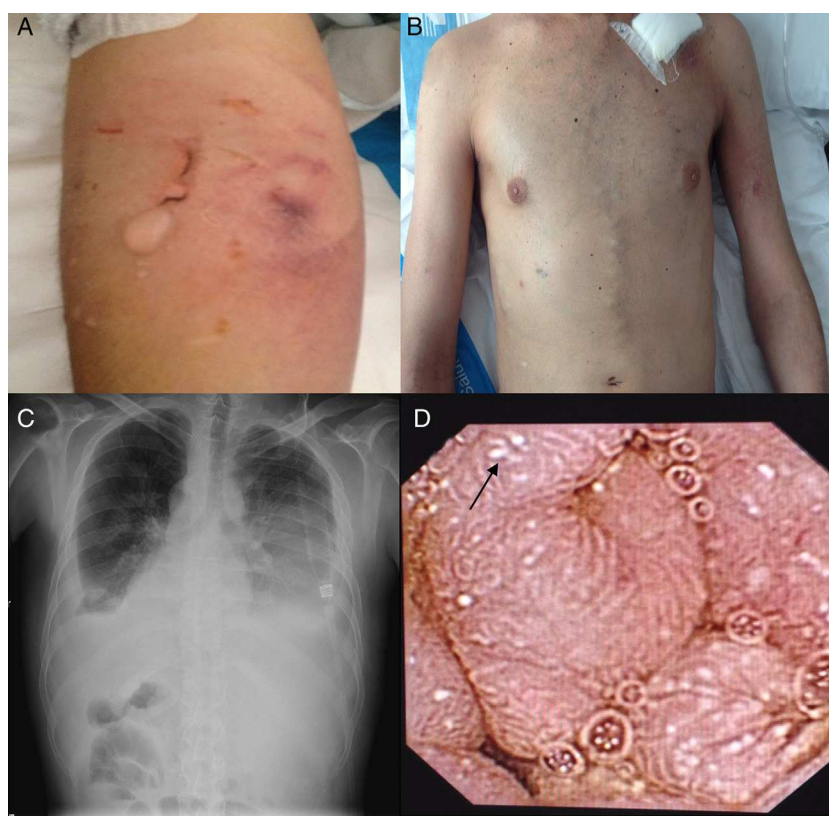


Figura 1. A) Fenómeno de patergia. B) «Cabeza de medusa». C) Radiografía de tórax proyección anteroposterior muestra derrame pleural bilateral. D) Cápsula endoscópica: linfangiectasia intestinal.

Tabla 1
Análítica en urgencias y planta de reumatología

Hemograma	Urgencias	Planta de reumatología	Valor normal
Leucocitos	18,50 × 10 × 9/l	13,50 × 10 × 9/l	4.000-11.000
Segmentados	95%	92%	
Linfocitos	1%	0%	
Monocitos	3%	7%	
Hemoglobina	11,9 d/dl	11,3 d/dl	13,5-17,5
Volumen corpuscular medio	80,2 fL	79,2 fL	80-95
Hemoglobina corpuscular media	25,6 pg	26,6 pg	27-32
Plaquetas	339 × 10 × 9/l	339 × 10 × 9/l	150-4.000
VSG		26 mm	0-20
Gasometría arterial			
FiO ₂ 21%			
pH	7,48		7,35-7,45
pCO ₂	26,9 mmHg		32-48
pO ₂	66,6 mmHg		80-108
HCO ₃	19,7 mmol/l		21-28
Saturación O ₂	93%		95-100%
Bioquímica			
Glucosa	109 mg/dl	64 mg/dl	68-101
Creatinina	0,86 mg/dl	0,86 mg/dl	0,8-1,3
Proteínas		39,3 g/l	63-80
Albúmina		16 g/l	30-50
Calcio		7,4 mg/dl	8,4-10,2
Proteína C reactiva	61,4 mg/l	16,5 mg/l	0-3
Sodio	135 mmol/l	135 mmol/l	135-145
Potasio	3,6 mmol/l	3,6 mmol/l	3,5-5,1
Magnesio		1,31 mg/dl	1,7-2,5
Bilirrubina		0,2 mg/dl	0,19-1
Fosfatasa alcalina		U/l	40-130
Alanina aminotransferasa		19 U/l	5-41
Aspartato aminotransferasa		U/l	5-40
Gamma-glutamilttransferasa		70 U/l	10-71
Triglicéridos		88 mg/dl	< 150
Paratina		47 pg/ml	15-65
Calcidiol (25-hidroxivitamina D)		8 ng/ml	Deficiencia < 10
Pro-BNP		108 pg/ml	Excluye ICC < 300

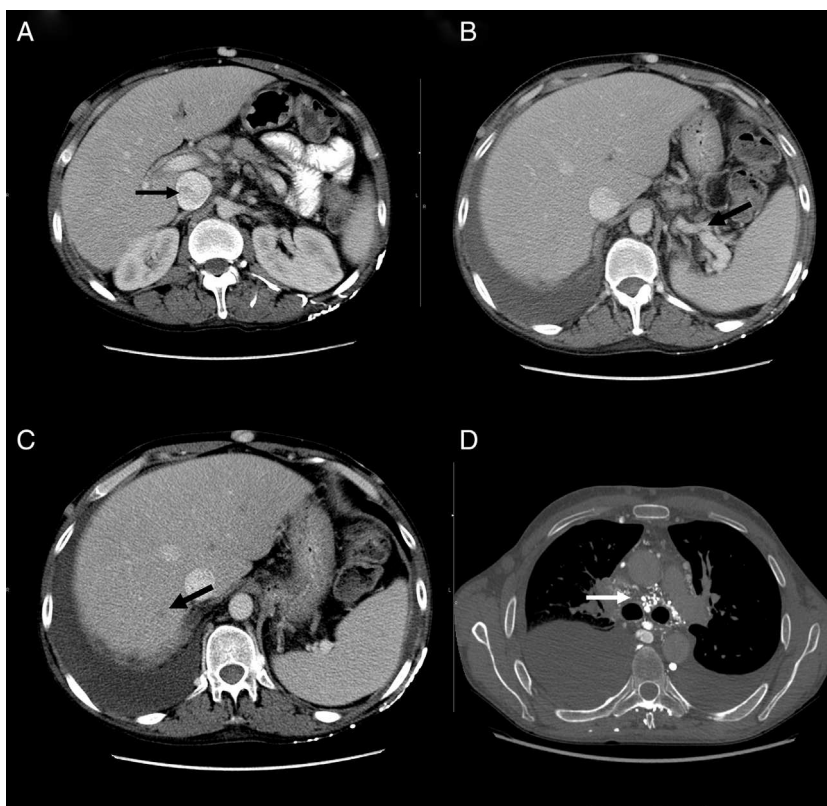


Figura 2. A) Tomografía computarizada, corte axial: muestra heterogenicidad de la vena cava inferior. B) Tomografía computarizada, corte axial: muestra circulación colateral en el hilo esplénico. C) Tomografía computarizada, corte axial: muestra defecto de repleción suprahepática. D) Angiotomografía, corte axial: muestra circulación colateral mediastínica.

histopatológica se realizó únicamente en el 1,9%¹⁵. El tratamiento se basa en la reposición de proteínas de alto peso molecular, restricción de grasas, suplementos vitamínicos^{16,17} y manejo de la enfermedad de base. La restricción de grasas de cadena corta previene la rotura de los vasos linfáticos¹¹. Se ha descrito en la literatura la eficacia de octeotrida, a pesar de que su mecanismo de acción no está esclarecido¹⁸. La infusión de seroalbúmina humana es un tratamiento de soporte que permite mantener la presión oncótica y mejorar los edemas mientras se instaura el tratamiento de fondo⁹. El tratamiento de las trombosis en la EB varía según las revisiones, sin existir ninguno de elección. El papel de la anticoagulación en la trombosis venosa profunda no está bien establecida y existen publicaciones discrepantes¹⁹⁻²¹. Estudios retrospectivos muestran que el tratamiento anticoagulante es inefectivo para la prevención de las trombosis; sin embargo, al añadir inmunosupresores el riesgo de retrombosis disminuye significativamente. La experiencia con tratamiento fibrinolítico o las endoprótesis es escasa²².

Conclusión

Este caso ilustra las complicaciones de las trombosis en un paciente con EB, que desarrolla un cuadro de linfangiectasia intestinal secundaria. Se debe sospechar de linfangiectasia intestinal en pacientes con EB, hipertensión portal y enteropatía perdedora de proteínas.

Responsabilidades éticas

Protección de personas y animales. Los autores declaran que para esta investigación no se han realizado experimentos en seres humanos ni en animales.

Confidencialidad de los datos. Los autores declaran que han seguido los protocolos de su centro de trabajo sobre la publicación de datos de pacientes.

Derecho a la privacidad y consentimiento informado. Los autores han obtenido el consentimiento informado de los pacientes y/o sujetos referidos en el artículo. Este documento obra en poder del autor de correspondencia.

Conflicto de intereses

Los autores declaran no tener ningún conflicto de intereses.

Bibliografía

1. Sakane T, Takeno M, Suzuki N, Inaba G. Behçet's disease. *N Engl J Med*. 1999;341:1284-91.
2. Verity DH, Marr JE, Ohno S, Wallace GR, Stanford MRI. Behçet's disease, the Silk Road and HLA-B51: Historical and geographical perspectives. *Tissue Antigens*. 1999;54:213-20.
3. Calamia KT, Schirmer M, Melikoglu M. Major vessel involvement in Behçet's disease: An update. *Curr Opin Rheumatol*. 2011;23:24-31.
4. Sarica-Kucukoglu R, Akdag-Kose A, Kayaball M, Yazganoglu KD, Disci R, Erzenin D, et al. Vascular involvement in Behçet's disease: A retrospective analysis of 2319 cases. *Int J Dermatol*. 2006;45:919-21.
5. Kural-Seyahi E, Fresko I, Seyahi N, Ozyazgan Y, Mat C, Hamuryudan V, et al. The long-term mortality and morbidity of Behçet syndrome: A 2-decade outcome survey of 387 patients followed at a dedicated center. *Medicine (Baltimore)*. 2003;82:60-76.
6. Melikoglu M, Kural-Seyahi E, Tascilar K, Yazici H. The unique features of vasculitis in Behçet's syndrome. *Clin Rev Allergy Immunol*. 2008;35(1-2):40-6.
7. Waldmann TA. Protein-losing enteropathy. *Gastroenterology*. 1966;50:422-43.
8. Vignes S, Bellanger J. Primary intestinal lymphangiectasia (Waldmann's disease). *Orphanet J Rare Dis*. 2008;3:5.
9. Freeman HJ, Nimmo M. Intestinal lymphangiectasia in adults. *World J Gastrointest Oncol*. 2011;3:19-23.

10. Morita A, Asakura H, Morishita T, Hibi T, Shimabukuro K, Tsuchiya M. Lymphangiographic findings in Behçet's disease with lymphangiectasia of the small intestine. *Angiology*. 1976;27:622–33.
11. Asakura H, Morishita T, Morita A, Hibi T, Ono A, Tsuchiya M. Histopathological and electron microscopic studies of lymphangiectasia of the small intestine in Behçet's disease. *Gut*. 1973;14:196–203.
12. Dierselhuis MP, Boelens JJ, Versteegh FG, Weemaes C, Wulffraat NM. Recurrent and opportunistic infections in children with primary intestinal lymphangiectasia. *J Pediatr Gastroenterol Nutr*. 2007;44:382–5.
13. Tsuchiya M, Hibi T, Mizuno Y, Ono A, Morita A. Comparative, immunological studies on lymphangiectasia of the small intestine revealed in protein losing gastroenteropathy and Behçet's disease. *Gastroenterol Jpn*. 1976;11:88–99.
14. Cammarota G, Cianci R, Gasbarrini G. High-resolution magnifying video endoscopy in primary intestinal lymphangiectasia: A new role for endoscopy? *Endoscopy*. 2005;37:607.
15. Kim JH, Bak YT, Kim JS, Seol SY, Shin BK, Kim HK. Clinical significance of duodenal lymphangiectasia incidentally found during routine upper gastrointestinal endoscopy. *Endoscopy*. 2009;41:510–5.
16. Jeffries GH, Chapman A, Slesinger MH. Low-fat diet in intestinal lymphangiectasia. its effect on albumin metabolism. *N Engl J Med*. 1964;270:761–6.
17. Desai AP, Guvenc BH, Carachi R. Evidence for medium chain triglycerides in the treatment of primary intestinal lymphangiectasia. *Eur J Pediatr Surg*. 2009;19:241–5.
18. Klingenberg RD, Homann N, Type Ludwig D. I intestinal lymphangiectasia treated successfully with slow-release octreotide. *Dig Dis Sci*. 2003;48:1506–9.
19. Desbois AC, Wechsler B, Resche-Rigon M, Piette JC, Huong Dle T, Amoura Z, et al. Immunosuppressants reduce venous thrombosis relapse in Behçet's disease. *Arthritis Rheum*. 2012;64:2753–60.
20. Ahn JK, Lee YS, Jeon CH, Koh EM, Cha HS. Treatment of venous thrombosis associated with Behcet's disease: Immunosuppressive therapy alone versus immunosuppressive therapy plus anticoagulation. *Clin Rheumatol*. 2008;27:201–5.
21. Tayer-Shifman OE, Seyahi E, Nowastzky J, Ben-Chetrit E. Major vessel thrombosis en Behcet's disease: The dilemma of anticoagulant therapy- the approach of the rheumatologists from different countries. *Clin Exp Rheumatol*. 2012;30:735–40.
22. Güven K, Rozanes I, Kayabali M, Minareci O. Endovascular treatment of a superior mesenteric artery aneurysm secondary to Behcet's disease with Onyx (ethylene vinyl alcohol copolymer). *Cardiovasc Intervent Radiol*. 2009;32:159–62.