




Reumatología Clínica

www.reumatologiainclinica.org



Cartas al Editor

Displasia fibrosa poliostótica. Datos importantes que el reumatólogo debe conocer



Polyostotic fibrous dysplasia. Important facts that the rheumatologist should know

Sr. Editor:

La displasia fibrosa es un trastorno del crecimiento óseo causado por un mosaicismismo monostótico o poliostótico del tejido mesenquimal. Puede manifestarse como dolor o como fracturas espontáneas. Comentamos este caso a propósito del publicado recientemente¹.

Hace un año atendimos por primera vez en nuestra consulta a un varón de 36 años que fue remitido por dolor y elevación significativa de los niveles de fosfatasa alcalina: 658 U/l (40-130). Dicho paciente jamás había sido valorado por un servicio de reumatología, a pesar de que estaba diagnosticado desde los 5 años de displasia fibrosa poliostótica. Requirió craneoplastia en 2 ocasiones para reducción del volumen craneal y cirugía descompresiva del nervio óptico izquierdo en otras 2. Había presentado fractura de clavícula, y reciente fractura de fémur derecho, sin traumatismo previo, con la línea de fractura sobre lesiones quísticas óseas preexistentes. En la exploración destacaban un diámetro craneal de 67 cm, hiperlordosis y escoliosis toracolumbar, con abultamiento doloroso a la palpación en la región costal izquierda. Además, presentaba coxa-vara de cadera derecha y dismetría de miembros inferiores. El paciente se benefició del tratamiento con pamidronato 180 mg/iv cada 6 meses, con mejoría de su sintomatología y reducción de los niveles de fosfatasa alcalina hasta 390 U/l (más del 20% del nivel inicial).

Esta enfermedad está causada por una mutación focal (activación del gen *GNAS1*) en parte del tejido óseo^{2,3}. En el paciente coexisten células con la alteración genética y células normales (mosaicismo). Dicha mutación induce una expansión de las células osteoprogenitoras y su acumulación en los espacios medulares, lo que provoca la pérdida localizada de tejido hematopoyético y fibrosis medular. El colágeno presenta alteraciones de orientación y composición bioquímica. Los valores de los marcadores de remodelado óseo pueden estar elevados, como le ocurría a nuestro paciente. Suele ser asintomática y de diagnóstico casual, aunque puede existir dolor, tumefacción, deformidad o compromiso neurológico. El 70% de los casos se diagnostica antes de los 30 años⁴. El tejido displásico está altamente vascularizado, siendo propenso a sangrados espontáneos con formación de quistes poshemorrágicos. El hueso se ensancha y la cortical se adelgaza, pudiendo aparecer fracturas espontáneas como complicación cuando afecta a huesos largos de carga. La presencia de lesiones quísticas intralesionales de diámetro mayor a 2,5 cm aumenta el riesgo⁵.

Puede afectar a varios huesos del cráneo contiguos sin respetar las suturas, comprimir pares craneales en su salida o afectar a estructuras del oído medio.

Las alteraciones observadas en la radiografía simple son variables, dependiendo de la proporción de componente óseo y fibroso de la lesión y de su localización.

El tratamiento depende de la forma de presentación, variando desde actitud expectante, raspado de las lesiones, corrección de las deformidades y descompresión de los nervios⁵, hasta tratamiento con bisfosfonatos en formas poliostóticas con marcadores de remodelado óseo activo. En las formas monostóticas, la exéresis completa de la lesión evita recidivas. La recurrencia tras raspado e injerto es elevada, especialmente en niños, por lo que no se recomienda su uso rutinario, y se reserva para descomprimir estructuras nerviosas.

Al día de hoy no existe tratamiento curativo de la enfermedad. En estudios no controlados se ha demostrado utilidad del pamidronato⁶, que incluso mejora las alteraciones radiológicas y el aspecto físico del paciente⁷, fundamentalmente cuando está afectado el cráneo visceral. La utilización de bisfosfonatos ha demostrado disminución de la sintomatología dolorosa, con descenso de los marcadores de remodelado y aumento de la densidad mineral ósea, incluso relleno de quistes y engrosamiento cortical⁸. En otro estudio se observó disminución de la incidencia de fracturas⁹.

Un paciente pediátrico tratado con denosumab por ineficacia de los bisfosfonatos presentó graves efectos secundarios¹⁰.

La quimioterapia y la radioterapia no son eficaces y esta última puede facilitar fracturas y predisponer raramente a transformación maligna⁴ (0,4%).

Llama la atención la demora en la remisión del caso a nuestra consulta a pesar de la elevación de la fosfatasa alcalina y el dolor, lo que sugiere un desconocimiento de la posibilidad de utilizar terapias farmacológicas beneficiosas. Los facultativos que potencialmente tratamos a estos pacientes debemos conocer el riesgo de fracturas secundarias en huesos de carga cuando se observan lesiones quísticas mayores de 2,5 cm de diámetro⁴.

Bibliografía

1. Meneses CF, Egües A, Uriarte M, Belzuneguij. Displasia fibrosa poliostótica: presentación de un caso. *Reumatol Clin.* 2014;10:413–5.
2. Bianco P, Riminucci M, Majolagbe A, Kuznetsov SA, Collins MT, Mankani MH, et al. Mutations of the *GNAS1* gene, stromal cell dysfunction, and osteomalacic changes in non-McCune-Albright fibrous dysplasia of bone. *J Bone Miner Res.* 2000;15:120–8.
3. Alonso G, Muñoz-Torres M. Fibrous dysplasia of bone in a young male. *Endocrinol Nutr.* 2009;56:195–200.
4. DiCaprio MR, Enneking WF. Fibrous dysplasia. Pathophysiology, evaluation, and treatment. *J Bone Joint Surg Am.* 2005;87:1848–64.

- Ippolito E, Bray EW, Corsi A, de Maio F, Exner UG, Robey PG, et al. Natural history and treatment of fibrous dysplasia of bone: A multicenter clinicopathologic study promoted by the European Pediatric Orthopaedic Society. *J Pediatr Orthop B*. 2003;12:155-77.
- Chapurlat RD, Delmas PD, Liens D, Meunier PJ. Long-term effects of intravenous pamidronate in fibrous dysplasia of bone. *J Bone Miner Res*. 1997;12:1746-52.
- Kos M, Luczak K, Godzinski J, Klempons J. Treatment of monostotic fibrous dysplasia with pamidronate. *J Craniomaxillofac Surg*. 2004;32:10-5.
- Chapurlat RD, Huguency P, Delmas PD, Meunier PJ. Treatment of fibrous dysplasia of bone with intravenous pamidronate: Long-term effectiveness and evaluation of predictors of response to treatment. *Bone*. 2004;35:235-42.
- Lala R, Matarazzo P, Andreo M, Marzari D, Bellone J, Corrias A, et al. Bisphosphonate treatment of bone fibrous dysplasia in McCune-Albright syndrome. *J Pediatr Endocrinol Metab*. 2006;19:583-93.
- Boyce AM, Chong WH, Yao J, Gafni RI, Kelly MH, Chamberlain CE, et al. Denosumab treatment for fibrous dysplasia. *J Bone Miner Res*. 2012;27:1462-70.

Ana Isabel Turrión Nieves^{a,b,*}, Rafael Martín Holguera^b,
María Liz Romero Bogado^a y Ana Isabel Sánchez-Atrio^a

^a Servicio de ESI-Reumatología, Hospital Universitario Príncipe de Asturias, Departamento de Medicina especialidades médicas, Alcalá de Henares, Madrid, España

^b Departamento de Cirugía y Ciencias Médico Sociales, Unidad docente de Anatomía y Embriología Humanas, Universidad de Alcalá de Henares, Alcalá de Henares, Madrid, España

* Autor para correspondencia.

Correo electrónico: anaturrion@hotmail.com (A.I. Turrión Nieves).

<http://dx.doi.org/10.1016/j.reuma.2015.03.004>

Bocio amiloide como manifestación inicial en amiloidosis sistémica



Amyloid goiter as an initial manifestation of systemic amyloidosis

Sr. Editor:

La infiltración amiloide a nivel de la glándula tiroidea es un fenómeno frecuente, sin embargo la aparición de un bocio e hipertiroidismo por depósito amiloide es raro, incluso en pacientes con amiloidosis conocida^{1,2}. El hecho de que un bocio amiloide sea la primera manifestación de una amiloidosis sistémica secundaria es excepcionalmente raro en la literatura. Es el motivo por el que se presenta este caso clínico^{3,4}.

Varón de 41 años con antecedentes personales de mielomeningocele intervenido al nacimiento, úlcera sacra posquirúrgica de larga evolución y vejiga neurógena sin nefropatía conocida previamente. Ingresó por bocio de gran tamaño con crisis tirotóxicas. Se diagnosticó de enfermedad de Graves Basedow. Postratamiento médico se decide tiroidectomía con el hallazgo histológico incidental de bocio amiloide. Con los estudios complementarios se llegó al diagnóstico de amiloidosis sistémica tipo AA, secundaria a úlcera sacra tórpida de larga evolución e insuficiencia renal tipo 3.

El bocio amiloide se define como presencia de sustancia amiloidea extracelular que produce clínicamente agrandamiento de la glándula. Estos depósitos se tiñen característicamente con rojo Congo (fig. 1) y también presenta una birrefringencia verde al microscopio óptico de luz polarizada^{4,5}.

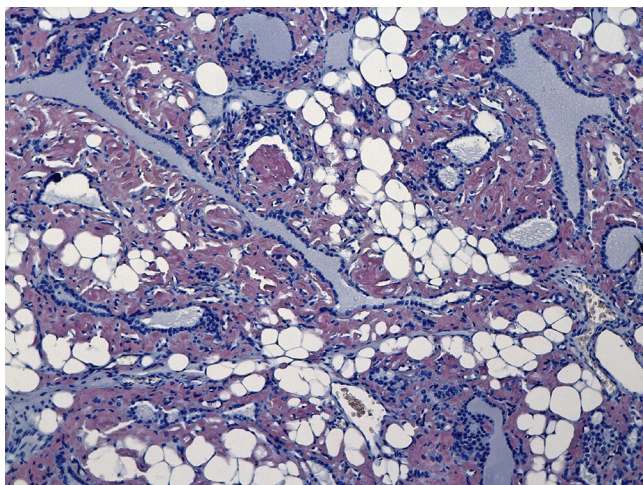


Figura 1. Depósitos de amiloide teñidos característicamente con rojo Congo.

El cuadro clínico se caracteriza por un crecimiento rápido del volumen tiroideo, progresivo y que es bilobular, lo que hace que el tratamiento quirúrgico sea de elección en estos pacientes^{5,6}.

Es importante excluir previamente un proceso maligno, como podría ser un carcinoma anaplásico o un linfoma, y para ello es muy útil la biopsia por aspiración con aguja fina del bocio^{5,6}.

Los pacientes pueden presentar síntomas de estructuras vecinas como disfagia, disnea y/o disfonía. Habitualmente la función tiroidea es normal, sin embargo en una minoría de casos coexiste un hipotirodismo o un hipertirodismo⁷.

La amiloidosis es un grupo de enfermedades caracterizadas por el depósito en el tejido extracelular de una proteína llamada amiloide. Las formas más comunes de amiloidosis sistémicas son la primaria de cadenas ligeras y la secundaria debida a enfermedades crónicas^{5,8}. En los estudios necrópsicos, la infiltración amiloide en el tiroides está presente en el 80% de los pacientes con amiloidosis secundaria y en el 50% de los pacientes con la forma primaria⁶.

En conclusión, el bocio amiloide debería de ser sospechado en aquellos pacientes con crecimiento rápido, progresivo y bilobular del tiroides en los que existe un proceso o enfermedad inflamatoria crónica de larga evolución. La biopsia por aspiración con aguja fina ayudará al diagnóstico definitivo y a excluir otros procesos que pueden ser malignos.

Conflicto de intereses

Los autores declaran no tener ningún conflicto de intereses.

Bibliografía

- Belmatoug N. Amylose inflammatoire. *La Revue du praticien*. 1997;47:1777-82.
- Kapadia HC, Desai RI, Desai IM, Parikh NR. Amyloid goiter a case report. *Indian J Pathol Microbiol*. 2001;44:147-8.
- James PD. Amyloid goitre. *J Clin Pathol*. 1972;25:683-8.
- Lagha EK, M'sakni I, Bougrine F, Laabidi B, Ghachmen DB, Bouziani A. Amyloid goiter: First manifestation of systemic amyloidosis. *Eur Ann Otorhinolaryngol Head and Neck Dis*. 2010;127:108-10.
- Law JH, Dean DS, Scheithauer B, Earnest F 4th, Sebo TJ, Fatourech V. Symptomatic amyloid goiters: report of five cases. *Thyroid*. 2013;23:1490-5.
- Villa F, Dionigi G, Tanda ML, Rovera F, Boni L. Amyloid goiter. *Int J Surg*. 2008;6:S16-8.
- Tokyo C, Demir S, Yimaz S, Topak N, Pasali T, Polat C. Amyloid goiter with hyperthyroidism. *Endocr Pathol*. 2004;15:89-90.
- Lachmann HJ, Goodman HJ, Gilbertson JA, Gallimore JR, Sabin CA, Gillmore JD, et al. Natural history and outcome in systemic AA amyloidosis. *N Eng J Med*. 2007;356:2361-71.

M. del Carmen Cabrejas Gómez^{a,*},
Natalia González Cabrera^a, Carlos Gómez González^b
y Sorkunde Bergara Elorza^b