



Original breve

Enfermedad de Behçet pseudotumoral



Sara Alonso^a, Anne Riveros-Frutos^{b,*}, Melania Martínez-Morillo^b, Laia Grau-Ferrer^c,
Cristina Carrato^d y Alejandro Olivé^b

^a Sección de Reumatología, Hospital Universitario Central de Asturias, Oviedo, España

^b Servicio de Reumatología, Hospital Universitario Germans Trias i Pujol, Badalona, España

^c Servicio de Neurología, Hospital Universitario Germans Trias i Pujol, Badalona, España

^d Servicio de Anatomía patológica, Hospital Universitario Germans Trias i Pujol, Badalona, España

INFORMACIÓN DEL ARTÍCULO

Historia del artículo:

Recibido el 7 de enero de 2015

Aceptado el 13 de marzo de 2015

On-line el 13 de junio de 2015

Palabras clave:

Enfermedad de Behçet

Neuro-Behçet

Lesiones cerebrales pseudotumorales

R E S U M E N

La enfermedad de Behçet es una vasculitis caracterizada por úlceras bucales y genitales. La afectación neurológica o neuro-Behçet es una manifestación infrecuente, de predominio en el género masculino y que aparece de 2 a 4 años después de la primera manifestación clínica.

El neuro-Behçet cursa ocasionalmente lesiones cerebrales pseudotumorales. Presentamos 2 casos de pacientes diagnosticados de neuro-Behçet tras la detección de lesiones cerebrales pseudotumorales y se realiza una revisión de la literatura.

© 2015 Elsevier España, S.L.U. y Sociedad Española de Reumatología y Colegio Mexicano de Reumatología. Todos los derechos reservados.

Pseudotumoral Behçet's disease

A B S T R A C T

Behçet's disease is a systemic vasculitis characterized by the presence of oral and genital ulcers. Neurological involvement or neuro-Behçet is an uncommon manifestation. Its manifestation has predominance in the male gender appearing 2 to 4 years after the first clinical manifestation.

However, neuro-Behçet disease sometimes occurs with pseudotumoral brain lesions. Herein, we present the cases of two patients diagnosed with neuro-Behçet after detection of pseudotumoral brain lesions. A review of the literature is performed.

© 2015 Elsevier España, S.L.U. y Sociedad Española de Reumatología y Colegio Mexicano de Reumatología. All rights reserved.

Keywords:

Behçet's disease

Neuro-Behçet's disease

Pseudotumoral brain lesions

Introducción

La enfermedad de Behçet (EB) es una vasculitis sistémica, recurrente, cuyo diagnóstico se realiza mediante criterios clínicos¹. La afectación neurológica, aunque infrecuente, es una de las causas de mayor morbimortalidad y se incluye en el diagnóstico diferencial de las enfermedades inflamatorias o desmielinizantes del SNC.² El neuro-Behçet (NB) es más común en varones y su frecuencia varía según las series entre el 1 y el 59%¹⁻⁵. La afectación neurológica aparece con frecuencia a los 5 años después del diagnóstico de la EB², pero puede ser una forma de inicio de la enfermedad,

enmascarando el diagnóstico por su presentación atípica^{1,3}. La afectación puede ser parenquimatosa o extraparenquimatosa y en raras ocasiones se describe la presentación en forma de una lesión pseudotumoral^{2,4,6-14}.

A continuación, presentamos 2 casos de pacientes diagnosticados de NB, tras la detección de lesiones cerebrales pseudotumorales.

Casos clínicos

Caso 1

Varón de 63 años, que consultó por alteración de conducta en forma de irritabilidad, agresividad y labilidad emocional, así como dificultad para la marcha y agrafia de un mes de evolución.

* Autor para correspondencia.

Correo electrónico: anne.riveros@gmail.com (A. Riveros-Frutos).

En la anamnesis el paciente refería historia de úlceras orales recurrentes de 35 años de evolución y genitales en los últimos 6 meses, acompañadas de foliculitis en región genital y extremidades inferiores. En la exploración física se constató desorientación temporoespacial, bradipsiquia, paresia facioabrahuiocruclal derecha 4/5 y marcha lateralizada a la derecha, junto a úlceras orales y genitales. En las pruebas de laboratorio destacaban: reactantes de fase aguda elevados, serologías para *Brucella*, sífilis, VHB, VHC, VIH negativas, y estudio de autoinmunidad negativo. Se cursó HLA B51 que resultó positivo. La resonancia magnética nuclear (RMN) cerebral evidencio una lesión ocupante de espacio en el tálamo izquierdo (fig. 1.1). La angiografía de troncos supraaórticos evidencio angioesclerosis

de pequeño vaso y afectación ateromatosa de las bifurcaciones carotídeas, así como aneurismas saculares e infundibulares con imágenes de ovillos vasculares en el territorio carotídeo izquierdo, sugestivos de vasculitis. La tomografía toracoabdominal resultó normal. La punción lumbar dio salida a un líquido cefalorraquídeo cristalino con discreta proteinorraquia, sin presencia de bandas oligoclonales. Ante sospecha de NB, se iniciaron pulsos de metilprednisolona seguidas de prednisona oral (1 mg/kg/día), colchicina 1 mg/12 h y azatioprina oral (2 mg/kg/día). El paciente presentó mejoría clínica, con desaparición de las úlceras genitales y recuperando su déficit neurológico. Tras 3 meses de tratamiento, se realizó RMN cerebral de control que evidencio una completa

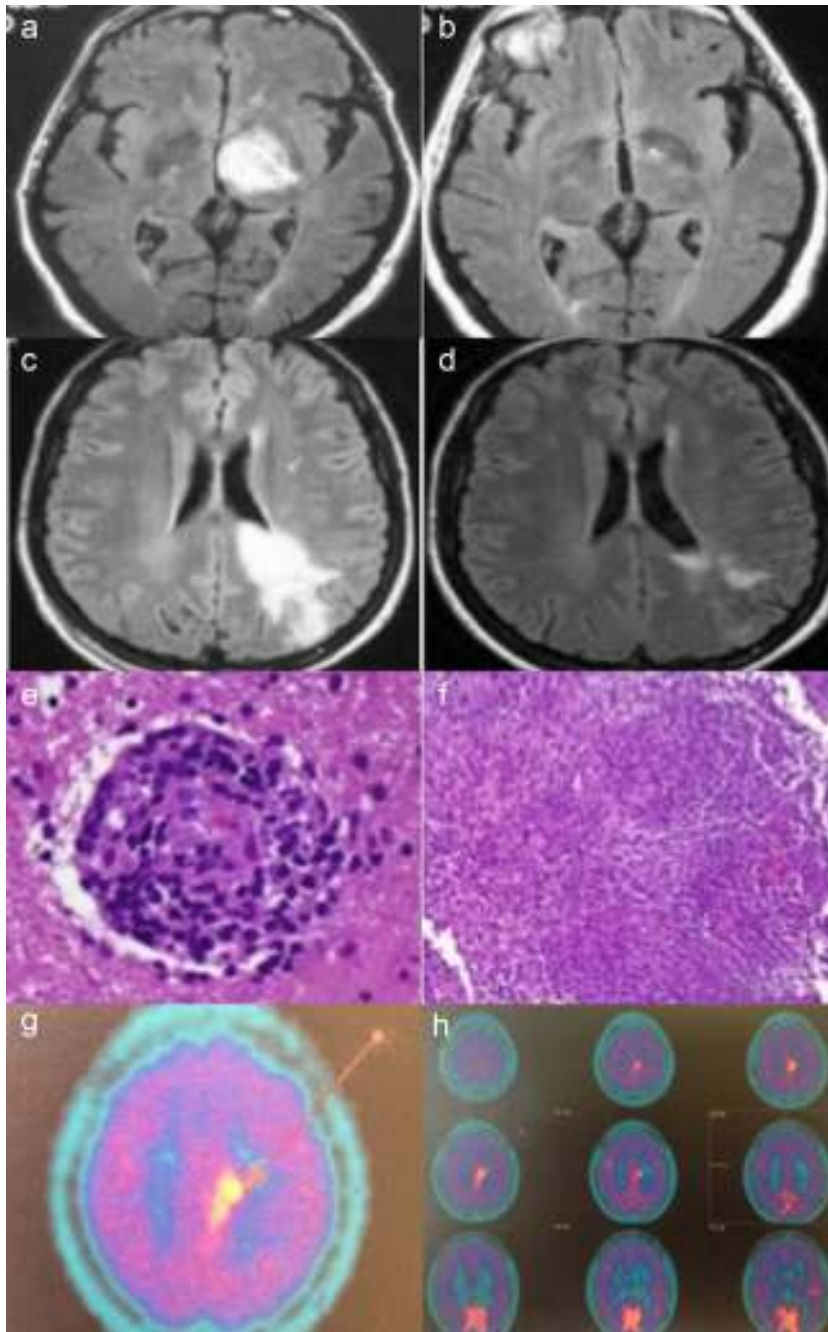


Figura 1a-h. Caso 1: RMN axial FLAIR mostrando lesión hiperintensa en tálamo izquierdo (a). Dos meses después con resolución completa de la lesión (b). Caso 2: RMN axial FLAIR mostrando una lesión hiperintensa en la sustancia blanca izquierda del área frontoparietal extendiéndose hasta córtex y cuerpo calloso con realce tras gadolinio (c). Después de veinte días de corticoterapia una nueva RMN mostró una importante reducción del componente hiperintenso (d). Hallazgos histopatológicos de la biopsia cerebral que muestran un infiltrado linfocítico perivascular con afectación de los vasos sanguíneos (hematoxilina-eosina) (e). Infiltrado inflamatorio granulomatoso (hematoxilina-eosina), (f). Imagen de PET cerebral con metionina, que evidencia depósito parasagital de C11-metionina sugerente de posible linfoma (g y h).

Tabla 1
Características clínicas de los casos descritos en la literatura

Autor	Edad (años) Sexo	Años evolución Behçet	Localización	Punción lumbar	Anatomía patológica	Evolución	Tratamiento
Litvan ¹⁴ 1987	51 M	30	Lesión parieto occipital izquierda	Proteinorraquia con cultivos negativos	¿	Mejoría parcial	Glucocorticoides
Neudorfer ¹⁴ 1993	27 M	Diagnóstico simultáneo	Núcleo lenticular derecho	¿	¿	Mejoría	Glucocorticoides
Geny ²⁶ 1993	¿	¿	Región tálamo-capsular	¿	Inespecífica. No tumoral.	Mejoría	Glucocorticoides
Dupin ¹⁴ 1996	20 M	Diagnóstico simultáneo	Cerebelo	¿	¿	Mejoría	Glucocorticoides Colchicina, azatioprina
Visaga ²⁷ 1996	16 F	2	Unión bulbomedular hasta pedúnculo cerebral	No	No	Mejoría	Glucocorticoides. Clorambucilo
Yoshimura ²⁸ 2001	41 F	Varios	Región tálamo-lenticular izquierda	Pleocitosis	Inespecífica. No tumoral	Mejoría	Glucocorticoides
Ben Taarit ³¹ 2002	26 F	¿	Protuberancia y pedículo cerebral derecho	¿	No	Mejoría	Glucocorticoides
Imoto ⁸ 2002	50 M	Diagnóstico simultáneo	Ganglios basales, tronco cerebral, y sustancia blanca	No	Células inflamatorias e infiltrado perivascular	Disminución tamaño	3 emboladas de glucocorticoides
Park ¹¹ 2002	52 F	Diagnóstico simultáneo	Hemisferio cerebeloso derecho hasta tercer ventrículo	Linfocitos 25/uL, proteínas 300 mg/dL, glucosa normal. No bandas oligoclonales. Anti CMV y herpes simplex negativos	Vasculitis linfocítica	Desaparición inicial. Tres episodios de recidiva. Muerte	Glucocorticoides. Azatioprina
Tuzgen ⁶ 2003	59 F	Diagnóstico simultáneo.	Región frontotemporal derecha.	No.	Gliosis, panvasculitis, trombosis, infarto extenso y proliferación vascular	Mejoría radiológica. Persistencia hemiparesia izquierda.	Escisión quirúrgica.
Bennett ⁷ 2004	45 F 23 M	Tres meses ¿	Unión mesodiencefálica izquierda Lóbulo temporal izquierdo invadiendo pedúnculo, tálamo, cápsula interna, ganglios basales, corona radiata posterior	No No	No Infiltrado inflamatorio perivascular	Mejoría Mejoría clínico-radiológica	Glucocorticoides Glucocorticoides. Azatioprina
Matsuo ¹² 2005	33 M	7	Ganglios basales	Pleocitosis 26mm ³ (mononucleares), niveles normales de glucosa y proteínas. No bandas oligoclonales	Gliosis reactiva con infiltrado inflamatorio	Mejoría	3 emboladas de glucocorticoides
Schmolck ³⁰ 2005	39 M	5	Tálamo izquierdo	No	No	Mejoría radiológica	Dexametasona. Bolos mensuales de ciclofosfamida
Darmoul ¹⁰ 2006	38 M	¿	Tálamo izquierdo	¿	No	Mejoría radiológica	Glucocorticoides Inmunosupresores
Appenzeller ⁴ 2006	43 F	20	Tálamo derecho, núcleo lentiforme, área subtálamica y pedúnculo	No	Gliosis con astrocito gemistocítico	Desaparición masa	Dexametasona 4 mg/día IV Metilprednisolona 1 g/3 días IV Prednisona 60 mg/día VO. Ciclofosfamida
Kösters ¹³ 2006	30 M	Diagnóstico simultáneo	Región frontoparietal	Celularidad, glucosa y proteínas normales. No células malignas	Vasculitis linfocítica de pequeño vaso	Mejoría	Dexametasona Azatioprina

Tabla 1 (continuación)

Autor	Edad (años) Sexo	Años evolución Behçet	Localización	Punción lumbar	Anatomía patológica	Evolución	Tratamiento
Heo ⁹ 2008	47 M	10	Múltiples masas en región izquierda de puente y corteza parietal	No	Infiltrado perivascular linfocítico, necrosis focal, gliosis, histiocitos espumosos	Disminución tamaño masas	Glucocorticoides a dosis altas
Varoglu ²⁹ 2010	38 M	¿	Mesencéfalo, ganglios de la base bilaterales, región límbico de la cápsula interna y centro semioval	No	No tumoral	Disminución tamaño tumoral	¿
Bouomrani ³² 2010	45 M	17	Tronco cerebral	¿	No	Mejoría	Ciclosporina. Prednisona. Ciclofosfamida
Noel ¹⁴ 2012	57 F	11	Capsulolenticular	Meningitis aséptica	¿	Mejoría	Metilprednisolona ciclofosfamida
	47 M	3	Pedúnculos ganglios de la base	¿	¿	Éxito	Glucocorticoides, azatioprina ciclofosfamida
	48 M	10 años	Capsulolenticular	Meningitis aséptica		Mejoría	Metilprednisolona ciclofosfamida
	34 M	Diagnóstico simultáneo	Capsulotalámico		Necrosis con infiltrado inflamatorio con infiltrado por neutrófilos, linfocitos y macrófagos compatible con vasculitis	Mejoría	Metilprednisolona ciclofosfamida
	30 M	3	Capsulolenticular	Meningitis aséptica	¿	Mejoría	Prednisona ciclofosfamida
Shapiro ²⁵ 2012	30 M	10	Pedúnculo cerebral	Pleiocitosis Con cultivos negativos		Buena respuesta	Glucocorticoides Infliximab y posteriormente Tocilizumab con buena respuesta
Martínez- Estupiñan ²⁴ 2014	23 M	4	Cerebelo	Meningitis aséptica	Cambios reactivos	Mala respuesta	Glucocorticoides Azatioprina Adalimumab posteriormente tocilizumab, ciclofosfamida, rituximab y plasmaferesis

¿: desconocido

resolución de la lesión (fig. 1.2). Tras 15 años de seguimiento, el paciente se encuentra asintomático de la clínica neurológica, sin tratamiento alguno, no obstante ha presentado de forma esporádica aftas bucales que mejoraron con colchicina.

Caso 2

Mujer de 35 años que consultó por crisis convulsiva generalizada. Refería clínica de parestias en región malar derecha de dos meses de evolución. La exploración física fue normal. En la analítica destacó: elevación de reactantes de fase aguda, serologías virales para VIH, VHB, VHC negativas, y estudio de autoinmunidad negativo. La RMN craneal evidenció una lesión infiltrativa intraparenquimatosa que afectaba al área frontoparietal izquierda con realce de la captación tras la administración de gadolinio (fig. 1.3), que fue informada como tumor cerebral. Se practicó una punción lumbar: líquido claro acelular, con discreta hiperproteorraquia, sin presencia de bandas oligoclonales. Se inició tratamiento con dexametasona (12 mg/día/IV) con posterior pauta descendente. Tras 20 días la RMN cerebral evidenciaba una reducción significativa de la lesión (fig. 1.4). Se realizó un PET cerebral con metionina, que sugirió linfoma cerebral (figs. 1.7 y 1.8). Se realizó biopsia de la masa cerebral. El estudio histológico evidenció un infiltrado granulomatoso focalmente necrosante con vasculitis linfocitaria (figs. 1.5 y 1.6). Las tinciones de Ziehl-Neelsen, PAS y plata, fueron negativas. Se realizó una TC toracoabdominal, gammagrafía con galio 67, y biopsia transbronquial, que descartaron sarcoidosis. Tres meses después, se evidenciaron úlceras orales y genitales. Se cursó HLA B51 que resultó positivo. Se orientó como NB y se inició tratamiento con pulsos mensuales de ciclofosfamida 1 g/mes más dosis descendentes de glucocorticoides. Cinco meses después presentó un nuevo episodio de crisis comicial, se realizó una nueva RMN craneal que evidenció un aumento del tamaño de la lesión. Se suspendió ciclofosfamida por ineficacia, iniciándose tratamiento con azatioprina oral (2 mg/kg/día) y se aumentó la dosis de prednisona a 30 mg/día, con posterior pauta descendente. A los 4 meses, la RMN craneal no evidenció mejoría de la lesión, por lo que se decidió iniciar tratamiento con infliximab (3 mg/kg/iv. cada 8 semanas). Tras 8 dosis de infliximab la masa cerebral disminuyó significativamente; pero la paciente experimentó artralgiyas difusas rechazando dicho tratamiento, que se sustituyó por adalimumab con buena tolerancia. En la actualidad 5 años después, se mantiene tratamiento con adalimumab 40 mg/15 días subcutáneo, en monoterapia con buena tolerancia y sin progresión de su lesión cerebral, durante su evolución presentó episodios de úlceras bucales que se resolvieron con tratamiento sintomático.

Discusión

La presentación clínica del NB y su curso, constituyen un diagnóstico complejo⁵. Se distinguen 2 formas de presentación: la forma aguda con buena respuesta al tratamiento con glucocorticoide e inmunosupresores, y la forma progresiva o crónica (en la que se ha descrito elevación de niveles de IL-6 en LCR) y normalmente resistente a tratamiento con glucocorticoides, ciclofosfamida y azatioprina. En estos pacientes se ha observado una mejor respuesta a metotrexato o/y infliximab¹⁵⁻¹⁷. La presencia de lesiones en RMN cerebral compatibles con pseudotumores, constituye una forma de presentación muy poco frecuente de NB especialmente como forma de inicio de la enfermedad^{2,4}. Las manifestaciones neurológicas de la enfermedad de Behçet aparecen de dos a cuatro años después de la primera manifestación clínica, no obstante, existen casos descritos en la literatura científica de NB, en los que las manifestaciones neurológicas preceden a otras manifestaciones de la enfermedad^{18,19}. Por ello, el diagnóstico de EB ante la clínica de

lesión única cerebral en ausencia de otros hallazgos como úlceras orales y genitales, resulta complicado.

El diagnóstico diferencial del NB incluye esclerosis múltiple, infecciones, enfermedad vascular y tumores. Tanto la TC como la RMN cerebral constituyen pruebas de imagen sensibles para el diagnóstico de lesiones, no obstante, la RMN aporta una mayor sensibilidad¹⁹. El hallazgo en una RMN cerebral se describe como lesiones hiperintensas en T2, de asiento predominantemente en la unión mesencéfalo-diencefálica y en los ganglios de la base^{3,20-22}, aunque en ocasiones la lesión se describe en la sustancia blanca periventricular, lo que dificulta el diagnóstico diferencial con esclerosis múltiple. No obstante, existen múltiples localizaciones descritas en la literatura científica (tabla 1) e incluso presentación como masa hipointensa en T2⁶. Para realizar el diagnóstico definitivo frente a una lesión tumoral, es necesario en ocasiones la realización de una biopsia cerebral, como en el segundo caso aportado.

El estudio histológico de las biopsias de pseudotumores cerebrales en el NB, pone de manifiesto un infiltrado inflamatorio perivascular, gliosis, necrosis o pérdida neuronal^{7,8,11,23}.

El tratamiento con glucocorticoides así como el empleo de otros fármacos inmunosupresores (ciclofosfamida o azatioprina), se acompaña de una rápida respuesta con disminución o incluso desaparición de la lesión.

Existen hasta la fecha 27 casos descritos en la literatura científica de lesiones pseudotumorales en el curso del NB (PubMed: 1987-2014, palabras claves: neuro-Behçet, pseudotumoral). En la tabla 1, se describen las características clínicas de los mismos. De los casos comunicados se sugiere que la lesión pseudotumoral se presenta más en varones (n: 18, 66,7%) que en mujeres, con una media de edad de presentación de 38 años (intervalo de 16-59 años), la localización más frecuente fue en el tálamo y núcleos de la base. Todos los pacientes descritos fueron inicialmente tratados con glucocorticoides a dosis altas, vía oral o intravenosa. Se asocian otros inmunosupresores tales como azatioprina, ciclofosfamida, metotrexate y clorambucilo.

Nuestro primer caso aportado respondió rápidamente a tratamiento con glucocorticoides y azatioprina, mientras que el segundo caso precisó tratamiento biológico con anti-TNF α , infliximab en primer lugar y posteriormente adalimumab. Este es uno de los pocos casos descritos en la literatura de uso de tratamiento biológico para el tratamiento de estos pacientes^{24,25}.

Se debería considerar la lesión pseudotumoral del NB, en el diagnóstico diferencial de las masas cerebrales. Sobre todo ante una buena respuesta clínica tras el tratamiento con glucocorticoides. En ocasiones es necesaria la biopsia para confirmar su diagnóstico.

Responsabilidades éticas

Protección de personas y animales. Los autores declaran que para esta investigación no se han realizado experimentos en seres humanos ni en animales.

Confidencialidad de los datos. Los autores declaran que han seguido los protocolos de su centro de trabajo sobre la publicación de datos de pacientes.

Derecho a la privacidad y consentimiento informado. Los autores declaran que en este artículo no aparecen datos de pacientes.

Conflicto de intereses

Los autores declaran no tener ningún conflicto de intereses.

Bibliografía

- Akman-Demir G, Serdaroglu P, Tasçi B. Clinical patterns of neurological involvement in Behçet's disease: evaluation of 200 patients. The Neuro-Behçet study Group. *Brain*. 1999;122:2171–82.
- Al-Araji A, Kidd DP. Neuro-Behçet's disease: epidemiology, clinical characteristics, and management. *Lancet Neurol*. 2009;8:192–204.
- Simizu T, Ehrlich GE, Inaba G, Hayashi K. Behçet disease (Behçet syndrome). *Semin Arthritis Rheum*. 1979;8:223–60.
- Appenzeller S, de Castro R, Queiroz LS, Madegan L, Soledade C, Zanardi VA, et al. Brain tumor-like lesion in Behçet disease. *Rheumatol Int*. 2006;26:577–80.
- Farah S, Al-Shubaili A, Montaser A, Hussein JM, Malaviya AN, Mukhtar M, et al. Behçet syndrome: a report of 41 patients with emphasis on neurological manifestations. *J Neurol Neurosurg Psychiatry*. 1998;64:382–4.
- Tuzgen S, Kaya AH, Erdinciler D, Oguzoglu SA, Ulu O, Saip S. Two cases of neuro-Behçet's disease mimicking cerebral tumor. *Neurol India*. 2003;51:376–8.
- Bennett DL, McCabe DJ, Stevens JM, Misfud V, Kitchen ND, Giovannoni G. Tumor-like neuro-Behçet disease. *Neurology*. 2004;24:709.
- Imoto H, Nishizaki T, Nogami K, Sakamoto K, Nomura S, Akimura T, et al. Neuro-Behçet's disease manifesting as a neoplasm-like lesion case report. *Neurol Med Chir*. 2002;42:406–9.
- Heo JH, Lee ST, Chu K, Kim M. Neuro-Behçet's disease mimicking multiple brain tumors: diffusion-weighted MR study and literature review. *J Neurol Sci*. 2008;264:177–81.
- Darmoul M, Habib Bouhaouala M, Smida H, Hedi Dougui M. Pseudo-tumoral neuro-Behçet disease. *Rev Neurol*. 2006;162:643–7.
- Park JH, Jung MK, Bang CO, Park HK, Sung KB, Ahn MY, et al. Neuro-Behçet's disease mimicking a cerebral tumor: a case report. *J Korean Med Sci*. 2002;17:718–22.
- Matsuo K, Yamada K, Nakajima K, Nakagawa M. Neuro-Behçet disease mimicking brain tumor. *Am J Neuroradiol*. 2005;26:650–3.
- Kösters K, Boss MM, Wesseling P, Smeets SM, van der Ven AJ, Bredie SJ. An unusual cause of a cerebral tumour in a young patient. *Neth J Med*. 2006;64:152–63.
- Noel N, Hutié M, Wechsler B, Vignes S, Le Thi Huong-Boutin D, Amoura Z, et al. Pseudotumoral presentation of neuro-Behçet's disease: Case series and review of literature. *Rheumatology (Oxford)*. 2012;51:1216–25.
- Kikuchi H, Aramaki K, Hirohata S. Effect of infliximab in progressive Neuro-Behçet's syndrome. *J Neurol Sci*. 2008;272:99–105.
- Pipitone N, Olivieri I, Padula A, D'Angelo S, Nigro A, Zuccoli G, et al. Infliximab for the treatment of Neuro-Behçet disease: a case series and review of the literature. *Arthritis Rheum*. 2008;59:285–90.
- Borhani Haghighi A, Safari A. Proposing an algorithm for treatment of different manifestations of neuro-Behçet's disease. *Clin Rheumatol*. 2010;29:683–6.
- Kocer N, Islak C, Siva A, Saip S, Akman C, Kantarci O, et al. CNS involvement in neuro-Behçet syndrome: an MRI study. *Am J Neuroradiol*. 1999;20:1015–24.
- Tali ET, Atilla S, Keski T, Simonson T, Isik S, Yuh WTC. MRI in neuro-Behçet's disease. *Neuroradiology*. 1997;39:2–6.
- Duran J, Jurado M, Jacobelli S, Eymen G, Castiglione E, Valenzuela R, et al. Pseudotumor cerebri secondary to Behçet disease. Report of one case. *Rev Med Chil*. 2010;138:334–7.
- Kidd D, Steuer A, Denman AM, Rudge P. Neurological complications in Behçet's syndrome. *Brain*. 1999;122:2183–94.
- Khaled Bouden A, Cherif O, Boussama F, Rokbani L, Daghfous MH. Diagnostic imaging in neuro-Behçet's disease. Report of 5 cases. *Tunis Med*. 1999;77:562–71.
- Hirohata S. Histopathology of central nervous system lesions in Behçet's disease. *J Neurol Sci*. 2008;267:41–7.
- Martinez-Estupiñan L, López Longo FJ, Monteagudo I, Carreño Pérez L. Síndrome neurológico pseudotumoral de la enfermedad de Behçet en un paciente tratado con bloqueadores del factor de necrosis tumoral. *Med Clin (Barc)*. 2015;144:235–6.
- Shapiro LS, Farrell J, Borhani Haghighi A. Tocilizumab treatment for neuro-Behçet's disease, the first report. *Clin Neurol Neurosurg*. 2012;114:297–8.
- Geny C, Cesaro P, Heran F, Nguyen JP, Poirier J, Degos JD. Pseudotumoral neuro-Behçet's disease. *Surg Neurol*. 1993;39:374–6.
- Visaga M, Campos P, Bancalari E, Romero F, Hernández H, Berrocal A, et al. Neurobehçet pediátrico. Presentación de un caso y revisión de la literatura. *Rev Med Hered*. 1996;7:178–81.
- Yoshimura J, Toyama M, Sekihara Y, Tamatani S, Nagai H, Fujita S, et al. Neuro-Behçet disease mimicking a thalamic tumor. *No Shinkei Geka*. 2001;29:527–31.
- Varoglu AO. A case of Neuro-Behçet disease mimicking gliomatosis cerebri. *Am J Neuroradiol*. 2010;31:E1.
- Schmolck H. Large thalamic mass due to neuro-Behçet disease. *Neurology*. 2005;65:436.
- Ben Taarit C, Turki S, Ben Maïz H. Pseudotumoral neurobehçet: a case report. *J Mal Vasc*. 2002;27:93–5.
- Bouomrani S, Hammami S, Braham R, Mahjoub S. Ciclosporin-associated cerebral tumor-like location of Behçet's disease. *Rev Neurol*. 2010;166:849–54.