



Reumatología clínica en imágenes

Síndrome hemofagocítico en paciente con polimialgia reumática



Haemophagocytic syndrome in a rheumatic polymyalgia patient

Roberto Hurtado García^{a,*}, Paola Beneit Villena^b, Sonia Martín Guillén^a y Alicia Pérez Bernabéu^a

^a Servicio de Medicina Interna, Hospital Vega Baja de Orihuela, Alicante, España

^b Servicio de Hematología, Hospital Vega Baja de Orihuela, Alicante, España

INFORMACIÓN DEL ARTÍCULO

Historia del artículo:

Recibido el 9 de febrero de 2015

Aceptado el 27 de marzo de 2015

On-line el 6 de junio de 2015

Varón de 83 años que ingresa en nuestro servicio por malestar general e hiperglucemia. Era diabético tipo 2, presentaba una cirrosis de origen enólico con varices esofágicas grado II, sin episodios de descompensación hidrópica y fue diagnosticado 6 meses antes de polimialgia reumática; refiere un cuadro compatible con infección de vías respiratorias altas la semana previa al ingreso. En la radiografía de tórax se aprecia un aumento de la trama alveolointerstitial sin claros infiltrados. En la analítica destacaba una pancitopenia, con plaquetas de 27.000/l. Se solicitó una tomografía que mostraba

un derrame pleural bilateral con infiltrados posteriores, y a nivel abdominal una imagen compatible con hemoperitono con rotura de bazo espontánea. Ante los hallazgos se solicitó estudio de anemia, en el que se objetivó una hemoglobina de 8,5 mg/dl, una ferritina de 1.102 ng/ml, una VSG de 75 mm 1.^a h y una hipertrigliceridemia de 270 mg/dl. Se solicitó un aspirado medular con extensión de médula ósea con tinción de Wright. En la [figura 1](#) se observa un histiocito con citoplasma vacuolado (flecha 1), fagocitando una célula hematopoyética (flecha 2-linfocito). También se aprecia un

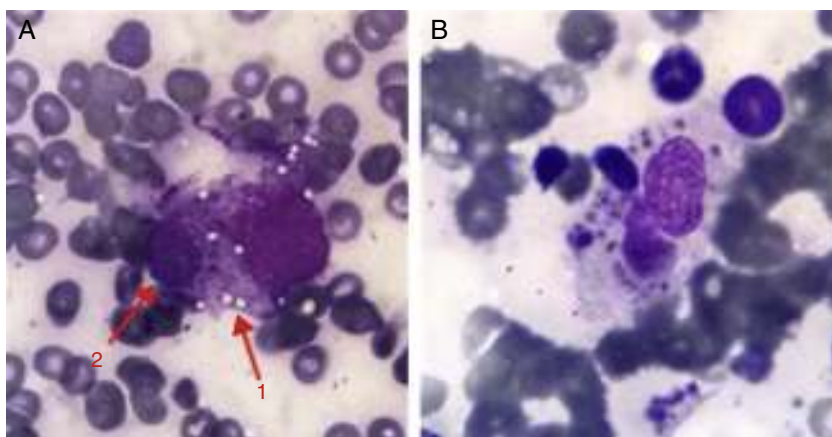


Figura 1. Detalle del histiocito con citoplasma vacuolado fagocitando una célula hematopoyética.

* Autor para correspondencia.

Correo electrónico: robex2@hotmail.com (R. Hurtado García).

histiocito fagocitando diversas células hematopoyéticas, con restos de detritus celulares en su citoplasma. Con los hallazgos obtenidos la orientación diagnóstica fue de un síndrome hemofagocítico^{1,2} y se inició tratamiento con gammaglobulinas endovenosas. El paciente presentó buena respuesta clínica, con mejoría plaquetaria a la finalización del tratamiento (8.50001).

Responsabilidades éticas

Protección de personas y animales. Los autores declaran que para esta investigación no se han realizado experimentos en seres humanos ni en animales.

Confidencialidad de los datos. Los autores declaran que en este artículo no aparecen datos de pacientes.

Derecho a la privacidad y consentimiento informado. Los autores declaran que en este artículo no aparecen datos de pacientes.

Conflicto de intereses

Los autores declaran que no existe ningún conflicto de intereses.

Agradecimientos

Agradecimientos a la Dra. Pilar Brito-Zerón, del Servicio de Enfermedades Autoinmunes del Hospital Clínic; sin su ayuda este caso no habría llegado a buen puerto.

Bibliografía

1. Ramos-Casals M, Brito-Zeron P, Lopez-Guillermo A, Khamashta MA, Bosch X. Adult haemophagocytic syndrome. *Lancet*. 2014;383:1503–610, doi:10.1016/S0140-6736(13)61048-X.
2. Fukaya S, Yasyda S, Hashimoto T, Oku K, Kataoka H, Horita T, et al. Clinical features of haemophagocytic syndrome in patients with systemic autoimmune diseases: Analysis of 30 cases. *Rheumatology (Oxford)*. 2008;47:1686–91.