

Caso clínico

Calcifilaxis asociada a artritis reumatoide: comunicación de otro caso



Alberto Ortiz^a, Susana Roverano^{a,*}, Jesica Gallo^a, Eduardo Henares^b, Mónica Eletti^b y Sergio Paira^a

^a Sección de Reumatología, Hospital JM Cullen, Santa Fe, Argentina

^b Servicio de Anatomía Patológica, Hospital JM Cullen, Santa Fe, Argentina

INFORMACIÓN DEL ARTÍCULO

Historia del artículo:

Recibido el 5 de marzo de 2015

Aceptado el 3 de julio de 2015

On-line el 26 de septiembre de 2015

Palabras clave:

Calcifilaxis
Necrosis cutánea
Vasculitis

Keywords:

Calciophylaxis
Skin necrosis
Vasculitis

R E S U M E N

La calcifilaxis ha sido definida como una sensibilidad a la calcificación de los tejidos, descrita primariamente en pacientes con insuficiencia renal crónica, trasplante renal o disfunción de glándulas paratiroides. Existen pocos casos descritos de pacientes con artritis reumatoide, sin insuficiencia renal, ni disfunción paratiroidea. Nosotros presentamos otro caso en una mujer con artritis reumatoide inactiva.

© 2015 Elsevier España, S.L.U. y Sociedad Española de Reumatología y Colegio Mexicano de Reumatología. Todos los derechos reservados.

Calciphylaxis associated with rheumatoid arthritis: Communication of another case

A B S T R A C T

Calciophylaxis has been defined as tissue sensitivity to calcification, described mainly in patients with chronic renal insufficiency, renal transplant, or parathyroid dysfunction. There are few cases described in patients with rheumatoid arthritis that do not suffer from renal failure or hyperparathyroidism. Another case is presented of calciophylaxis in a woman with inactive rheumatoid arthritis.

© 2015 Elsevier España, S.L.U. y Sociedad Española de Reumatología y Colegio Mexicano de Reumatología. All rights reserved.

Introducción

La calcifilaxis ha sido definida como una sensibilidad a la calcificación de los tejidos, afectando a vasos de pequeño y mediano tamaño, especialmente en la piel, causando necrosis¹. Este raro fenómeno ha sido descrito predominantemente en mujeres obesas, con insuficiencia renal crónica, en diálisis (90% de los casos), con trasplante renal o disfunción de las glándulas paratiroides, hiperparatiroidismo primario, linfoma, leucemia y mieloma múltiple^{2–5}. No existen muchos datos en caso de artritis reumatoide en ausencia de insuficiencia renal e hiperparatiroidismo^{1,6–9}.

Objetivo: Presentación de un caso de calcifilaxis con artritis reumatoide inactiva sin insuficiencia renal ni hiperparatiroidismo.

Caso

Mujer de 52 años de edad, admitida en nuestro servicio con artritis reumatoide no erosiva, seropositiva, no nodular (criterios ACR 1987) de 5 años de evolución. En 2011 fue hospitalizada por lesiones ampollares, eritematosas y necróticas en su pierna izquierda. En el examen físico se observaron escaras necróticas en la pierna izquierda (fig. 1). La paciente presentaba una artritis reumatoide inactiva, el resto del examen físico fue normal.

En el momento de la hospitalización tenía el siguiente tratamiento: metotrexate 15 mg/semana, leflunomida 20 mg/día, prednisona 4 mg/día y ácido fólico 1 mg/día, calcio + vitamina D. En el laboratorio de admisión el calcio y el fosfato sérico eran normales, así como hemocultivos, urocultivos, serología para hepatitis B y C eran negativos. La radiografía de tórax no mostró anomalías. Dos eco-Doppler color de miembro inferior izquierdo descartaron la presencia de trombosis arterial o venosa.

Se realizó una biopsia de la piel de la cara anterior de la pierna izquierda que evidenció la presencia de calcificaciones de la pared

* Autor para correspondencia.

Correo electrónico: susanarove@yahoo.com.ar (S. Roverano).

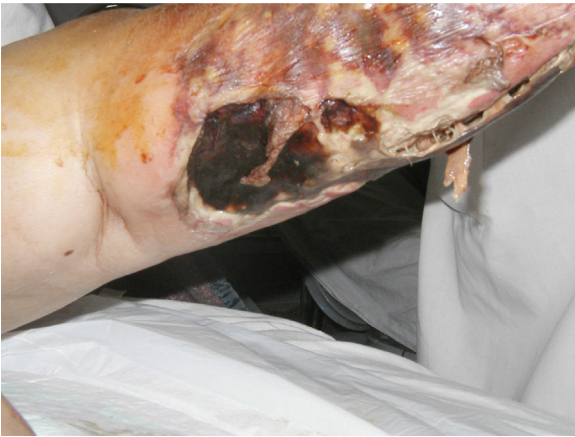

Figura 1. Escara necrótica en pierna izquierda.

vascular y trombosis de la luz endovascular, hallazgos compatibles con calcifilaxis (fig. 2). Los cultivos de la biopsia descartaron la presencia de hongos, micobacterias y otros gérmenes.

La paciente respondió favorablemente al tratamiento local y cuidados generales, y sin recurrencias hasta la fecha.

Discusión

La calcifilaxis debería considerarse una vasculopatía con proliferación intimal y fibrosis asociada a deposición de calcio generalizada o localizada junto con inflamación y esclerosis¹. A diferencia de la calcinosis o metástasis cálcicas, que también pueden encontrarse en pacientes con insuficiencia renal o colagenopatías, pero no se asocia a fibrosis endoluminal, isquemia y trombosis como puede observarse en la calcifilaxis¹⁰.

El verdadero síndrome de calcifilaxis se caracteriza por presentar tres fases: 1) sensibilización producida por agentes movilizadores del calcio como la vitamina D, hormona paratiroidea o nefrectomía bilateral; 2) período crítico, momento de latencia entre la sensibilización y la inducción de calcifilaxis, y 3) agentes inductores, que si son aplicados localmente, la respuesta será en la piel o el tejido subcutáneo (calcifilaxis local), pero si son aplicados en forma parenteral se desencadenará una respuesta en diferentes órganos¹¹.

Existen 2 patrones de distribución clínica: una central, la más frecuente, afectando el tronco con una mortalidad del 86%, y una

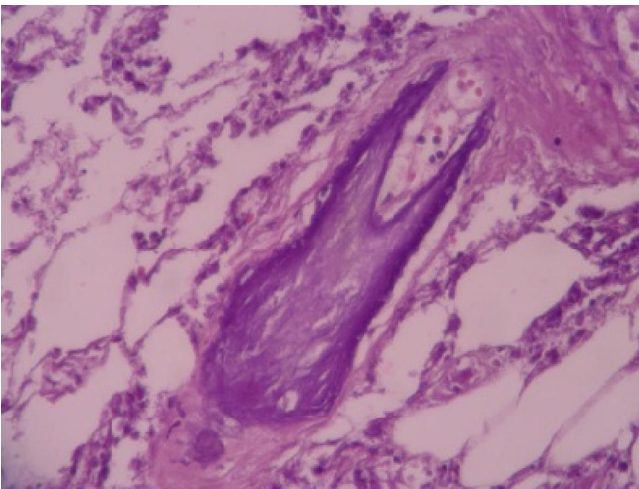


Figura 2. Calcificación vascular (hematoxilina & eosina, ×40).

periférica que compromete miembros y el pene con una mortalidad del 32%^{1,12}. La distribución de las lesiones en nuestra paciente fue periférica, teniendo una artritis reumatoide inactiva, sin insuficiencia renal o hipercalcemia aunque estaba medicada con sensibilizadores como el calcio y la vitamina D e inductores como los glucocorticoides y el metotrexate. La trombosis fue descartada como causa de las lesiones al igual que la hepatitis B y C. La biopsia no mostró el típico trombo del síndrome antifosfolípidos. La presencia de múltiples calcificaciones en la pared de los pequeños y medianos vasos fue concluyente para el diagnóstico.

En estos pacientes la mortalidad por sepsis es alta. El tratamiento consiste en cuidados locales, corrección del medio interno y una correcta hidratación y nutrición¹².

La calcifilaxis de origen no urémico asociada a otras enfermedades del tejido conectivo han sido raramente descritas, existiendo solo 2 casos de calcifilaxis y arteritis de células gigantes¹³.

Dado que la calcifilaxis es uno de los simuladores de vasculitis, esta debería considerarse como diagnóstico diferencial de vasculitis, embolia de cristales de colesterol, mixoma auricular, amiloidosis, endocarditis, necrosis cutánea por cocaína, necrosis cutánea inducida por warfarina, enfermedad de Buerger, paniculitis, linfoma angiotrópico, síndrome antifosfolípido, síndrome hipereosinofílico, vasculitis inducida por levamisol, enfermedad de Degos, púrpura trombótica trombocitopénica, entre otras causas de necrosis cutánea^{14,15}. Existiendo 5 casos similares descritos en la literatura^{1,6-8}, habiendo sido, uno de ellos, descrito por nuestro grupo⁹, creemos importante considerar este diagnóstico como una potencial complicación en artritis reumatoide y diferenciarlo de otras causas de necrosis cutánea.

Si bien es más frecuente la observación de calcifilaxis en pacientes con insuficiencia renal en diálisis y/o trastornos del metabolismo fosfocálcico, la descripción de esta enfermedad en 5 pacientes con artritis reumatoide, algunos de ellos sin insuficiencia renal ni alteraciones del metabolismo fosfocálcico, nos alerta en cuanto a tener presente esta entidad en pacientes con artritis reumatoide y lesiones cutáneas necróticas. Teniendo en cuenta la mala evolución de estos pacientes, el diagnóstico es fundamental para comenzar el tratamiento.

Responsabilidades éticas

Protección de personas y animales. Los autores declaran que para esta investigación no se han realizado experimentos en seres humanos ni en animales.

Confidencialidad de los datos. Los autores declaran que han seguido los protocolos de su centro de trabajo sobre la publicación de datos de pacientes.

Derecho a la privacidad y consentimiento informado. Los autores declaran que en este artículo no aparecen datos de pacientes.

Financiación

Los autores no han recibido ningún tipo de financiación para la realización de este trabajo.

Conflicto de intereses

Los autores declaran no tener ningún conflicto de intereses.

Bibliografía

- Ozbalkan Z, Calguneri M, Onat AM, Ozturk MA. Development of calciphylaxis after long-term steroid and methotrexate use in a patient with rheumatoid arthritis. *Intern Med.* 2005;44:1178–81.

2. Goyal S, Huhn K, Provost T. Calciphylaxis in a patient without renal failure or elevated parathyroid hormone: Possible aetiological role of chemotherapy. *Br J Dermatol.* 2000;143:1087–90.
3. Nunley J. Calciphylaxis. *E-Medicine* 2008 [consultado 2 mayo 2006]. Disponible en: <http://www.emedicine.com/derm/topic555.htm>.
4. Parker RW, Mouton CP, Young DW, Espino DV. Early recognition and treatment of calciphylaxis. *South Med J.* 2003;96:53–5.
5. Oh DH, Eulau D, Tokugawa DA, McGuire JS, Kohler S. Five cases of calciphylaxis and a review of the literature. *J Am Acad Dermatol.* 1999;40:979–87.
6. Korkmaz C, Dundar E, Zubaroglu I. Calciphylaxis in a patient with rheumatoid arthritis without renal failure and hyperparathyroidism: The possible role of long-term steroid use and protein S deficiency. *Clin Rheumatol.* 2002;21:66–9.
7. Hammadah M, Chaturvedi S, Jue J, Buletko AB, Qintar M, Eid Madmani M, et al. Acral gangrene as a presentation of non-uremic calciphylaxis. *Avicenna J Med.* 2013;3:109–11.
8. Malabu U, Roberts L, Sangla K. Calciphylaxis in a morbidly obese woman with rheumatoid arthritis presenting severe weight loss and D vitamin deficiency. *Endocr Pract.* 2011;17:e104–8.
9. Ortiz A, Ceccato F, Roverano S, Albertengo A, Paira S. Calciphylaxis associated with rheumatoid arthritis: Communication of the second case. *Clin Rheumatol.* 2009;28:65–8.
10. Bargman JM. Calciphylaxis, calcinosis and calcergy-separate but not equal. *J Rheumatol.* 1995;22:5–7.
11. Magro C, Simman R, Jackson S. Calciphylaxis: A review. *J Am Col Certif Wound Spec.* 2010;2:66–72.
12. Pollock B, Cunliffe WJ, Merchant WJ. Calciphylaxis in the absence of renal failure. *Clin Exp Dermatol.* 2000;25:389–92.
13. Brouns K, Verbeken E, Degreef H, Bobbaers H, Blockmans D. Fatal calciphylaxis in two patients with giant cell arteritis. *Clin Rheumatol.* 2007;26:836–40.
14. Battagliotti C, Berbotto G, Paira S. Manifestaciones cutáneas del síndrome de anticuerpos antifosfolípido. En: Carlos A, Battagliotti, editores. *Síndrome antifosfolípido. Actualización clínica y terapéutica.* Ciudad de Rosario: Universidad Nacional Rosario; 2002. p. 139–51.
15. Miloslavsky EM, Stone JH, Unizony SH. Challenging mimickers of primary systemic vasculitis. *Rheum Dis Clin N Am.* 2015;41:141–60.