

La artritis infecciosa por *Streptococcus equi* es una forma rara de artritis por estreptococo del grupo C, que debe ser considerada en el diagnóstico diferencial de monoartritis en pacientes en contacto con animales, especialmente caballos. Tiene un curso clínico variable y, aunque es teóricamente susceptible a tratamientos con betalactámicos, se ha documentado resistencia antibiótica. En nuestro caso se documentó además una intensa proliferación sinovial y elevación de la PCT, pero con celularidad sinovial no compatible con el diagnóstico de infección articular. Esta proteína es un precursor de la calcitonina, y se ha incorporado como prueba de elección en el diagnóstico de procesos inflamatorios mediados por agentes bacterianos. Su cifra se eleva antes de las primeras 6 h de producida una bacteriemia, y tiene una especificidad que oscila entre el 91 y el 93% según la enfermedad<sup>18</sup>. Un reciente estudio demostró la utilidad del uso de la PCT en casos en los que la sospecha de artritis infecciosa se superponía con el de artritis gotosa<sup>19</sup>. Fue este hallazgo por el que pese a la escasa celularidad del LS se insistió con la sospecha de artritis infecciosa.

## Bibliografía

- Lindmark H, Nilsson M, Guss B. Comparison of the fibronectin-binding protein FNE from *Streptococcus equi* subspecies equi with FNZ from *S. equi* subspecies *zooepidemicus* reveals a major and conserved difference. *Infect Immun*. 2001;69:3159–63.
- Barnham M, Kerby J, Chandler RS, Millar M.R. Group C streptococci in human infection: A study of 308 isolates with clinical correlations. *Epidemiol Infect*. 1989;102:379–90.
- Abbott Y, Acke E, Khan S, Muldoon EG, Markey BK, Pinilla M, et al. Zoonotic transmission of *Streptococcus equi* subsp. *zooepidemicus* from a dog to a handler. *J Med Microbiol*. 2010;59:120–3.
- Pelkonen S, Lindahl SB, Suomala P, Karhukorpi J, Vuorinen S, Koivula I, et al. Transmission of *Streptococcus equi* subspecies *zooepidemicus* infection from horses to humans. *Emerg Infect Dis*. 2013;19:1041–8.
- Priestnall S, Erles K. *Streptococcus zooepidemicus*: An emerging canine pathogen. *Vet J Lond Engl*. 1997. 2011;188:142–8.
- Brouwer MC, Kasanmoentalib ES, Opstelten FWJ, van der Ende A, van de Beek D. A horse bite to remember. *Lancet*. 2010;376:1194.
- Collazos J, Echevarria MJ, Ayarza R, de Miguel J. *Streptococcus zooepidemicus* septic arthritis: Case report and review of group C streptococcal arthritis. *Clin Infect Dis*. 1992;15:744–6.
- Kuusi M, Lahti E, Virolainen A, Hatakka M, Vuento R, Rantala L, et al. An outbreak of *Streptococcus equi* subspecies *zooepidemicus* associated with consumption of fresh goat cheese. *BMC Infect Dis*. 2006;6:36.
- Bordes-Benítez A, Sánchez-Oñoro M, Suárez-Bordón P, García-Rojas AJ, Saéz-Nieto JA, González-García A, et al. Outbreak of *Streptococcus equi* subsp. *zooepidemicus* infections on the island of Gran Canaria associated with the consumption of inadequately pasteurized cheese. *Eur J Clin Microbiol Infect Dis*. 2006;25:242–6.
- Behnes M, Mashayekhi K, Geginat G, Borggreffe M. Horse bacterium causes human pericardial and pleural effusion. *Infection*. 2010;38:501–4.
- Lee AS, Dyer JR. Severe *Streptococcus zooepidemicus* infection in a gardener. *Med J Aust*. 2004;180:366.
- Bhatia R, Bhanot N. Spondylodiskitis secondary to *Streptococcus equi* subspecies *zooepidemicus*. *Am J Med Sci*. 2012;343:94–7.
- Barnham M, Ljunggren A, McIntyre M. Human infection with *Streptococcus zooepidemicus* (Lancefield group C): Three case reports. *Epidemiol Infect*. 1987;98:183–90.
- Gorman PW, Collins D.N. Group C streptococcal arthritis A case report of equine transmission. *Orthopedics*. 1987;10:615–7.
- González Terán B, Roiz MP, Ruiz Jimeno T, Rosas J, Calvo-Alén J. Acute bacterial arthritis caused by group C streptococci. *Semin Arthritis Rheum*. 2001;31:43–51.
- Steinfeld S, Galle C, Struelens M, De Gheldre Y, Farber CM, Appelboom T, et al. Pyogenic arthritis caused by streptococcus equisimilis (group-C streptococcus) in a patient with AIDS. *Clin Rheumatol*. 1997;16:314–6.
- Friederichs J, Hungerer S, Werle R, Militz M, Bühren V. Human bacterial arthritis caused by *Streptococcus zooepidemicus*: Report of a case. *Int J Infect Dis*. 2010;14 Suppl 3:e233–5.
- Name Bayona O, Fernández López A, Luaces Cubells C. Procalcitonina: una nueva herramienta diagnóstica en la infección bacteriana. *Med Clin (Barc)*. 2002;119:706–14.
- Guillen Astete C, Medina Quiñones C, Bachiller Corral J. Valor de la procalcitonina en el diagnóstico diferencial de la monoartritis microcristalina e infecciosa. *Emergencias*. 2013;25:237–8.

Carlos Antonio Guillén Astete<sup>a,\*</sup>, Nancy Sánchez Gómez<sup>b</sup> y Mónica Luque Alarcón<sup>c</sup>

<sup>a</sup> Servicio de Reumatología y Servicio de Urgencias, Hospital Universitario Ramón y Cajal, Madrid, España

<sup>b</sup> Servicio de Medicina Interna, Hospital Universitario Ramón y Cajal, Madrid, España

<sup>c</sup> Servicio de Neurología, Hospital del Tajo, Aranjuez, Madrid, España

\* Autor para correspondencia.

Correo electrónico: [cguillen.hrc@salud.madrid.org](mailto:cguillen.hrc@salud.madrid.org) (C.A. Guillén Astete).

<http://dx.doi.org/10.1016/j.reuma.2015.10.004>

## Artritis séptica esternoclavicular por *Serratia marcescens*: a propósito de un caso



### *Serratia marcescens* septic sternoclavicular joint arthritis: A case report

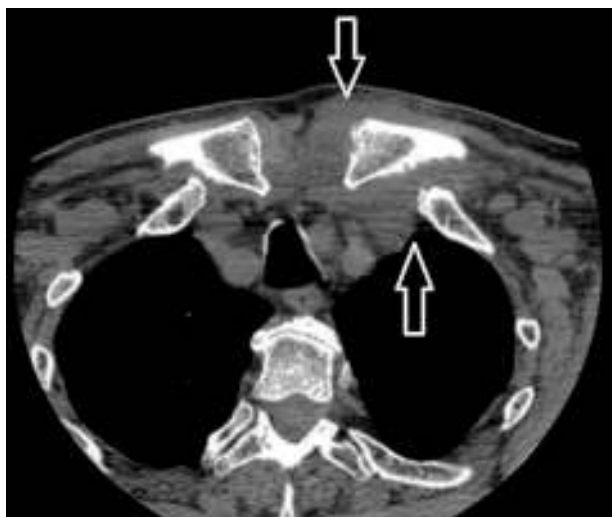
Sr. Editor:

La artritis séptica de la articulación esternoclavicular ocurre en menos del 1% de todos los casos de artritis séptica. Está frecuentemente asociada a condiciones predisponentes como el abuso de drogas intravenosas y la diabetes. Debido a la rareza de la condición, el diagnóstico frecuentemente se retrasa<sup>1</sup>. *Serratia marcescens* en una enterobacteria Gram negativa asociada a un amplio espectro de infecciones nosocomiales<sup>2</sup>.

Presentamos un caso de artritis séptica de la articulación esternoclavicular ocasionada por esta enterobacteria. Varón de 70 años hipertenso, diabético tipo 2, dislipémico y con cardiopatía isquémica crónica tipo angina inestable con revascularización percutánea de las arterias descendente anterior y circunfleja. Ingresado en el hospital por cuadro de angina inestable, sin evidencia de nuevas lesiones coronarias en el cateterismo. Al tercer día

del ingreso presentó escalofríos, dolor en el hombro izquierdo y disfagia. En la exploración clínica presentó tensión arterial 150/76 mmHg, temperatura de 38 °C con edema y eritema en la articulación esternoclavicular izquierda, dolor con la movilización del brazo izquierdo y sin otras anomalías en el examen clínico. En las pruebas analíticas destacaban: hemoglobina 11,2 g/dl, leucocitos 3.600/mm<sup>3</sup>, linfocitos 7,5%, neutrófilos 85,8%, plaquetas 84.000/mm<sup>3</sup> y proteína C reactiva 325 mg/l. Los hemocultivos solicitados mostraron el aislamiento de *Serratia marcescens*, sensible a quinolonas, carbapenémicos, aminoglucósidos y cefalosporinas de tercera generación. Se solicitó una tomografía axial computarizada cervical y torácica (fig. 1), la cual confirmó proceso infeccioso en la articulación sin evidencia de complicaciones locales. La valoración otorrinolaringológica no evidenció afección. No se pudo obtener muestra de líquido articular. La ecocardiografía transtorácica no mostró datos de endocarditis. Se inició tratamiento con ertapenem, 1 g/día vía intravenosa durante 4 semanas, y luego ciprofloxacina, 500 mg/12 h vía oral durante 2 semanas. Se descartó tratamiento quirúrgico ante la buena evolución clínica y de los parámetros analíticos.

La artritis séptica esternoclavicular es una enfermedad infrecuente<sup>3</sup>, tanto en pacientes inmunocompetentes como en



**Figura 1.** Aumento de partes blandas, y borramiento de planos grasos, con relación al proceso inflamatorio-infeccioso de la articulación esternoclavicular izquierda (flechas).

inmunosuprimidos<sup>4</sup>. Los factores de riesgo son diabetes mellitus, artritis reumatoide, adicción a drogas por vía parenteral, enfermedades neoplásicas, insuficiencia renal crónica, infección por virus de inmunodeficiencia humana, cirrosis, traumatismos locales e infecciones de accesos venosos centrales<sup>4</sup>. Es importante resaltar que el paciente era diabético y, además, había sido sometido a un cateterismo. El agente causal más común es el *Staphylococcus aureus*<sup>5</sup>. Si bien la artritis séptica esternoclavicular es infrecuente, la infección por *Serratia marcescens* es excepcional describiéndose solo un caso en la literatura médica<sup>6</sup>. El mecanismo de infección más frecuente es la bacteriemia<sup>7</sup>. El paciente se puede quejar de días a meses de dolor en los hombros, cuello o tórax, con limitada movilidad de la extremidad superior, asociado a fiebre. El cuadro clínico de nuestro paciente fue similar a casos descritos previamente, sin embargo, creemos que la disfagia estuvo relacionada con compresión extrínseca del esófago<sup>1</sup>. Puede ocurrir también inflamación articular y eritema. La artritis esternoclavicular es generalmente unilateral y afecta el lado derecho en el 60% de los casos. Se encuentra bacteriemia en el 62% de los casos. La tomografía axial es la prueba de imagen inicial que puede identificar afectación ósea,

y define la diseminación retroesternal. La complicación más importante es la mediastinitis, que ocurre en el 15% de los casos<sup>7</sup>. La terapia inicial incluye tratamiento antibiótico prolongado cuando no hay complicaciones, sin embargo, cuando existe osteomielitis extensa, abscesos o mediastinitis se recomienda el tratamiento quirúrgico<sup>8</sup>. La desbridación es la técnica quirúrgica con menos complicaciones<sup>9</sup>. En conclusión, la artritis séptica esternoclavicular es poco habitual, sobre todo causada por enterobacterias, pero es potencialmente incapacitante y mortal, y debe sospecharse en toda entidad que afecte la región esternoclavicular.

### Bibliografía

1. Das AK, Monga P. Septic arthritis of the sterno-clavicular joint as a cause of dysphagia: A report of two cases and review of literature. *Clin Rheumatol*. 2014;33:141-3.
2. Kim SB, Jeon YD, Kim JH, Kim JK, Ann HW, Choi H, et al. Risk factor for mortality of *Serratia marcescens*. *Yonsei Med J*. 2015;56:348-54.
3. Prathap KK, Simpson D, Hunter SD. Primary pyogenic arthritis of sterno-clavicular joint. *Injury*. 2000;31:267-8.
4. Guillén Astete C, Aranda García Y, de la Casa Resino C, Carpena Zafrilla M, Braña Cardenosa A, Roldán Moll F, et al. Artritis infecciosa esternoclavicular: serie de 5 casos y revisión de la literatura. *Reumatol Clin*. 2015;11:48-51.
5. Crisostomo RA, Laskowski ER, Bond JR, Agerter DC. Septic sternoclavicular joint: A case report. *Arch Phys Med Rehabil*. 2008;89:884-6.
6. Watanakunakorn C. *Serratia marcescens* osteomyelitis of the clavicle and sternoclavicular arthritis complicating infected indwelling subclavian vein catheter. *Am J Med*. 1986;80:753-4.
7. El Ibrahim A, Daodi A, Bourjraf S, Elmriani A, Boutayeb F. Sternoclavicular septic arthritis in a previously healthy patient: A case report and review of the literature. *Int J Infect Dis*. 2009;13:e119-21.
8. Womack J. Septic arthritis of the sternoclavicular joint. *J Am Board Fam Med*. 2012;25:906-12.
9. Puri V, Meyers BF, Kreisel D, Patterson GA, Crabtree TD, Battafarano RJ, et al. Sternoclavicular joint infection: A comparison of two surgical approaches. *Ann Thorac Surg*. 2011;91:257-62.

Elvis Amao-Ruiz<sup>a,\*</sup>, Ana María Correa-Fernandez<sup>b</sup>  
y Luis de la Fuente Galán<sup>b</sup>

<sup>a</sup> Servicio de Cardiología, Hospital Clínico Universitario de Valladolid, Valladolid, España

<sup>b</sup> Unidad de Insuficiencia Cardíaca y Trasplante, Servicio de Cardiología Hospital Clínico Universitario de Valladolid, Valladolid, España

\* Autor para correspondencia.

Correo electrónico: [tatojar@outlook.com](mailto:tatojar@outlook.com) (E. Amao-Ruiz).

<http://dx.doi.org/10.1016/j.reuma.2015.10.003>

### Artritis reumatoide y leucemia de linfocitos grandes granulares T. A propósito de un caso



#### *Rheumatoid arthritis and T cell large granular lymphocyte leukaemia: A case report*

Sr. Editor:

La leucemia de linfocitos grandes granulares (LLGG) fue descrita por Loughran en 1985. Se caracteriza por ser un desorden heterogéneo inusual con expansión clonal de linfocitos T maduros. Aunque su causa es desconocida, se han implicado estímulos antigénicos responsables de inducir la activación de linfocitos grandes granulares CD8+ efectores a través de diferentes vías de señalización. Se ha asociado a un amplio espectro de signos y síntomas que pueden ser la primera o única manifestación de la enfermedad, incluyendo un período asintomático, esplenomegalia, citopenias, infecciones recurrentes

bacterianas, síntomas B, hepatomegalia, adenopatías, neuropatía, y/o hipertensión pulmonar<sup>1</sup>. Además, existe una asociación establecida entre LLGG y enfermedades autoinmunes, formando parte de una entidad conocida como pseudo-Felty<sup>2</sup>. Presentamos el caso de una mujer que desarrolló una LLGG, 30 años después de ser diagnosticada de artritis reumatoide (AR) seronegativa.

Paciente de 62 años diagnosticada hacía 30 años de AR seronegativa. Refería tratamiento con prednisona 5 mg y ranitidina 150 mg. La exploración mostró palidez de piel y mucosas, deformidades de las articulaciones metacarpofalángicas e interfalángicas, así como esplenomegalia. Las analíticas fueron normales con excepción de leucocitos  $1,82 \times 10^9/l$ , neutrófilos  $0,877 \times 10^9/l$ , anemia de origen ferropénico, plaquetas  $139 \times 10^9/l$ , complemento C3 70,9 mg/dl, complemento C4 5,1 mg/dl y anticuerpos antinucleares positivos con patrón homogéneo, por lo que se inició tratamiento con feroterapia oral, metotrexato semanal y se aumentó la dosis de prednisona. Dado los datos clínicos evolutivos (en especial la AR y