



Letters to the Editor

Comorbidity of sarcoidosis and Graves' disease



Comorbilidad de la sarcoidosis y la enfermedad de Graves–Basedow

Dear Editor,

Sarcoidosis is a chronic inflammatory disease with unknown etiology, characterized by non-caseating granuloma formation. Extrapulmonary involvement is usually seen in locomotor system, skin, lymph nodes, eyes and liver, but could be in any organ.¹ Sarcoid involvement of the endocrine glands has rarely been observed.² The incidence of thyroid autoimmune disease has been reported in patients with sarcoidosis in various studies, but comorbidity of Graves' disease (GD) is not common. Comorbidity of sarcoidosis and GD has been described in this paper.

Case presentation

A 35-year-old female patient was admitted to our Rheumatology clinic with complaints of pain and swelling in the ankle joint, morning stiffness, fatigue, dry cough, and palpitations. Physical examination revealed findings related with right ankle arthritis, growth and tenderness of the thyroid gland in palpation and tachycardia in cardiac auscultation. As for thyroid function tests; we determined FT3: 14.27 pg/ml (normal 2.0–4.4 pg/ml), FT4: 5.25 ng/dl (normal 0.93–1.7 ng/dl), TSH: 0.01 ng/dl (normal 0.27–4.2 ng/dl), anti-thyroglobulin: 164.7 IU/ml (normal 0–115 IU/ml), anti-TPO: 7.10 IU/ml (normal 0–34 IU/ml), TSH receptor antibody: 12.77 IU/L (normal < 1.22 IU/L). Serum ACE level was found as 89 (normal < 35). In the serological tests; ANA, ANCA, anti-CCP, RF were found to be negative. Thoracic CT revealed mediastinal and bilateral hilar lymphadenopathy (Fig. 1). The chest disease specialist was contacted, endobronchial ultrasound (EBUS) guided biopsy was performed. Histopathological evaluation showed non-caseating granulomas, thus sarcoidosis was considered in the patient. Thyroid ultrasonography showed the increased size of the thyroid gland, with heterogeneous and coarse parenchyma, which appeared to be related with Graves' disease. Diffusely increased uptake of radioactive iodine was found in thyroid scintigraphy. The patient was diagnosed with sarcoidosis and Graves' disease based on clinical, laboratory, radiological and histological data. Moderate dose of a corticosteroid (40 mg/day) and propylthiouracil 3 × 1/day were initiated to the patient. At the 6th month of clinical follow-up, thyroid function tests were observed to be normalized, palpitations and complaints of locomotor system were found to be decreased. Control thorax CT showed significant regression in terms of mediastinal and hilar lymphadenopathy.

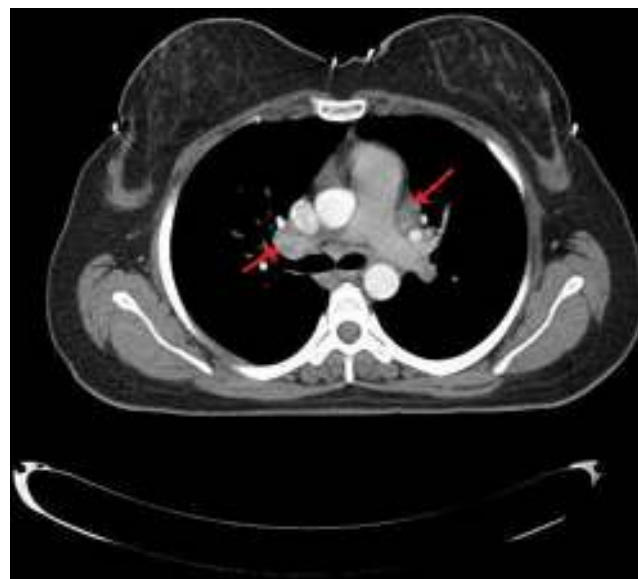


Fig. 1. Torax CT showed bilateral hilar and mediastinal lymphadenopathy.

Discussion

Sarcoidosis is a multisystemic, chronic granulomatous disease with unknown etiology, characterized by non-caseating granuloma formation. Sarcoid involvement of the thyroid gland has been detected upon autopsy or fine needle aspiration biopsy and thyroidectomy.³ Graves' disease is an autoimmune disease in which activated T and B cells can cause intrathyroidal lymphocytic infiltrations.⁴ Graves' disease was shown in a case of sarcoidosis, although hyperthyroidism is considered rare.⁵ On the other hand, Graves' disease in patients with sarcoidosis may be simply coincidental. Goiter, subacute thyroiditis and thyroid cancer have been reported among other thyroid disorders accompanying sarcoidosis.⁶ In a Swedish study, significantly elevated levels of antithyroglobulin autoantibodies have been reported in patients with sarcoidosis.⁷ Nakamura et al. have reported that the prevalence of sarcoidosis related with Hashimoto's thyroiditis was 3–11%, much more common than other thyroid diseases.⁸ In another study, antithyroglobulin autoantibodies were significantly higher in patients with sarcoidosis, but the basic thyroid function tests were in the normal range.⁹ However, comorbidity of sarcoidosis of the thyroid gland and Graves' disease has rarely been reported.^{10,11} Karlish and McGregor have reported that hyperthyroidism developed in 6 patients with sarcoidosis but long-acting thyroid stimulating antibodies could not be detected.¹²

As a result, based on clinical, radiological and histopathological examinations, we hereby report the comorbidity of Graves' disease and sarcoidosis in our patient. Since both are chronic and inflammatory diseases, this suggests that they may have a common etiopathogenesis and/or it may be just a coincidence. Further studies on this topic are required.

References

- Baughman RP, Teirstein AS, Judson MA, Rossman MD, Yeager H Jr, Bresnitz EA, et al. Clinical characteristics of patients in a case control study of sarcoidosis. *Am J Respir Crit Care Med.* 2001;164:1885-9.
- Bell NH. Endocrine complications of sarcoidosis. *Endocrinol Metab Clin N Am.* 1991;20:645-54.
- Zimmermann-Belsing T, Christensen L, Hansen HS, Kirkegaard J, Blichert-Toft M, Feldt-Rasmussen U. A case of sarcoidosis, sarcoidgranuloma, papillary carcinoma, and Graves' disease in the thyroid gland. *Thyroid.* 2000;10:275-8.
- Braverman LE, Utiger RD. Introduction to thyrotoxicosis. In: Braverman LE, Utiger RD, editors. *Werner & Ingbar's the thyroid: a fundamental and clinical text.* 9th ed. Philadelphia, PA: Lippincott Williams & Wilkins; 2005. p. 457-73.
- Antonelli A, Fazzi P, Fallahi P, Ferrari SM, Ferrannini E. Prevalence of hypothyroidism and Graves disease in sarcoidosis. *Chest.* 2006;130:526-32.
- Ilias I, Panoutsopoulos G, Batsakis C, Nikolakakou D, Filippou N, Christakopoulou I. Thyroid function and autoimmunity in sarcoidosis: a case-control study. *Croat Med J.* 1998;39:404-6.
- Gentilucci UV, Picardi A, Manfiini S, D'Avola D, Costantino S, Pozzilli P. Granulomatous thyroiditis: an unexpected finding leading to the diagnosis of sarcoidosis. *Acta Biomed.* 2004;75:69-73.
- Nakamura H, Genma R, Mikami T, Kitahara A, Natsume H, Andoh S, et al. High incidence of positive auto antibodies against thyroid peroxidase and thyroglobulin in patients with sarcoidosis. *Clin Endocrinol (Oxf).* 1997;46:467-72.
- Yarman S, Kahraman H, Tanakol R, Kapran Y. Concomitant association of thyroidsarcoidosis and Graves' disease. *HomRes.* 2003;59:43-6.
- Rodriguez MC, Rani D, Faas FH. Unusual clinical course of Graves' thyrotoxicosis and concomitant sarcoidosis: case report and review of literature. *Endocr Pract.* 2007;13:159-63.
- Kmieć P, Lewandowska M, Dubaniewicz A, Mizan-Gross K, Antolak A, Wołyniak B, et al. Two cases of thyroid sarcoidosis presentation as painful, recurrent-goiter in patients with Graves' disease. *Arq Bras Endocrinol Metabol.* 2012;56:209-14.
- Karlish AJ, MacGregor GA. Sarcoidosis, thyroiditis, and Addison's disease. *Lancet.* 1970;ii:330-3.

Hüseyin Semiz^a, Senol Kobak^{b,*}, Fidan Sever^c, Muamer Karadeniz^d

^a Sifa University, Faculty of Medicine, Department of Internal Medicine, Turkey

^b Sifa University, Faculty of Medicine, Department of Rheumatology, Turkey

^c Sifa University, Faculty of Medicine, Department of Chest Diseases, Turkey

^d Sifa University, Faculty of Medicine, Department of Endocrinology, Turkey

* Corresponding author.

E-mail address: senolkobak@yahoo.com (S. Kobak).

<http://dx.doi.org/10.1016/j.reuma.2015.10.007>

Nefropatía IgA en las enfermedades reumáticas



Immunoglobulin A nephropathy in rheumatic diseases

Sr. Editor:

La nefropatía IgA (NlgA) es una glomerulopatía caracterizada por la presencia de depósitos mesangiales de IgA de forma aislada o predominante sobre otras inmunoglobulinas¹. El estudio anatomopatológico permite realizar el diagnóstico y evaluar la actividad de la enfermedad. Se describe su asociación con enfermedades reumáticas^{2,3}; sin embargo su relación fisiopatológica aún no está esclarecida^{1,4}. Con la finalidad de describir la prevalencia, características clínicas, analíticas, tratamiento y evolución de la NlgA en una cohorte de pacientes con enfermedad reumática, se realizó un estudio de diseño retrospectivo (1984-2014) en un hospital universitario con un área de referencia de 850.000 habitantes. Se revisaron los diagnósticos anatomopatológicos de 27.215 pacientes atendidos por el servicio de reumatología, y se seleccionaron aquellos con diagnóstico histológico de NlgA. Se excluyeron los pacientes en los que el único diagnóstico reumatológico fuera de gota, osteoporosis o enfermedad no inflamatoria. Se identificaron 6 pacientes (0,025%), todos varones. De 1.110 pacientes con artritis reumatoide, 2 (0,009%) fueron diagnosticados de NlgA. De 287 pacientes con espondilitis anquilosante, 2 (0,69%) presentaron NlgA. Únicamente un paciente (0,17%) de los 558 pacientes con artritis psoriásica tuvo el diagnóstico de NlgA, al igual que un paciente (0,7%) de los 13 con cola genopatía indiferenciada. La media de edad al diagnóstico de NlgA y de enfermedad reumatológica fue de 46,7 y 37 años, respectivamente (intervalo: 34-54/18-67). La media de duración de la enfermedad reumática hasta el diagnóstico de NlgA fue de 15,4 años. La hematuria (100%), insuficiencia renal (100%) o síndrome nefrótico (8,6%) fueron las causas que hicieron sospechar de la presencia de NlgA. Seis pacientes (100%) presentaron hipertensión arterial (HTA) y 8,6% proteinuria en rangos nefróticos. Los

valores medios al momento de diagnóstico de NlgA de creatinina sérica y proteinuria de 24 h fueron de 1,85 mg/dl (intervalo: 1,5-2,5) y 1,94 g (intervalo: 0,8-4,12), respectivamente. Con la evolución de la enfermedad, 3 pacientes (50%) necesitaron de hemodiálisis tras una media de 5,6 años del diagnóstico (intervalo: 2-11); todos ellos recibieron trasplante renal en un intervalo de tiempo desde el inicio de la hemodiálisis de 9 a 25 meses. Un paciente (16,6%) falleció a los 60 años de edad (7 años después del diagnóstico de NlgA) debido a sepsis de origen pulmonar. La media de valores de creatinina, durante el seguimiento, en los pacientes que no recibieron diálisis fue de 1,4 mg/dl (1,1-1,6), el tratamiento en ellos fue médico (inhibidores de la enzima convertidora de angiotensina, antagonistas de los receptores de la angiotensina II).

La prevalencia de NlgA en la población general es de 25-50 casos por 100.000 habitantes⁵ y, aunque, la afectación renal en los pacientes con artropatía inflamatoria crónica es secundaria en su mayoría a amiloidosis o efecto secundario de fármacos^{2,3}, existen comunicaciones que indican la posible relación entre las enfermedades reumatológicas y la NlgA^{6,7}. Dada la prevalencia de NlgA en la población general, en algunos casos su presentación asociada a una enfermedad reumatológica puede ser casual. En los pacientes con espondiloartropatías, la relación se explicaría por la supuesta alteración del catabolismo de los receptores de glucoproteínas y receptores específicos para IgA (Fc calphaR o CD89) encontrados en tejido y sangre periférica^{6,7}.

Los resultados encontrados en el presente trabajo, no difieren de los comunicados previamente en la literatura⁵. La prevalencia es mayor en varones y la presentación clínica comprende la presencia de proteinuria, HTA y hematuria. La cohorte de pacientes de Azevedo et al.⁵, evidencian mayor frecuencia en entesitis del calcáneo y uveítis anterior. De acuerdo a lo observado, en práctica clínica debería plantearse el diagnóstico de NlgA en los pacientes con alguna enfermedad reumatológica que desarrollen hematuria, proteinuria, insuficiencia renal y HTA en el transcurso de su enfermedad.