




Sociedad Española
de Reumatología -
Colegio Mexicano
de Reumatología

Reumatología Clínica

www.reumatologiaclinica.org



Reumatología clínica en imágenes

Hallazgos radiográficos de la afectación del hombro en espondilitis anquilosante



Radiographic findings of shoulder involvement in ankylosing spondylitis

Gabriel Horta-Baas^{a,*} y Francisco Javier Jiménez-Balderas^b

^a Servicio de Reumatología, Hospital General Regional 220, Instituto Mexicano del Seguro Social, Toluca, Estado de México, México

^b Departamento de Reumatología, Hospital de Especialidades, Centro Médico Nacional Siglo XXI, México, D.F., México

INFORMACIÓN DEL ARTÍCULO

Historia del artículo:

Recibido el 20 de junio de 2015

Aceptado el 2 de noviembre de 2015

On-line el 23 de diciembre de 2015

La espondilitis anquilosante (EA) es una enfermedad inflamatoria crónica, que afecta principalmente al esqueleto axial, y en menor medida al esqueleto apendicular. El hombro es la segunda articulación extra-axial más frecuentemente afectada en la EA¹. De todas las artropatías inflamatorias es la menos erosiva y la más osificante, su característica predominante es la anquilosis articular². Se presenta el caso de un paciente que presentó cambios destructivos y no destructivos en la articulación del hombro.

Varón de 36 años, con inicio de dolor lumbar inflamatorio a los 16 años, limitación de la movilidad lumbar y cervical, artritis de caderas, tobillos y hombros, y HLA-B27 positivo. A los 23 años requirió prótesis bilateral de cadera. Consultó por discapacidad de los movimientos de los hombros, de predominio derecho de un año de evolución. Al examen físico se demostró limitación de los arcos de movilidad para la flexión, extensión y abducción. Sus radiografías mostraron en la pelvis: sacroileítis grado II bilateral;

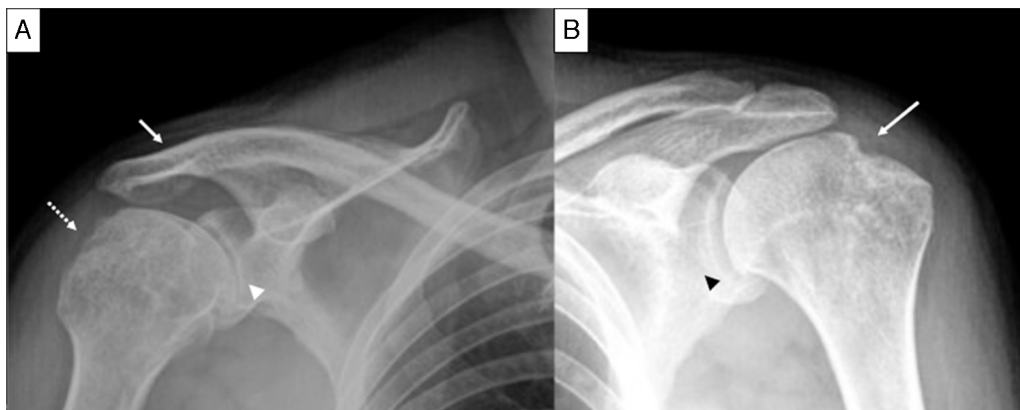


Figura 1. Proyección AP de hombro. A) En el hombro derecho se aprecian erosiones en la tuberosidad mayor (flecha punteada), disminución del espacio glenohumeral (cabeza de flecha) y la anquilosis de la articulación acromioclavicular (flecha). B) En el hombro izquierdo se aprecia disminución del espacio glenohumeral (cabeza de flecha) y el signo del hachazo (flecha).

* Autor para correspondencia.

Correo electrónico: gabho@hotmail.com (G. Horta-Baas).

en la columna lumbar: encuadramiento de cuerpos vertebrales y anquilosis vertebral de T11 a L2. En el hombro derecho: cambios degenerativos, erosiones y anquilosis de la articulación acromio-clavicular (fig. 1A); en el izquierdo, disminución del espacio articular glenohumeral, erosión en la tuberosidad mayor del húmero y cambios degenerativos (fig. 1B).

Dentro de las espondiloartritis, la artritis psoriásica y la EA son las que más frecuente afectan a la articulación glenohumeral¹. Actualmente, es ampliamente reconocida la entesitis como una característica de la EA. En la evaluación ecográfica del hombro en sujetos con EA, la entesitis constituye la alteración más frecuente (56,6%), principalmente del supraespinoso y subescapular, sin documentarse afección de la articulación acromio-clavicular³. La radiografía simple es una de las técnicas de imagen más empleadas. Tres procesos patológicos son la base del cuadro radiográfico: inflamación, reparación ósea y osificación. Se han descrito 2 tipos de afectación en el hombro: la forma no destructiva se caracteriza por una cabeza humeral anquilosada a la glenoides, e importante osificación del ligamento coracoclavicular; la forma destructiva, menos común, presenta erosión de la cabeza humeral en forma de hacha: signo del «hachazo»^{1,2}. En los estudios radiográficos la articulación acromio-clavicular es el lugar de afección más común del hombro en la EA, siendo los cambios degenerativos los más frecuentes^{3,4}. A nuestro conocimiento, previo a este caso existen otros 2 casos publicados de EA con anquilosis acromio-clavicular^{5,6}. La entesitis a nivel de la articulación acromio-clavicular puede ocasionar su anquilosis, por lo que en los pacientes con EA de larga evolución y con afectación de la cadera debe evaluarse la afección del hombro.

Responsabilidades éticas

Protección de personas y animales. Los autores declaran que para esta investigación no se han realizado experimentos en seres humanos ni en animales.

Confidencialidad de los datos. Los autores declaran que en este artículo no aparecen datos de pacientes.

Derecho a la privacidad y consentimiento informado. Los autores declaran que en este artículo no aparecen datos de pacientes.

Financiación

Los autores declaran no haber recibido financiación para la realización de este trabajo.

Conflicto de intereses

Los autores declaran no tener ningún conflicto de intereses.

Bibliografía

1. Sankaye P, Ostlere S. Arthritis at the shoulder joint. *Semin Musculoskelet Radiol.* 2015;19:307–18.
2. Brower AC, Flemming DJ. *Arthritis in Black and White.* Third ed. Philadelphia: Elsevier Saunders; 2012. p. 240.
3. Ali Ou Alla S, Bahiri R, Amine H, El Alaoui H, Rkain H, Aktaou S, et al. Ultrasound features of shoulder involvement in patients with ankylosing spondylitis: A case-control study. *BMC Musculoskelet Disord.* 2013;14:272.
4. Lambert RG, Dhillon SS, Jhangri GS, Sacks J, Sacks H, Wong B, et al. High prevalence of symptomatic enthesopathy of the shoulder in ankylosing spondylitis: Deltoid origin involvement constitutes a hallmark of disease. *Arthritis Rheum.* 2004;51:681–90.
5. Emery RJ, Ho EK, Leong JC. The shoulder girdle in ankylosing spondylitis. *J Bone Joint Surg Am.* 1991;73:1526–31.
6. Pritchett JW. Ossification of the coracoclavicular ligaments in ankylosing spondylitis. A case report. *J Bone Joint Surg Am.* 1983;65:1017–8.