




Sociedad Española
de Reumatología -
Colegio Mexicano
de Reumatología

Reumatología Clínica

www.reumatologiaclinica.org



Reumatología clínica en imágenes

Enfermedad de Forestier-Rotés Querol: progresión radiológica cervical y aparición de disfagia



Forestier-Rotés Querol disease: Cervical radiological progression and onset of dysphagia

Miriam García García

Servicio de Reumatología, Hospital Universitario Nuestra Señora de la Candelaria, Santa Cruz de Tenerife, Tenerife, España

INFORMACIÓN DEL ARTÍCULO

Historia del artículo:

Recibido el 4 de junio de 2015

Aceptado el 30 de octubre de 2015

On-line el 15 de diciembre de 2015

Varón de 68 años con antecedentes personales de enfermedad de Forestier-Rotés Querol, hipertensión arterial, diabetes mellitus tipo II, esteatosis hepática y enfermedad de Haglund en pie derecho. En el último año refiere empeoramiento de la clínica cervical con dolor continuo y limitación progresiva para los movimientos de lateralización, sin signos de radiculopatía ni mielopatía. También presenta disfagia a sólidos y, en menor medida, a líquidos, con pérdida de peso de 15 kg en el último año.

La afectación cervical en esta enfermedad y la aparición de disfagia es un tema ya documentado, sin embargo, con la presentación de este caso clínico se quiere mostrar la progresión radiológica en 5 años en un mismo paciente y su repercusión clínica.

Las alteraciones radiográficas en la enfermedad de Forestier-Rotés Querol fueron descritas por Resnick en 1975. Estos criterios incluyen la osificación del ligamento longitudinal anterior a lo largo de la cara antero-lateral de al menos 4 cuerpos vertebrales contiguos, la preservación de la altura de los discos, la ausencia del fenómeno del vacío o de esclerosis marginal en los cuerpos vertebrales y la ausencia de anquilosis de las articulaciones interapofisarias o de alteraciones en las sacroilíacas¹.

Tras valorar su evolución radiológica cervical en los últimos 5 años, de este paciente, se observa un aumento de las dimensiones de los osteofitos y de la osificación del ligamento cervical anterior afectando a varias vértebras contiguas (figs. 1 y 2), lo que podría explicar una causa extrínseca de la disfagia. También cabe destacar otras características radiológicas como son la preservación relativa del espacio intervertebral y la ausencia de afectación de las articulaciones apofisarias.

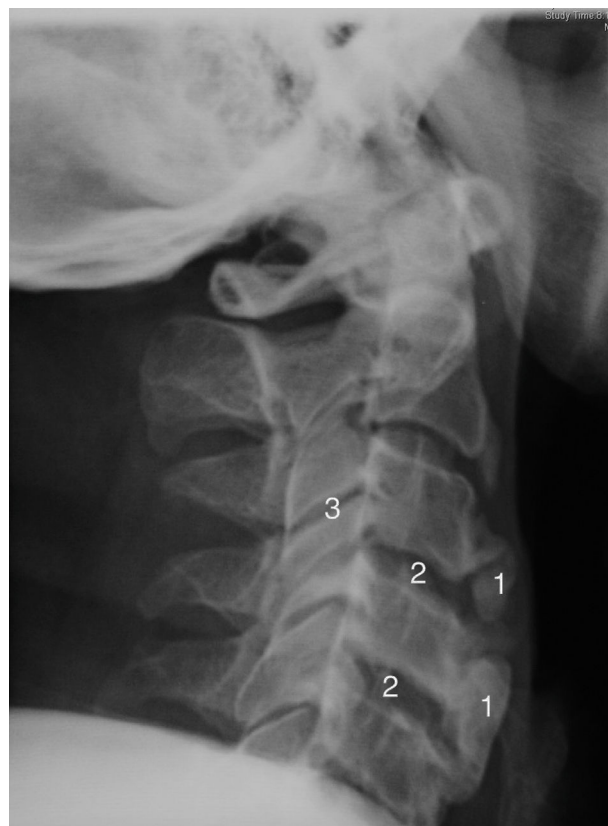


Figura 1. Radiografía cervical lateral (2009). Se aprecia osificación del ligamento anterior cervical, que afecta en mayor medida al segmento inferior cervical (1), los espacios intervertebrales (2) y las articulaciones interapofisarias están conservadas (3).

Correo electrónico: mairimg2@gmail.com

<http://dx.doi.org/10.1016/j.reuma.2015.10.014>

1699-258X/© 2015 Elsevier España, S.L.U. y Sociedad Española de Reumatología y Colegio Mexicano de Reumatología. Todos los derechos reservados.

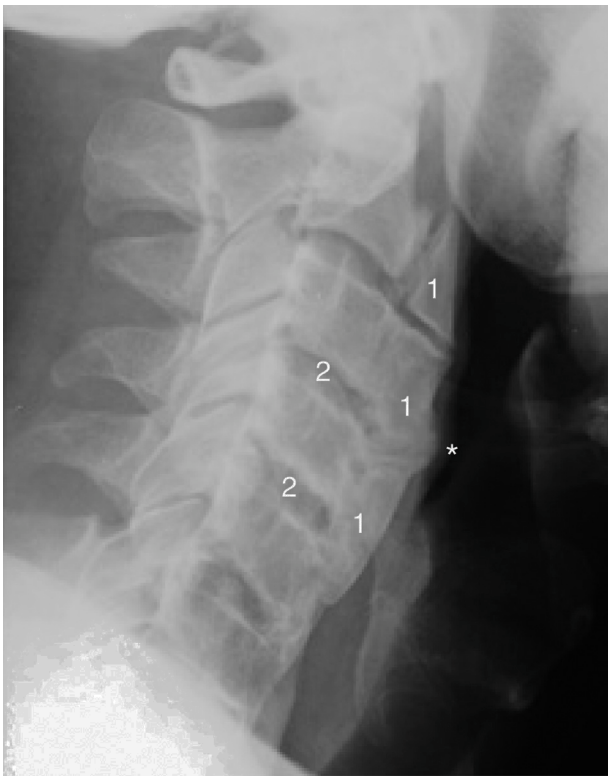

Figura 2. Radiografía cervical lateral (2014). Se aprecia un aumento del tamaño de la osificación del ligamento anterior cervical con afectación global de la columna cervical (1) se puede observar como impronta (*) hacia la vía aérea-digestiva. También se observa una conservación relativa de la altura del espacio intervertebral (2).

Dado el cuadro constitucional, se le practicó una gastroscopia y un tránsito esófago-gastro-duodenal, cuyo resultado no mostró alteraciones.

En la TAC cervical se constató la osificación del ligamento longitudinal anterior y osteofitos anteriores, con afectación fundamentalmente en la columna cervical alta (C2-C4), que condiciona desplazamiento anterior del tracto aerodigestivo. No se constató la afectación de las articulaciones interapofisarias.

En conclusión, la disfagia es una manifestación relativamente frecuente cuando se afecta al ligamento longitudinal anterior cervical^{2,3}. En su diagnóstico diferencial hay que descartar tanto un componente intrínseco como extrínseco, ya que la causa más frecuente de disfagia continúan siendo los tumores². En cuanto al tratamiento, se adopta una actitud conservadora (analgesia,

rehabilitación, aporte nutricional apropiado y control del síndrome metabólico, el cual tiene una fuerte relación con la enfermedad de Forestier⁴⁻⁷) y, en casos más severos, la compresión de los osteofitos puede requerir una intervención quirúrgica^{3,4}. Sin embargo, un alto porcentaje de pacientes pueden desarrollar recidivas tras la cirugía⁸.

Responsabilidades éticas

Protección de personas y animales. La autora declara que para esa investigación no se han realizado experimentos con seres humanos ni animales.

Confidencialidad de datos. La autora declara que ha seguido los protocolos de su centro de trabajo sobre la publicación de los datos de los pacientes y que todos los pacientes incluidos en el estudio han recibido información suficiente y han dado su consentimiento informado por escrito para participar en dicho estudio.

Derecho a la privacidad y consentimiento informado. La autora ha obtenido consentimiento informado de los pacientes y/o sujetos referidos en el artículo. Este documento obra en poder del autor de la correspondencia.

Conflicto de intereses

La autora declara no tener ningún conflicto de intereses.

Bibliografía

1. Resnick D, Shaull SR, Robins JM. Diffuse idiopathic skeletal hyperostosis (DISH): Forestier's disease with extraspinal manifestations. *Radiology*. 1975;115:513–24.
2. Alcázar L, Jerez P, Gómez-Angulo JC, Tamarit M, Navarro R, Ortega JM, et al. Enfermedad de Forestier-Rotes-Querol. Osificación del ligamento longitudinal cervical anterior como causa de disfagia. *Neurocirugía*. 2008;19:350–5.
3. Zhang C, Ruan D, He Q, Wen T, Yang P. Department of orthopedic surgery. Progressive dysphagia and neck pain due to diffuse idiopathic skeletal hyperostosis of the cervical spine: A case report and literature review. *Clin Interv Aging*. 2014;9:553–7.
4. Nascimento FA, Gatto LA, Lages RO, Neto HM, Demartini Z, Koppe GL. Diffuse idiopathic skeletal hyperostosis: A review. *Surg Neurol Int*. 2014;5 Suppl 3:S122–125.
5. Pillai S, Littlejohn G. Metabolic factors in diffuse idiopathic skeletal hyperostosis - a review of clinical data. *Open Rheumatol J*. 2014;8:116–28.
6. Terzi R. Extraskelatal symptoms and comorbidities of diffuse idiopathic skeletal hyperostosis. *World J Clin Cases*. 2014;2:422–5.
7. Agirman M, Durmus O, Ormeci T, Tekler B, Cakar E. Diffuse idiopathic skeletal hyperostosis as a cause of dysphagia in a young patient with metabolic syndrome. *PM R*. 2015;7:451–2.
8. Proescholdt FP, Markart MM, Ertel WD. Postoperative radiotherapy in diffuse idiopathic skeletal hyperostosis: Prophylaxis of recurrence after resection of osteophytes from C3 to C5 in a case of dysphagia. *J Surg Case Rep*. 2014;2014, rjt124.