

**Bibliografía**

- Murillo O, Roset A, Sobrino B, Lora-Tamayo J, Verdaguer R, Jiménez-Mejías E, et al. Streptococcal vertebral osteomyelitis: Multiple faces of the same disease. Clin Microbiol Infect. 2013;20:033-8.
- Cariati VP, Deng W. Atypical presentation of thoracic spondylodiscitis caused by Streptococcus mitis. BMJ Case Rep. 2014;2014, pii: bcr2013200532.
- Weber M, Gubler J, Fahrer H, Crippa M, Kissling R, Boos N, et al. Spondylodiscitis caused by viridans streptococci: Three cases and a review of the literature. Clin Rheumatol. 1999;18:417-21.
- Yavasoglu I, Kadikoylu G, Bolaman Z, Senturk T. Spondylodiscitis and Streptococcus viridans endocarditis. J Natl Med Assoc. 2005;97:1722-4.
- Luz A, Castro A, Ribeiro R, Bernardo L, Carvalho H, Bernardo A, et al. Endocardite bacteriana a estreptococos do grupo viridans associada a espondilodiscite. Rev Port Cardiol. 2004;23:723-8.
- Zimmerli W. Clinical practice vertebral osteomyelitis. N Engl J Med. 2010;362:1022-9.

- Cherasse A, Martin D, Tavernier C, Maillefert JF. Are blood cultures performed after disco-vertebral biopsy useful in patients with pyogenic infective spondylitis? Rheumatology (Oxford). 2003;42:913.

Águeda Prior-Español\*, Lourdes Mateo, Melania Martínez-Morillo y Anne Riveros-Frutos

Servicio de Reumatología, Hospital Universitario Germans Trias i Pujol, Badalona, Barcelona, España

\* Autor para correspondencia.  
Correo electrónico: [agueda.88@hotmail.com](mailto:agueda.88@hotmail.com) (Á. Prior-Español).

<http://dx.doi.org/10.1016/j.reuma.2015.11.014>

**Síndrome de fiebre periódica, estomatitis aftosa, faringitis y adenopatías y vitamina D. ¿Una posible opción terapéutica?**



**Periodic fever, aphtous stomatitis, pharyngitis and adenopathy syndrome and vitamin D: A possible treatment option?**

Sr. Editor:

El síndrome PFAPA (fiebre periódica, aftas orales, faringitis, adenopatías) o síndrome de Marshall<sup>1</sup>, es una enfermedad autoinflamatoria sin base genética conocida, que afecta predominantemente a los pacientes en la primera década de vida. Se caracteriza por episodios recurrentes de fiebre alta, de 3 a 6 días de duración, acompañados de síntomas que definen el cuadro: faringitis, adenopatías cervicales y aftas orales. El diagnóstico es clínico, y se refuerza por el incremento de reactantes de fase aguda durante las crisis, que se normalizan en periodos asintomáticos, y la negatividad de pruebas microbiológicas. Aunque progresivamente los episodios son menos frecuentes hasta su remisión completa, la recurrencia de los brotes repercute negativamente en la calidad de vida del paciente. Las opciones terapéuticas pueden presentar algunos aspectos controvertidos. Los corticoides orales son el tratamiento de elección para resolver las crisis, sin embargo

tras su utilización se ha descrito una mayor recurrencia de los episodios<sup>2</sup>. La amigdalectomía se emplea en los casos refractarios, pero puede ser discutible su indicación, dado que es una enfermedad que evoluciona a la resolución completa en la mayoría de los pacientes. Se ha empleado profilácticamente distintos fármacos para tratar de disminuir el número e intensidad de los episodios, como la cimetidina y la colchicina<sup>3</sup>. En los últimos años se está estudiando una posible relación entre el síndrome de PFAPA y los niveles plasmáticos deficitarios de vitamina D, y se ha planteado si el tratamiento con esta vitamina puede modificar el curso de la enfermedad<sup>4</sup>.

Presentamos el caso de una niña de 32 meses con historia previa de múltiples visitas a urgencias por fiebre, vómitos y amigdalitis recurrente, con una periodicidad de los episodios entre 6 y 8 semanas. En los mismos presentaba elevación transitoria de los reactantes de fase aguda (PCR máxima: 15,39 mg/dl) y leucocitosis de hasta 15.000/μl con 85% de neutrófilos, y estudios microbiológicos negativos. Ante la sospecha de un síndrome de PFAPA, en uno de los eventos se realizó una prueba diagnóstico-terapéutica administrando una dosis de prednisolona oral (1 mg/kg/dosis), con resolución inmediata de los síntomas. Se observó que, tras varios procesos en los que se administraron corticoides, los episodios se tornaron cada vez más frecuentes. Se solicitaron niveles plasmáticos de 25-OH-vitamina D, con resultado en rango de deficiencia (23,7 ng/ml)

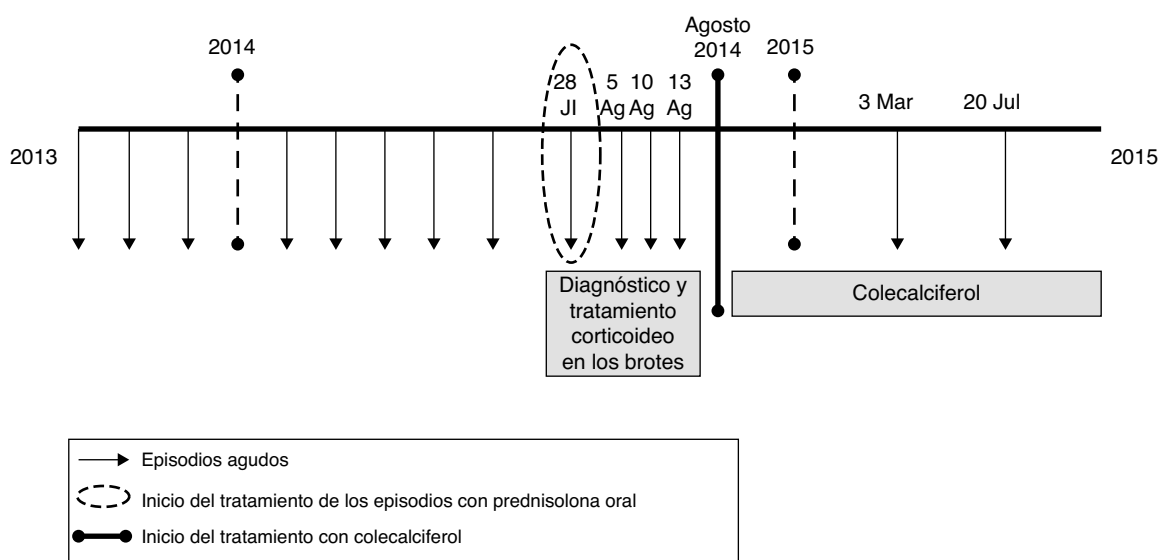


Figura 1. Evolución de la paciente en las diferentes formas de enfermedad y tras el inicio del tratamiento con colecalciferol.

y se inició tratamiento con 400 UI de colecalciferol de forma mantenida hasta normalización de los niveles plasmáticos (40 ng/ml). Desde el inicio del tratamiento se ha producido una reducción del número e intensidad de los episodios (fig. 1); y solo ha presentado 2 procesos de intensidad leve en los siguientes 12 meses.

En los últimos años ha cobrado relevancia el papel de la vitamina D como modulador del sistema inmunitario<sup>5</sup>. Varios estudios epidemiológicos han tratado de determinar la correlación entre la deficiencia de vitamina D y el riesgo de enfermedades inflamatorias, incluyendo trastornos de base alérgica y autoinmune<sup>6,7</sup>, y se ha planteado si puede constituir una opción terapéutica en alguna de estas enfermedades<sup>8</sup>. Se ha descrito en estudios sin grupo control que el tratamiento con vitamina D en pacientes con PFAPA reduce el número, duración e intensidad de los episodios<sup>9</sup>. Sin embargo, no hay ensayos clínicos realizados que comparen la vitamina D con otras opciones terapéuticas o placebo. No se puede determinar, con el estado actual de los conocimientos, si la evolución favorable se debe al tratamiento o a la propia evolución de la enfermedad. Tampoco se ha definido la dosis de vitamina D ni el periodo de tratamiento requerido, por lo que en nuestro caso se optó por una dosis estándar hasta la normalización de los niveles plasmáticos de 25-OH-vitamina D. Pese a estas limitaciones, podría considerarse su utilización en pacientes con PFAPA con situaciones deficitarias de vitamina D, en especial por su perfil de seguridad frente a las alternativas terapéuticas.

## Bibliografía

1. Marshall GS, Edwards KM, Butler J, Lawton AR. Syndrome of periodic fever, pharyngitis, and aphthous stomatitis. *J Pediatr*. 1987;110:43–6.
2. Feder HM, Salazar JC. A clinical review of 105 patients with PFAPA (a periodic fever syndrome). *Acta Paediatr*. 2010;99:178–84.
3. Tasher D, Stein M, Dalal I, Somekh E. Colchicine prophylaxis for frequent periodic fever, aphthous stomatitis, pharyngitis and adenitis episodes. *Acta Paediatr*. 2008;97:1090–2.
4. Mahamid M, Agbaria K, Mahamid A, Nseir W. Vitamin D linked to PFAPA syndrome. *Int J Pediatr Otorhinolaryngol*. 2013;77:362–4.
5. Leung PS, Adamopoulos IE, Gershwin ME. The implication of vitamin D and autoimmunity: A comprehensive review. *Clin Rev Allergy Immunol*. 2013;45:217–26.
6. Kriegel MA, Manson JE, Costenbader KH. Does vitamin D affect risk of developing autoimmune disease? A systematic review. *Semin Arthritis Rheum*. 2011;40:512–31.
7. Agmon-Levin N, Theodor E, Segal RM, Shoenfeld Y. Vitamin D in systemic and organ-specific autoimmune diseases. *Clin Rev Allergy Immunol*. 2013;45:256–66.
8. Antico A, Tampoia M, Tozzoli R, Bizzaro N. Can supplementation with vitamin D reduce the risk or modify the course of autoimmune diseases? A systematic review of the literature. *Autoimmun Rev*. 2012;12:127–36.
9. Stagi S, Bertini F, Rigante D, Falcini F. Vitamin D levels and effects of vitamin D replacement in children with periodic fever, aphthous stomatitis, pharyngitis, and cervical adenitis (PFAPA) syndrome. *Int J Pediatr Otorhinolaryngol*. 2014;78:964–8.

Angela Rico Rodes\*, Gema Sabrido Bermúdez, Alicia Llombart Vidal y Pedro Jesús Alcalá Minagorre

*Servicio de Pediatría, Hospital General Universitario de Alicante, Alicante, España*

\* Autor para correspondencia.

Correo electrónico: [angelarico89@gmail.com](mailto:angelarico89@gmail.com) (A. Rico Rodes).

<http://dx.doi.org/10.1016/j.reuma.2015.11.006>