



Sociedad Española
de Reumatología -
Colegio Mexicano
de Reumatología

Reumatología Clínica

www.reumatologiaclinica.org



Reumatología clínica en imágenes

Imagen de «tiro al blanco» en una paciente con dolor abdominal y lupus eritematoso sistémico tratada con recambio plasmático



Target sign in woman with abdominal pain and systemic lupus erythematosus treated with plasma exchange

Kiber Arturo González Padilla*, Dionicio Ángel Galarza Delgado, Mario Alberto Garza Elizondo, Jorge Antonio Esquivel Valerio y Ana Cecilia Arana Guajardo

Servicio de Reumatología, Facultad de Medicina y Hospital Universitario Dr. José Eleuterio González, Monterrey, Nuevo León, México

INFORMACIÓN DEL ARTÍCULO

Historia del artículo:

Recibido el 20 de agosto de 2015

Aceptado el 16 de noviembre de 2015

On-line el 29 de diciembre de 2015

Mujer de 30 años con diagnóstico reciente de lupus eritematoso sistémico (LES), el cual fue determinado por los siguientes criterios de clasificación: *rash* malar, poliartritis, glomerulonefritis clase III de la OMS, confirmada por biopsia, linfopenia y serología caracterizada por anticuerpos antinucleares por HEp2 1:2.560 patrón moteado, DNAdc por *Crithidia luciliae* 1:1.280, Sm (+) 77 U/ml (normal: < 15 U), C3 37 mg/dl (normal: 50-120 mg), C4 4,24 mg/dl (normal: 20-50 mg) y ausencia de anticuerpos anti-fosfolípidos (aFL). Con un cálculo de actividad por SLEDAI de 23 puntos. Durante su evaluación se observó un antígeno de superficie de virus de hepatitis B (VHB) positivo, razón por la cual solo se inició una dosis de intermedia de prednisona (0,5 mg/kg/día) sin tratamiento inmunosupresor. Posteriormente, una prueba negativa de PCR para VHB descartaría la infección. La paciente no acudió a seguimiento.

Dos semanas después, es ingresada a urgencias por dolor abdominal en epigastrio, náuseas y vómitos de 7 días de evolución. Signos vitales al ingreso 100/70 mmHg, frecuencia respiratoria de 25 rpm, frecuencia cardíaca 116 lpm y temperatura de 37,5 °C. A la exploración física destacaba distensión abdominal y dolor en los cuadrantes superiores, con timpanismo, sin presencia de peristalsis, ni rebote. Continuaba con evidencia de actividad grave de LES documentado por un SLEDAI de 9 (ya no contaba con las manifestaciones dermatológicas, articulares, hematológicas, eritrocituria y piuria). Destacaba en los resultados de laboratorio

anemia normocítica normocrómica, leucocitosis y trombocitosis. Las pruebas de función hepática, amilasa y la determinación de azoados se encontraron dentro de cifras normales.

Se realizaron radiografías simples de abdomen donde se evidenciaba asas de intestino delgado dilatadas con imagen en pila de monedas (panel A) así como niveles hidroaéreos y ausencia de gas distal (panel B). La tomografía computarizada de abdomen confirmó la afectación del intestino delgado de manera difusa, con múltiples imágenes en «tiro al blanco» (panel C), que refleja engrosamiento de la pared del intestino delgado, y una captación aumentada de contraste, sin evidencia de perforación u obstrucción intestinal, lo que confirmó la sospecha de vasculitis mesentérica lúpica (VML).

Se inició tratamiento con metilprednisolona 1 g/3 días, ciclofosfamida intravenosa según esquema de Fauci¹ (dosis acumulada de 600 mg/3 días). Por persistencia de sintomatología se indicó recambio plasmático (RP). Después de la primera sesión, la paciente presentó mejoría, tolerando la vía oral, con presencia de peristalsis, además de disminución de la distensión y ausencia de dolor abdominal. Se completaron 4 sesiones más, con lo que se obtuvo una recuperación total del cuadro clínico.

A nuestro conocimiento, este es el primer caso descrito en la literatura de VML sin aFL tratado con RP, lo que resultó en la mejoría completa de nuestro paciente.

De acuerdo con BILAG 4, la VML es definida como vasculitis o inflamación del intestino delgado o grueso, con hallazgos por histopatología o imagen que sustentan el diagnóstico. La incidencia global de la VML va desde el 0,2 al 9,7% en los pacientes con LES y constituye del 29 al 65% del dolor abdominal agudo en los

* Autor para correspondencia.

Correo electrónico: cykofit@hotmail.com (K.A. González Padilla).

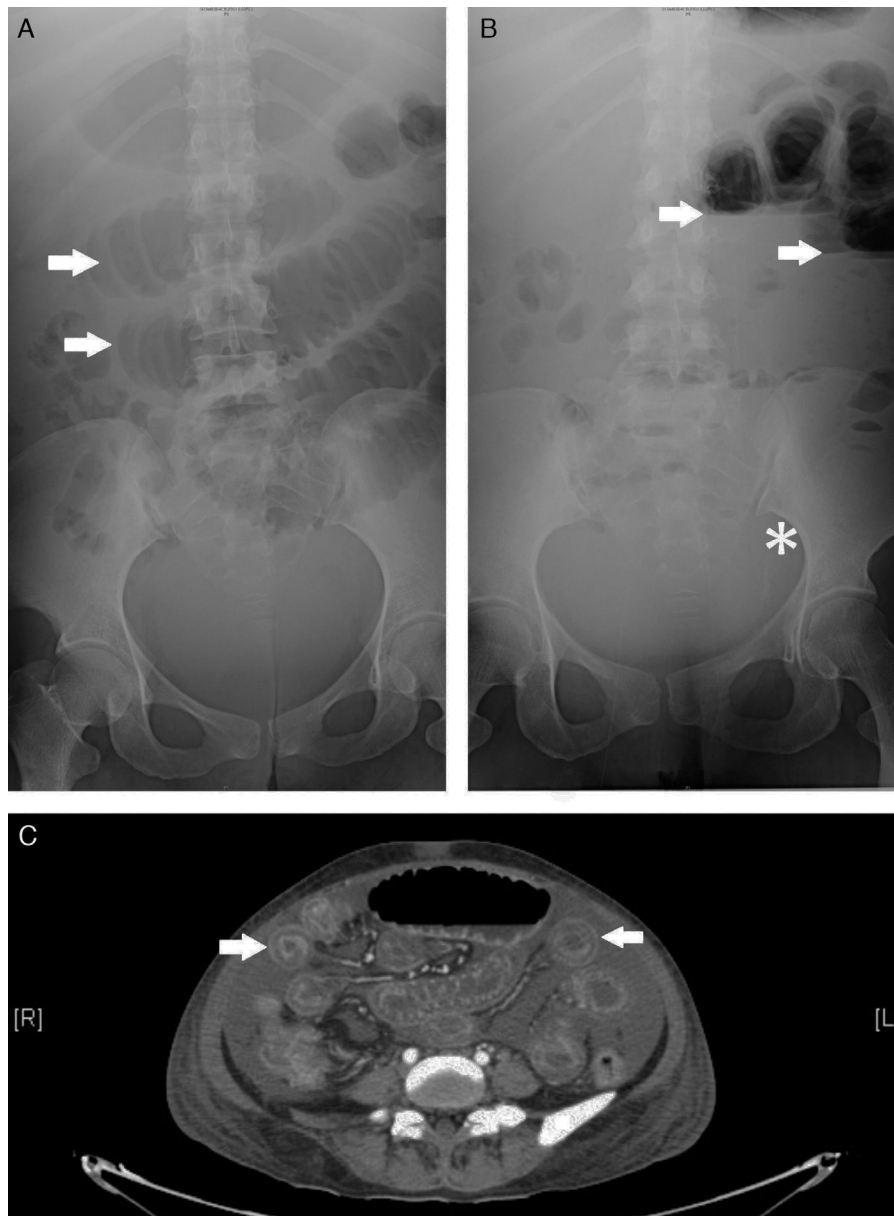


Figura 1. Panel A muestra asas de intestino delgado dilatadas con el signo de “pila de monedas” (flechas). Panel B se observa las asas intestinales con niveles hidro-aéreos (flechas) al igual que la ausencia de gas distal (asterisco). Panel C se observan múltiples imágenes en “tiro al blanco” a lo largo de todo el intestino delgado.

mismos pacientes². Los mecanismos fisiopatológicos propuestos son la vasculitis secundaria al depósito de complejos inmunes, al igual que trombosis de los vasos intestinales debido a la presencia de anticuerpos anti-fosfolípidos³. Afecta principalmente el territorio de la arteria mesentérica superior. Los hallazgos clínicos, al igual que los de laboratorio, son inespecíficos e incluyen dolor abdominal, diarrea y vómito⁴. El edema de la pared intestinal (91%), signo del «tiro al blanco» (71%), ingurgitación de los vasos mesentéricos signo de «peine» (71%) y dilatación de las asas intestinales (24%)⁵ son hallazgos tomográficos descritos en VML, pero no cuentan con alta especificidad y pueden ser observados en pancreatitis, obstrucción intestinal mecánica, peritonitis y en enfermedad inflamatoria intestinal⁶. Otras modalidades de evaluación incluyen la colonoscopia, el ultrasonido y la gammagrafía. El tratamiento sugerido para esta manifestación grave de la enfermedad incluye cortico-esteroides a altas dosis, inmunosupresor y, en algunos casos graves, la evaluación quirúrgica del paciente. El

pronóstico de la VML depende de la extensión de la lesión vascular, del inicio temprano de la terapia inmunosupresora y, en algunos pacientes, de la evaluación quirúrgica adecuada.

Consideramos, en casos refractarios, que el RP puede complementar el tratamiento establecido. Es necesario, realizar ensayos clínicos prospectivos y controlados para determinar la seguridad y eficacia de esta modalidad de tratamiento (fig. 1).

Responsabilidades éticas

Protección de personas y animales. Los autores declaran que para esta investigación no se han realizado experimentos en seres humanos ni en animales.

Confidencialidad de los datos. Los autores declaran que han seguido los protocolos de su centro de trabajo sobre la publicación de datos de pacientes.

Derecho a la privacidad y consentimiento informado. Los autores declaran que en este artículo no aparecen datos de pacientes.

Conflicto de intereses

Los autores declaran no tener ningún conflicto de intereses.

Bibliografía

1. Fauci AS, Haynes BF, Katz P, Wolff SM. Wegener's granulomatosis: Prospective clinical and therapeutic experience with 85 patients for 21 years. *Ann Intern Med.* 1983;98:76–85.
2. Ju JH, Min JK, Jung CK, Oh SN, Kwok SK, Kang KY, et al. Lupus mesenteric vasculitis can cause acute abdominal pain in patients with SLE. *Nat Rev Rheumatol.* 2009;5:273–81.
3. Tian XP, Zhang X. Gastrointestinal involvement in systemic lupus erythematosus: Insight into pathogenesis, diagnosis and treatment. *World J Gastroenterol.* 2010;16:2971–7.
4. Smith LW, Petri M. Lupus enteritis an uncommon manifestation of systemic lupus erythematosus. *J Clin Rheumatol.* 2013;19:84–6.
5. Janssens P, Arnaud L, Galicier L, Mathian A, Hie M, Sene D, et al. Lupus enteritis: From clinical findings to therapeutic management. *Orphanet J Rare Dis.* 2013;8:67.
6. Taourel PG, Deneuille M, Pradel JA, Regent D, Bruel JM. Acute mesenteric ischemia: Diagnosis with contrast-enhanced CT. *Radiology.* 1996;199:632–6.