

del feto/neonato. Típicamente en los casos de artritis reumatoide y lupus eritematoso sistémico, el paso de autoanticuerpos del isotipo IgG anti-Ro/SSA y/o anti-La/SSB pueden causar erupción fotoinducida o el desarrollo del bloqueo cardiaco congénito que afecta alrededor del 2% de fetos/neonatos de primíparas y hasta un 15-18% de recurrencias en los fetos/neonatos de pacientes que presentan estos autoanticuerpos⁶.

En vista de la falta de datos sobre seguridad de los AcM, se descarta la realización de ensayos clínicos en pacientes embarazadas por consideraciones éticas y la decisión de utilizarlos dependerá en cada caso de la situación clínica, así como de los beneficios y riesgos potenciales para madre, feto y recién nacido. Estudios observacionales a largo plazo permitirán confirmar eficacia y seguridad de los AcM de categoría B durante el embarazo, para determinar si la exposición gestacional a los AcM supone a largo plazo un riesgo para el sistema inmunológico en desarrollo del recién nacido y en tal caso si varía en base al trimestre de exposición. Es importante considerar que la administración de vacunas con virus/bacterias vivos o atenuados, indicación presente en algunos calendarios vacunales para el recién nacido, por ejemplo, con el bacilo Calmette-Guérin (BCG) puede resultar en una infección con desenlace fatal¹⁰, por lo que es recomendable que se postpongan hasta el sexto mes de vida.

Conflicto de intereses

LV: Abbvie, Roche Farma, Bristol-Myers Squibb, Pfizer, UCB, MSD y GSK; JGOB: ninguno que declarar; DHF: ninguno que declarar; FJLL: Abbvie, Roche Farma, Bristol-Myers Squibb, Pfizer, UCB y MSD.

Bibliografía

- Hazes JM, Coulie PG, Geenen V, Vermeire S, Carbonnel F, Louis E, et al. Rheumatoid arthritis and pregnancy: Evolution of disease activity and pathophysiological considerations for drug use. *Rheumatology (Oxford)*. 2011;11:1955-68.

- Wylie AM. PART 71 - designation of Class A, Class B, Class C, Class D, and agency action. *Federal Register*. 2008;73:18-55.
- Hyrich KL, Symmons DP, Watson KD, Silman AJ. Pregnancy outcome in women who were exposed to anti-tumor necrosis factor agents: Results from a national population register. *Arthritis Rheum*. 2006;54:2701-2.
- Katz JA, Antoni C, Keenan GF, Smith DE, Jacobs SJ, Lichtenstein GR. Outcome of pregnancy in women receiving infliximab for the treatment of Crohn's disease and rheumatoid arthritis. *Am J Gastroenterol*. 2004;99:2385-92.
- Simister NE. Placental transport of immunoglobulin G. *Vaccine*. 2003;21:3365-9.
- Palmeira P, Quinello C, Silveira-Lessa AL, Zago CA, Carneiro-Sampaio M. IgG placental transfer in healthy and pathological pregnancies. *Clin Dev Immunol*. 2012;2012, <http://dx.doi.org/10.1155/2012/985646>. Epub 2011 Oct 1
- Chaparro M, Gisbert JP. Transplacental transfer of immunosuppressants and biologics used for the treatment of inflammatory bowel disease. *Curr Pharm Biotechnol*. 2011;12:765-73.
- Berthelsen BG, Fjeldsoe-Nielsen H, Nielsen CT, Hellmuth E. Etanercept concentrations in maternal serum, umbilical cord serum, breast milk and child serum during breastfeeding. *Rheumatology (Oxford)*. 2010;49:2225-7.
- Mahadevan U, Wolf DC, Dubinsky M, Cortot A, Lee SD, Siegel CA, et al. Placental transfer of anti-tumor necrosis factor agents in pregnant patients with inflammatory bowel disease. *Clin Gastroenterol Hepatol*. 2013;11:286-324.
- Cheent K, Nolan J, Shariq S, Kiho L, Pal A, Arnold J. Case report: Fatal case of disseminated BCG infection in an infant born to a mother taking infliximab for Crohn's disease. *J Crohns Colitis*. 2010;4:603-5.

Lara Valor^{a,b,*}, Juan Gabriel Ovalles-Bonilla^{a,b},
Diana Hernández-Flórez^{a,b} y Francisco Javier López-Longo^{a,b}

^a Servicio de Reumatología, Hospital General Universitario Gregorio Marañón, Madrid, España

^b Instituto de Investigación Biomédica del Hospital Gregorio Marañón, Madrid, España

* Autor para correspondencia.

Correo electrónico: lvalor.hgugm@salud.madrid.org (L. Valor).

<http://dx.doi.org/10.1016/j.reuma.2016.01.006>

Polimiositis en un paciente con colitis ulcerosa



Polymyositis in a patient with ulcerative colitis

Sr. Editor:

La colitis ulcerosa (CU) es un trastorno inflamatorio que afecta a la mucosa colorrectal de forma difusa, continua y superficial¹. La polimiositis (PM) pertenece al espectro de las miopatías inflamatorias idiopáticas, y se diferencia de la DM por la ausencia del exantema cutáneo característico². El compromiso muscular en forma de PM ha sido raramente descrito en la CU. Presentamos el caso de un paciente diagnosticado inicialmente de CU, que desarrolló PM durante su evolución, y revisamos los casos publicados hasta la fecha. Un varón ex-fumador, consultó a los 46 años por diarrea sanguinolenta persistente sin otros síntomas asociados, siendo diagnosticado de CU. A los 58 años presentó episodio de dolor y tumefacción en las manos, junto con debilidad para subir escaleras. En la analítica se detectó un aumento de creatinina (CK) (1.578 U/l) y lactato deshidrogenasa (LDH) (506 U/l), con normalidad en el resto de parámetros inflamatorios. El resto del estudio bioquímico, así como el hemograma, se encontraba dentro de los valores normales. El estudio inmunológico demostró la presencia de anticuerpos antinucleares 1/160, con pruebas para anti-ENA, anti-DNA, ANCA, anticentrómero, anti-Scl-70 y anticuerpos específicos de miositis (Jo-1, PL7, PL12, OJ, EJ, SRP, Pm-Scl, Mi2 y Ku) negativos. Se realizó biopsia muscular de cuádriceps (fig. 1),

que evidenció variabilidad de tamaño de las fibras musculares con algunas fibras necróticas, fibras basófilas regenerativas y frecuentes infiltrados inflamatorios mononucleares de predominio linfocitario y localización endomisial. La expresión de antígenos del complejo principal de histocompatibilidad de clase I fue positiva en las fibras musculares, todo ello compatible con el diagnóstico de PM. Se inició tratamiento con prednisona 20 mg/día en pauta descendente y metotrexato (dosis máxima 25 mg/semana), lográndose normalización de los niveles de CK y LDH tras 16 meses de tratamiento.

El compromiso muscular en la enfermedad inflamatoria intestinal es infrecuente, ya que se han publicado hasta la fecha 7 casos de PM asociada a CU³⁻⁹ (tabla 1). Solo en el nuestro se llegó al diagnóstico por el aumento de enzimas musculares. La respuesta al tratamiento con glucocorticoides fue buena en general, excepto en un caso refractario a varios inmunosupresores que entró en remisión con micofenolato de mofetilo⁹. Se ha sugerido que la base de la aparición de la PM en la CU resulta de un mecanismo común inmunomediado, en el cual la inflamación intestinal y el daño de la mucosa conducirían a liberación de antígenos, estimulando la producción de anticuerpos que provocarían daño muscular. En conclusión, el desarrollo de PM en la CU debería ser tenido en cuenta, especialmente cuando estos pacientes refieran síntomas sugestivos como mialgias, debilidad muscular o presenten aumento de las enzimas musculares. Aunque son pocos los casos descritos en la literatura, probablemente esta asociación se encuentre infradiagnosticada dado que los síntomas pueden ser leves y poco específicos, atribuyéndose erróneamente a otras causas.

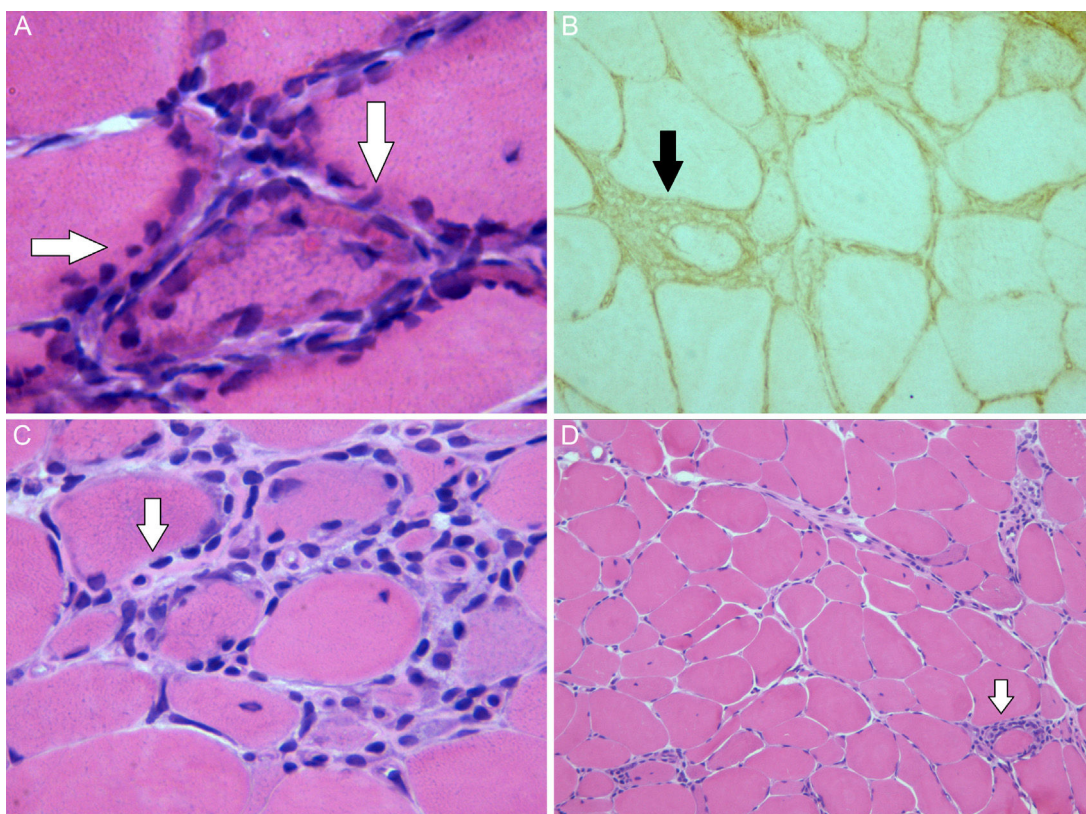


Figura 1. Imagen de la biopsia muscular: A) Se observan fibras musculares con áreas basófilas periféricas regenerativas (tinción hematoxilina-eosina $\times 63$). B) Expresión muscular de los antígenos de clase I del sistema HLA. C) Se observa un infiltrado linfocitario endomisial (tinción hematoxilina-eosina $\times 40$). D) Variabilidad del tamaño de fibras musculares e infiltrado inflamatorio periendomisial (tinción hematoxilina-eosina $\times 10$).

Tabla 1
Características de los pacientes con polimiositis asociada a colitis ulcerosa

Autores [Ref]	Sexo	Edad (años)	Trastornos asociados	AAC	Tiempo desde el diagnóstico de CU hasta el desarrollo de PM	Grupos musculares afectados	Manifestaciones extra-musculares	Tratamiento	Evolución
Hernández et al. ³	V	11	Sacroilitis HLA-B27 (-)	No	Simultáneo	Regiones proximales de extremidades y flexores del cuello	No	Prednisona 1,5 mg/kg/día vo	Mejoría del cuadro muscular
Evrard et al. ⁴	V	33	Hepatopatía crónica no filiada	No	4 años antes	Extremidades inferiores	Fiebre	Sulfasalazina 1,5 g/día vo Enemas de betametasona	Mejoría del cuadro digestivo y muscular
Kaneoka et al. ⁵	M	57	Cirrosis hepática no filiada	AAN 1/160 FR (+)	11 años antes	Tronco y regiones proximales de extremidades	No	Prednisolona 40 mg/día vo	CU quiescente, PM con actividad moderada. Fallecimiento por insuficiencia hepática
Chugh et al. ⁶	M	78	Esofagitis y gastritis erosivas	No	15 años antes	Tronco, regiones proximales de extremidades y flexores del cuello	Poliartralgias	Prednisolona 40 mg/día vo Ácido 5-aminosalicílico 400 mg/8 h vo Enemas de prednisolona	Remisión de la CU, mejoría del cuadro muscular
Voigt et al. ⁷	M	33	-	AAN 1:2.560 Anti-DNA (+)	4 años antes	Regiones proximales de extremidades	No	Prednisolona 200 mg/día vi durante 7 días, y luego prednisona 60 mg/día vo	CU quiescente, remisión de la PM

AAC: autoanticuerpos; AAN: anticuerpos antinucleares; CK: creatinina; CU: colitis ulcerosa; FR: factor reumatoide; M: mujer; PM: polimiositis; Ref: referencia; V: varón; vo: vía oral; vi: vía intravenosa.

Conflicto de intereses

Los autores declaramos no tener ningún conflicto de intereses relacionado directa o indirectamente con los contenidos del manuscrito.

Bibliografía

1. Ford AC, Moayyedi P, Hanauer SB. Ulcerative colitis. *BMJ*. 2013;346:f432.
2. Bohan A, Peter JB. Polymyositis and dermatomyositis (first of two parts). *N Engl J Med*. 1975;292:344-7.
3. Hernández MA, Díez Tejedor E, Barbado J, Morales C. Polymyositis and ulcerative colitis. A new form of association? [Article in Spanish]. *Neurología*. 1986;1:134-5.
4. Evrard P, Lefebvre C, Brucher JM, Coche E. Myositis associated with ulcero-hemorrhagic rectocolitis. Apropos of a case. *Acta Gastroenterol Belg*. 1987;50:675-9.
5. Kaneoka H, Iyadomi I, Hiida M, Yamamoto K, Kisu T, Tokunaga O, et al. An overlapping case of ulcerative colitis and polymyositis. *J Rheumatol*. 1990;17:274-6.
6. Chugh S, Dilawari JB, Sawhney IM, Dang N, Radotra BD, Chawla YK. Polymyositis associated with ulcerative colitis. *Gut*. 1993;34:567-9.
7. Voigt E, Griga T, Tromm A, Henschel MG, Vorgerd M, May B. Polymyositis of the skeletal muscles as an extraintestinal complication in quiescent ulcerative colitis. *Int J Colorectal Dis*. 1999;14:304-7.
8. Paoluzi OA, Crispino P, Rivera M, Iacopini F, Palladini D, Consolazio A, et al. Skeletal muscle disorders associated with inflammatory bowel diseases:

Occurrence of myositis in a patient with ulcerative colitis and Hashimoto's thyroiditis—case report and review of the literature. *Int J Colorectal Dis*. 2006;21:473-7.

9. Schneider C, Gold R, Schafers M, Toyka KV. Mycophenolate mofetil in the therapy of polymyositis associated with a polyautoimmune syndrome. *Muscle Nerve*. 2002;25:286-8.

Andrés González García^{a,*}, Walter Alberto Sifuentes-Giraldo^b, Sergio Diz Fariña^a y Héctor Pian^c

^a Servicio de Medicina Interna, Hospital Universitario Ramón y Cajal, Madrid, España

^b Servicio de Reumatología, Hospital Universitario Ramón y Cajal, Madrid, España

^c Servicio de Anatomía Patológica, Hospital Universitario Ramón y Cajal, Madrid, España

* Autor para correspondencia.

Correo electrónico: andres.gonzalez.garcia@hotmail.com (A. González García).

<http://dx.doi.org/10.1016/j.reuma.2016.01.003>

Espondilodiscitis sin endocarditis causada por *Streptococcus mitis*



Spondylodiscitis without endocarditis caused by Streptococcus mitis

Sr. Editor:

La espondilodiscitis es la infección del disco intervertebral y las vértebras. Su incidencia ha aumentado en los últimos años. El microorganismo responsable de la mayoría de casos en adultos es *Staphylococcus aureus*. Las especies de estreptococos han tenido poca relevancia, hasta el momento, como agentes causales de osteomielitis vertebral. Sin embargo, recientemente se ha producido un aumento del número de casos causados por estos microorganismos¹. A continuación presentamos el caso de un paciente con espondilodiscitis causada por *Streptococcus mitis*.

Varón de 49 años, exfumador, sin otros antecedentes patológicos de interés. Consultaba por lumbalgia de características inflamatorias de 4 semanas de evolución, con irradiación hacia la extremidad inferior izquierda. No explicaba fiebre ni síndrome tóxico asociado. Tampoco lesiones cutáneas ni consumo de productos lácteos artesanales. No había tenido manipulación dentaria en los últimos 2 años. En los estudios de laboratorio destacaba hemograma sin leucocitosis, ni alteraciones de la fórmula leucocitaria, pero con elevación de reactantes de fase aguda (VSG 80 mm, PCR 42 mg/l). Las serologías para VIH y *Brucella* fueron negativas, así como la prueba cutánea de la tuberculina. La radiografía de columna lumbar mostraba una discreta irregularidad en el platillo vertebral inferior de L5. Se realizó una resonancia magnética de columna lumbosacra que puso de manifiesto signos compatibles con espondilodiscitis L5-S1. Los hemocultivos cursados fueron negativos. Se practicó ecocardiograma transtorácico sin signos de endocarditis. Finalmente, se practicó biopsia y punción-aspiración con aguja fina de la lesión discal, guiadas por tomografía computarizada (TC). En el cultivo bacteriológico crecieron colonias de *Streptococcus mitis* sensible a todos los grupos de antimicrobianos excepto a la penicilina. Se realizaron, además, nuevos hemocultivos a las 4 h de la biopsia vertebral, en los cuales se aisló también *Streptococcus mitis*.

Se administró tratamiento con ceftriaxona vía endovenosa durante 3 semanas y, posteriormente, 3 semanas más con levofloxacino vía oral. El paciente presentó buena evolución, con resolución de la clínica y normalización de los reactantes de fase aguda.

En la bibliografía médica anglosajona hay descritos 7 casos de espondilodiscitis causada por *Streptococcus mitis*¹⁻³ (PubMed: Spondylodiscitis and *Streptococcus mitis* 1969-2015). El *Streptococcus mitis* pertenece al grupo de los *Streptococcus viridans* sp, forma parte de la flora comensal de la boca y los senos paranasales, y es una causa rara de espondilodiscitis. La espondilodiscitis es una infección poco frecuente en adultos. Los factores predisponentes son la diabetes mellitus, la malnutrición, el consumo de drogas por vía parenteral, la inmunodeficiencia, las neoplasias, el tratamiento prolongado con glucocorticoides, la enfermedad renal crónica y la cirrosis. Clínicamente se suele presentar con dolor de espalda de ritmo inflamatorio, y puede acompañarse de fiebre y clínica sistémica². A diferencia de las espondilodiscitis causadas por *Staphylococcus aureus* y estreptococos del grupo no *viridans*; las originadas por *Streptococcus viridans* sp presentan un curso más subagudo, con menor repercusión sistémica. Es por ello que suelen tener un mayor retraso diagnóstico¹. La mayoría de los pacientes con una infección por este microorganismo presentan paralelamente una endocarditis infecciosa, por lo que es imprescindible en estos casos realizar un ecocardiograma¹⁻⁵. En los estudios de laboratorio se observa leucocitosis y neutrofilia, así como elevación de reactantes de fase aguda (VSG, PCR). Los hemocultivos son cruciales para el diagnóstico microbiológico y evitan la necesidad de realizar procedimientos más invasivos. Las pruebas de imagen (radiografía simple, TC o resonancia magnética nuclear), se usan para excluir otras enfermedades, y para identificar signos que sugieran una espondilodiscitis, así como para descartar complicaciones de la misma. El diagnóstico definitivo requiere el aislamiento del germen causal, ya sea en los hemocultivos o en la biopsia que puede ser percutánea, generalmente guiada por TC o abierta⁶. Se ha descrito que los hemocultivos cursados en las horas posteriores a la realización de la biopsia incrementan la sensibilidad de los mismos, y sirven para confirmar que el microorganismo aislado en la biopsia del disco es el responsable de la infección y no fruto de la contaminación⁷.