

- S1699-258X(15)00191-6. [Epub ahead of print] <http://dx.doi.org/10.1016/j.reuma.2015.11.005>
- Ramos-Casals M, Brito-Zerón P, Sisó-Almirall A, Bosch X. Primary Sjögren syndrome. *Praxis* (Bern 1994). 2012;101:1565-71.
  - Madhushankari GS, Yamunadevi A, Selvamani M, Mohan Kumar KP, Basandi PS. Halitosis-An overview: Part-I- Classification, etiology, and pathophysiology of halitosis. *J Pharm Bioallied Sci.* 2015;7 Suppl 2:S339-43.
  - Hinchcliff M, Varga J. Systemic sclerosis/scleroderma: A treatable multisystem disease. *Am Fam Physician.* 2008;78:961-8.

Rami Qanneta

Servicio de Reumatología, Hospital Universitari Joan XXIII, Tarragona, España

Correo electrónico: [rami.kanita229@hotmail.com](mailto:rami.kanita229@hotmail.com)

<http://dx.doi.org/10.1016/j.reuma.2016.02.001>

## Nuevos fármacos en la arteritis de Takayasu, papel del tocilizumab



### New drugs in Takayasu arteritis, role of tocilizumab

Sr. Editor:

Al valorar la arteritis de Takayasu (AT), una de las denominadas enfermedades raras, debemos saber que estamos ante una vasculitis granulomatosa que afecta a grandes vasos, fundamentalmente aorta y sus ramas principales, especialmente en mujeres jóvenes<sup>1</sup>. Dada la rareza de esta enfermedad, no se dispone de estudios aleatorizados controlados, por lo que su tratamiento se basa en estudios observacionales retrospectivos<sup>1</sup>. Recientemente, en pacientes refractarios a tratamiento convencional, se ha observado una alta eficacia en terapias biológicas como el tocilizumab<sup>1,2</sup>.

Describimos el caso de una mujer de 63 años de edad, afecta de AT desde hacía 4 años, que presentó inicialmente cefalea suboccipital izquierda asociada a episcleritis ipsilateral, aumento de reactantes de fase aguda, y a la exploración física presentaba diferencias en la tensión arterial sistólica de ambos brazos de más de 10 mmHg, así como debilidad en los pulsos temporales, carotídeos y radiales del hemi-lado izquierdo. El estudio diagnóstico mostraba como datos analíticos relevantes factor reumatoide positivo, PCR y VSG elevadas, y anti-Sp100 positivo, siendo negativos: ANA, ENA, anti-CCP, HLA-B7 y B52 y antimúsculo liso. Se realizó angiografía (angio-RM) de troncos supraaórticos con los siguientes hallazgos: estenosis del 50% de arteria carótida interna derecha, estenosis no significativas de arteria carótida interna izquierda, arteria carótida externa izquierda y subclavias parcialmente valorables. Además de una angio-RM de aorta, que indicaba estenosis proximal de subclavia derecha, con trayecto filiforme e irregular, y estenosis de subclavia izquierda. Por otro lado, el PET corporal indicaba actividad inflamatoria a nivel de aorta ascendente, cayado aórtico y aorta abdominal, sin evidencia de afectación en otras localizaciones. Inicialmente fue tratada con prednisona (dosis inicial 15 mg/24 h) durante 2 años, luego se incorporó azatioprina 50 mg diarios, que fue suspendida por elevación de las transaminasas. Posteriormente, y tras un año de solo corticoterapia, se introdujo micofenolato de mofetilo 1 g/12 h. Continuó un año más en remisión, pero luego necesitó de aumento de micofenolato de mofetilo hasta 2,5 g diarios. Pasados 7 meses se decidió iniciar tratamiento con tocilizumab, que logró la desaparición de la clínica, junto con disminución de la dosis de prednisona a 10 mg diarios.

El tratamiento de elección en la AT son los corticoesteroides, si bien inducen una remisión inicial en el 90% de los pacientes, se estima que aproximadamente la mitad de los afectados serán resistentes a los mismos, y se requerirá, por tanto, añadir inmunosupresores (azatioprina, metotrexato o micofenolato mofetilo)<sup>2,3</sup>. Además, no debemos olvidar la toxicidad secundaria a una terapia corticoidea

a largo plazo<sup>4</sup>. El uso de inmunosupresores nos ayudará a disminuir hasta la dosis corticoidea mínima necesaria<sup>4</sup>, sin embargo, su efectividad no está del todo demostrada mediante estudios aleatorizados, estimándose además, que un 33% de los pacientes tratados presentarán recaídas<sup>5</sup>. En la patogénesis de la AT está implicada la secreción de citocinas proinflamatorias (TNF, IL-6), y se ha demostrado que los niveles séricos de IL-6 son marcadores de actividad de la misma<sup>4</sup>. De ahí, que el tocilizumab (anticuerpo monoclonal que bloquea el receptor de IL-6) sea una opción efectiva para el tratamiento de las AT refractivas.

Uno de los mayores estudios a largo plazo, de la terapia biológica en la AT, indican que, en las corticorresistente o corticodependiente, la asociación con inmunosupresores puede mejorar el control de la enfermedad e incluso, disminuir la dosis corticoidea mínima necesaria<sup>2</sup>. Sin embargo, persisten las recaídas y la progresión de la afectación vascular. El uso de tocilizumab en las AT refractarias es una opción segura y eficaz, con buena respuesta clínica (mejoría del 83%) e incluso disminución de la dosis corticoidea (hasta el 50%)<sup>2,4</sup>. No obstante, tras la retirada del mismo se produce reactivación de la enfermedad, lo que orienta hacia la necesidad de una terapia de mantenimiento.

A pesar de los buenos resultados observados con el uso de tocilizumab, los estudios realizados hasta el momento presentan limitaciones, puesto que, son estudios retrospectivos, con tamaño muestral pequeño y en ausencia de grupo control<sup>3,5</sup>. Sin embargo, debemos considerar el tocilizumab como una buena opción terapéutica en pacientes con AT de difícil control. En conclusión, nos encontramos ante una buena opción terapéutica, incluso en pacientes de fácil manejo, pero deberían realizarse estudios aleatorizados multicéntricos que lo refutarán.

## Bibliografía

- Alibaz-Oner F, Direskeneli H. Update on Takayasu's arteritis. *Presse Med.* 2015;44:e259-65.
- Mekinian A, Comarmond C, Resche-Regon M, Mirault T, Kahn JE, Lambert M, et al., French Takayasu Network. Efficacy of Biological-Targeted Treatments in Takayasu Arteritis: Multicenter, Retrospective Study of 49 Patients. *Circulation.* 2015;132:1693-700.
- Abisror N, Mekinian A, Lavigne C, Vandenhende MA, Soussan M, Fain O, Club Rhumatismes et Inflammation, and SNFMI. Tocilizumab in refractory Takayasu arteritis: A case series and updated literature review. *Autoimmun Rev.* 2013;12:1143-9.
- Goel R, Danda D, Kumar S, Joseph G. Rapid control of disease activity by tocilizumab in 10 "difficult-to-treat" cases of Takayasu arteritis. *Int J Rheum Dis.* 2013;16:754-61.
- Nakaoka Y, Higuchi K, Arita Y, Otsuki M, Yamamoto K, Hashimoto-Kataoka T, et al. Tocilizumab for the treatment of patients with refractory Takayasu arteritis. *Int Heart J.* 2013;54:405-11.

Sonia Martín Guillén<sup>a</sup>, Antonio Álvarez de Cienfuegos<sup>b</sup> y Roberto Hurtado García<sup>c,\*</sup>

<sup>a</sup> Servicio de Medicina Interna, Hospital Vega Baja de Orihuela (Alicante), España. Residente de Medicina de Familia y Atención Comunitaria

<sup>b</sup> Sección de Reumatología. Servicio de Medicina Interna. Hospital Vega Baja de Orihuela (Alicante), España  
<sup>c</sup> Servicio de Medicina Interna. Hospital Vega Baja de Orihuela (Alicante), España

\* Autor para correspondencia.  
 Correo electrónico: [robex2@gmail.com](mailto:robex2@gmail.com)  
 (R. Hurtado García).

<http://dx.doi.org/10.1016/j.reuma.2016.01.008>

**Una situación especial: tratamiento con anticuerpos monoclonales y embarazo en mujeres con enfermedades inflamatorias sistémicas**



**Treatment with monoclonal antibodies and pregnancy in women with systemic inflammatory diseases: A special situation**

Sr. Editor:

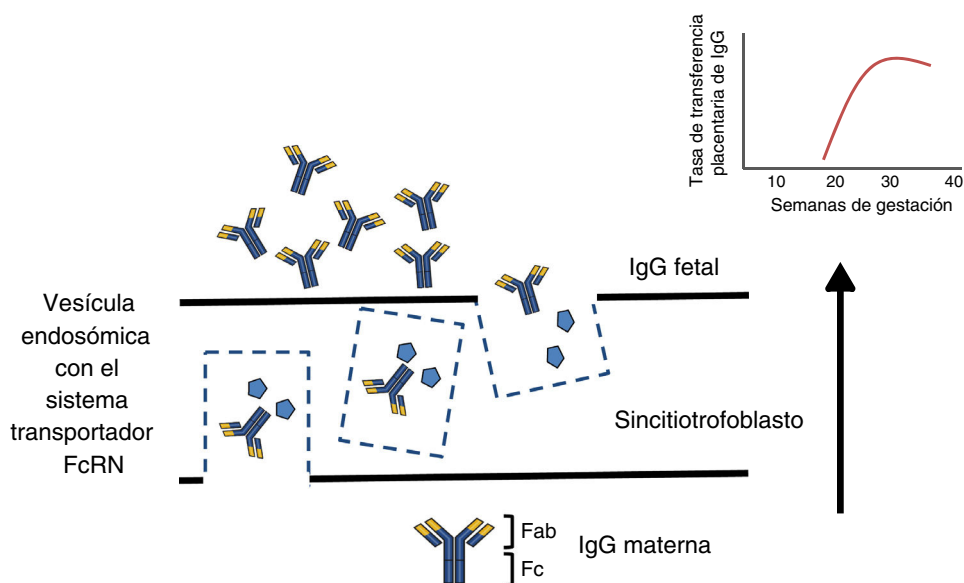
El embarazo es una situación de tolerancia inmunológica semi-alogénica frente al feto. Los mecanismos de tolerancia se describen como cambios uterinos inducidos por el sincitiotrofoblasto sobre: citoquinas, subpoblaciones linfocitarias T y NK (por las siglas de su denominación en inglés, *natural killer*) y complemento, así como la presencia de HLA-C clase II, HLA-E y HLA-G. Además, se producen cambios inmunológicos sistémicos: involución del timo por acción de progesterona, disminución de actividad NK y cambio hacia un perfil antiinflamatorio de citoquinas (Th2)<sup>1</sup>.

Los anticuerpos monoclonales (AcM) han revolucionado el tratamiento de enfermedades autoinmunes e inflamatorias, frecuentes en mujeres en edad fértil, por lo que en práctica clínica se plantea, en ocasiones, su utilización antes o durante el embarazo. Los AcM utilizados, actualmente no son aptos para ser utilizados en embarazo<sup>2</sup>, no existen estudios controlados en mujeres embarazadas, y según la US Food and Drug Administration (FDA) se clasifican en las categorías B (infiximab, incluyendo sus biosimilares, adalimumab, etanercept, golimumab y certolizumab pegol [CZP]) o C (rituximab, tocilizumab y abatacept). No se han reportado diferencias significativas en tasa de abortos entre pacientes expuestas a infiximab y pacientes *naïve*<sup>3,4</sup>.

Entender el proceso de transferencia placentaria de los AcM nos ayudaría a evaluar el riesgo de iniciar o mantener su administración durante el embarazo. Los nutrientes son transferidos al feto a través de una capa materna de sincitiotrofoblastos, y otra de células endoteliales (capilares fetales) por difusión simple o utilizando proteínas transportadoras. Las toxinas vuelven desde el feto a la circulación materna para ser eliminadas. Compuestos de bajo peso molecular (< 500 Da) como O<sub>2</sub> y aminoácidos, difunden pasivamente a través de la placenta, pero los de alto peso molecular requieren proteínas transportadoras para atravesarla. La inmunoglobulina G (IgG) tiene un peso molecular de 160 kDa y cruza la placenta gracias al receptor Fc neonatal (FcRn) presente en las células del sincitiotrofoblasto<sup>5,6</sup>.

La estructura de la mayoría de los AcM utilizados contiene una región constante de IgG1 (Fc), y durante las primeras 20-22 semanas de embarazo hay una transferencia activa mínima por ausencia del FcRn. El transporte a través de la placenta aumenta significativamente hacia el tercer trimestre de embarazo (fig. 1). El CZP contiene un fragmento Fab-PEGilado de anticuerpo anti-TNF, y carece de fragmento Fc, así, el CZP atravesaría la placenta por difusión pasiva más que por transporte activo utilizando el FcRn. Se plantea, por tanto, que la transferencia placentaria de CZP sería mínima<sup>7</sup>. De forma similar, y aunque no puede ser explicado por el sistema FcRn, observaciones sobre los niveles de etanercept en cordón umbilical han demostrado que la tasa de transferencia placentaria es muy baja<sup>8</sup>. Mahadevan et al., demostraron que concentraciones de infiximab, adalimumab, pero no CZP son mayores en cordón umbilical que en el suero materno, niveles medios de IFX y ADA en cordón alcanzan concentraciones entre 150-160% superiores a las concentraciones en suero materno<sup>9</sup>.

Existen otras circunstancias en donde la transferencia placentaria de anticuerpos a partir de la semana 20-22 va en detrimento



**Figura 1.** La inmunoglobulina G cruza la barrera placentaria gracias al sistema transportador FcRn, presente en las células del sincitiotrofoblasto. Fab: región variable; Fc: región constante de la inmunoglobulina; FcRn: receptor Fc neonatal.