



Sociedad Española  
de Reumatología -  
Colegio Mexicano  
de Reumatología

# Reumatología Clínica

www.reumatologiaclinica.org



## Caso clínico

### Pseudohipertrofia gemelar

Pablo Antonio Zurita Prada<sup>a,\*</sup>, Regina Faré García<sup>a</sup>, Claudia Lía Urrego Laurín<sup>a</sup>,  
Rucadén Pérez Toledo<sup>b</sup>, César Taberero García<sup>c</sup> y Aurelio Hernández Laín<sup>d</sup>

<sup>a</sup> Área de Reumatología, Complejo Hospitalario de Segovia, Segovia, España

<sup>b</sup> Medicina de Familia y Comunitaria, Complejo Hospitalario de Segovia, Segovia, España

<sup>c</sup> Área de Neurología, Complejo Hospitalario de Segovia, Segovia, España

<sup>d</sup> Servicio de Anatomía Patológica, Hospital Universitario 12 de Octubre, Madrid, España



#### INFORMACIÓN DEL ARTÍCULO

##### Historia del artículo:

Recibido el 29 de enero de 2016

Aceptado el 29 de febrero de 2016

On-line el 18 de abril de 2016

##### Palabras clave:

Pseudohipertrofia gemelar  
Radiculopatía

##### Keywords:

Calf pseudohypertrophy  
Radiculopathy

#### R E S U M E N

La pseudohipertrofia gemelar secundaria a una radiculopatía es un fenómeno excepcional raramente descrito. Presentamos el caso de una mujer de 67 años con antecedentes de cirugía discal lumbar que consultaba por aumento progresivo de más de un año de evolución, no doloroso, de la región gemelar derecha con ligera pérdida de fuerza asociada. Los hallazgos electromiográficos evidenciaron una radiculopatía crónica S1 y radiológicamente se apreciaba, en territorio del gastrocnemio medial y sóleo derechos, una sustitución del tejido muscular normal por tejido adiposo, sin evidencia de miopatía o degeneración sarcomatosa.

© 2016 Elsevier España, S.L.U. y Sociedad Española de Reumatología y Colegio Mexicano de Reumatología. Todos los derechos reservados.

#### Calf pseudohypertrophy

##### A B S T R A C T

Calf pseudohypertrophy due to radiculopathy is an exceptional phenomenon rarely described. We report a 67 year old woman with a previous history of lumbar disc surgery consulting by progressive increase for more than a year of evolution painless right calf associated loss of strength. Electromyographic findings showed chronic S1 radiculopathy and radiologically was appreciated in the medial gastrocnemius and soleus rights substitution of normal muscle tissue by adipose tissue without evidence of myopathy or sarcomatous degeneration.

© 2016 Elsevier España, S.L.U. and Sociedad Española de Reumatología y Colegio Mexicano de Reumatología. All rights reserved.

#### Introducción

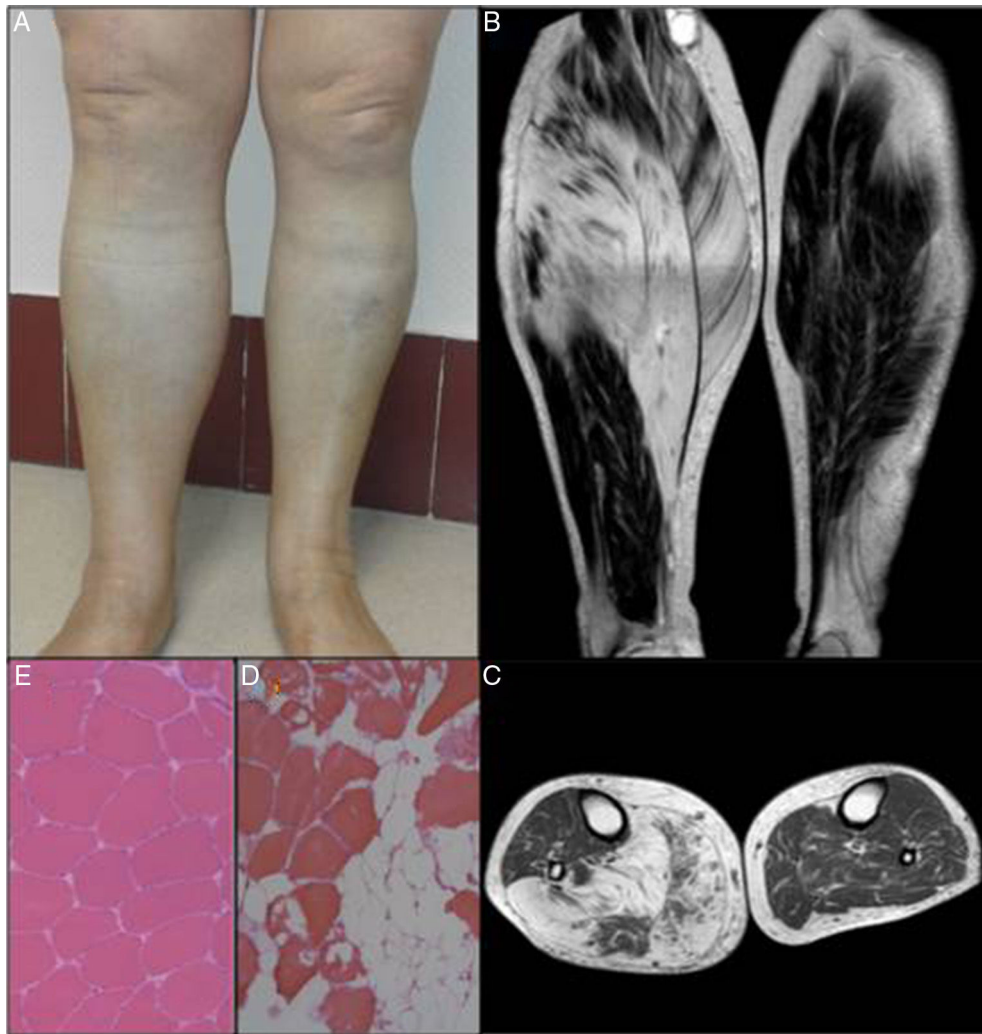
No es frecuente encontrar el aumento de volumen de una región anatómica dentro de los motivos de derivación a una consulta de Reumatología. Comentamos el caso de una paciente que fue derivada para descartar una posible enfermedad reumática por presentar un aumento progresivo del diámetro de su pierna derecha.

#### Caso clínico

Mujer de 67 años derivada en enero de 2012 desde el servicio de Cirugía General para valoración de una posible miopatía. Como únicos antecedentes refería una diabetes mellitus no insulínica y una lumbalgia crónica secundaria a cirugía de hernia discal L5-S1 hacía más de 30 años. Consultaba por sensación de un aumento progresivo del grosor gemelar derecho progresivo de más de un año, asociando los últimos meses debilidad paulatina más significativa. La exploración física general era normal, sin estigmas de conectivopatía, destacando unas maniobras ciáticas negativas y un aumento del diámetro no doloroso de la región gemelar

\* Autor para correspondencia.

Correo electrónico: pzurita@salucastillayleon.es (P.A. Zurita Prada).



**Figura 1.** A) Aumento del volumen de la pierna derecha. B) y C) RMN longitudinal y transversal de ambos miembros inferiores. D) Biopsia muscular del paciente (hemotoxilina-eosina  $\times 10$ ). E) Comparativa con una biopsia muscular normal de gemelo interno ( $\times 10$ ).

derecha (45 cm) respecto de la contralateral (39 cm), con dificultad para mantenerse de puntillas con el pie derecho y reflejo aquileo derecho abolido (fig. 1A). Entre las pruebas complementarias realizadas, destacaba un estudio analítico general (hemograma, bioquímica incluyendo perfil hepático, CPK, aldolasa, VSG y PCR) e inmunológico (FR, CCP, ANA, ENA, ANCA) normales; un electromiograma de miembros inferiores con cambios neurógenos crónicos en miotoma S1 derecho de grado severo sin signos de denervación activa y una RMN de miembros inferiores donde se apreciaba marcada atrofia del músculo gastronémico medial, sóleo y atrofia parcial del gastronémico lateral, los cuales se encontraban sustituidos prácticamente en su totalidad por un cambio de señal difuso, que se comportaba en señal similar a la grasa del tejido celular subcutáneo en todas las secuencias de pulso, compatible con áreas de sustitución grasa (fig. 1B y C). La biopsia muscular no evidenció cambios distróficos, necrosis, regeneración ni datos histológicos de denervación activa. Existía una leve variabilidad del tamaño de las fibras y destacaba una marcada infiltración por tejido adiposo, y más leve de tejido conectivo, tanto en localización endomisial como perimisial. (fig. 1D). Se completó el estudio con una RMN de columna lumbar donde se apreciaban cambios degenerativos discovebrales L5-S1 con estenosis foraminal derecha y leve engrosamiento de la raíz por probable compromiso radicular secundario. Sin datos de malignidad, patología autoinmune o

metabólica y sin presentar sintomatología ciatiforme ni dolorosa lumbar significativa, se decidió una actitud conservadora. La paciente ha permanecido sin cambios en el seguimiento evolutivo hasta la actualidad.

### Discusión

La atrofia muscular por denervación es la consecuencia más característica de la lesión de una estructura o tejido nervioso. Sin embargo, de manera mucho más infrecuente, también pueden producirse fenómenos de hipertrofia o pseudohipertrofia (sustitución del tejido muscular por tejido conectivo y grasa) muscular asociados a distintas situaciones tales como síndromes pospoliomielíticos, atrofias musculares espinales, polineuropatías, así como en radiculopatías. Respecto a estas últimas, la mayoría de los casos publicados suelen coincidir en la hipertrofia gemelar asimétrica secundaria a radiculopatía S1; sin encontrarse una razón que justifique por qué el territorio de esta raíz nerviosa es más susceptible de padecer este raro trastorno<sup>1</sup>. La pseudohipertrofia muscular es un fenómeno asociado clásicamente a las distrofias musculares hereditarias y síndromes pospoliomielíticos, siendo excepcional encontrarse asociada a una radiculopatía, aunque algunos autores han abogado por considerar a la hipertrofia y pseudohipertrofia muscular como distintos estadios del mismo proceso evolutivo

resultante del daño radicular. La revisión de los distintos casos descritos configura una presentación bastante homogénea: aumento del diámetro de la pantorrilla en pacientes con antecedentes de patología discal lumbar de curso lento, progresivo, frecuentemente indoloro, con escasa debilidad asociada y donde se ha descartado patología tumoral, ósea y vascular<sup>2</sup>. A pesar de ello, la excepcionalidad del fenómeno suele obligar a los autores a optar por el diagnóstico anatomopatológico. El diagnóstico diferencial debe incluir miopatías hereditarias, atrofia muscular espinal, hipotiroidismo (síndrome de Hoffmann) y enfermedades infiltrativas como miositis focales, amiloidosis, parásitos y tumores, prioritariamente sarcomas. La causa mayoritaria de la radiculopatía es la patología discal y degenerativa lumbar, y se han publicado casos puntuales asociados a neurinoma intraespinal<sup>3</sup> y lipoma de las raíces sacras<sup>4</sup>. Suele ser la norma en el pronóstico la estabilidad o incluso mejoría de la hipertrofia tanto en actitudes conservadoras como quirúrgicas. El efecto de la cirugía discal descompresiva parece incidir principalmente en la mejoría del dolor y la debilidad más que en un intento de revertir la hipertrofia muscular, donde la mejoría posquirúrgica puede ser menos evidente. Existen experiencias terapéuticas con esteroides, radioterapia y toxina botulínica con discretos resultados<sup>5</sup>.

### Conclusiones

La pseudohipertrofia muscular secundaria a radiculopatía es un fenómeno excepcional. La mayoría de los pocos casos publicados se corresponden con una verdadera hipertrofia muscular secundaria a daño radicular S1 en el contexto de patología discal degenerativa de la columna, debiéndose pensar en ello para evitar otras pruebas innecesarias y donde el beneficio de la cirugía vertebral deberá valorarse de manera individualizada.

### Responsabilidades éticas

**Protección de personas y animales.** Los autores declaran que para esta investigación no se han realizado experimentos en seres humanos ni en animales.

**Confidencialidad de los datos.** Los autores declaran que han seguido los protocolos de su centro de trabajo sobre la publicación de datos de pacientes.

**Derecho a la privacidad y consentimiento informado.** Los autores han obtenido el consentimiento informado de los pacientes y/o sujetos referidos en el artículo. Este documento obra en poder del autor de correspondencia.

### Conflicto de intereses

Los autores declaran no tener conflicto de intereses.

### Bibliografía

1. Kottlors M, Mueller K, Kirschner J, Glocker FX. Muscle hypertrophy of the lower leg caused by L5 radiculopathy. *Joint Bone Spine*. 2009;76:562–4.
2. Swartz KR, Fee DB, Trost GR, Waclawik AJ. Unilateral calf hypertrophy seen in lumbosacral stenosis case report and review of the literature. *Spine (Phila Pa 1976)*. 2002;27:E406–9.
3. Mongelos Ramírez JM, Gómez Díaz-Castroverde A, Calatayud Noguera T, Pérez Carvajal AJ, Pérez Jiménez MA, Fuente Martín E. Seudohipertrofia muscular y neurinoma intrarraquídeo. *Neurología*. 1997;12:362–4.
4. Netto AB, Sinha S, Taly AB, Prasad C, Mahadevan A, Bindu P, et al. An unusual case of unilateral limb hypertrophy: Lipoma of sacral roots. *J Neurosci Rural Pract*. 2012;3:89–92.
5. Gross R, Degive C, Dernis E, Plat M, Dubourg O, Puéchal X. Focal myositis of the calf following S1 radiculopathy. *Semin Arthritis Rheum*. 2008;38:20–7.