



Sociedad Española
de Reumatología -
Colegio Mexicano
de Reumatología

Reumatología Clínica

www.reumatologiaclinica.org



Reumatología clínica en imágenes

Manifestaciones cutáneas del síndrome antifosfolípido



Cutaneous manifestations in antiphospholipid syndrome

Lucía Campos-Muñoz^{a,*}, Alejandro Fueyo-Casado^a, Jose Antonio Cortés-Toro^b y Eduardo López-Bran^a

^a Servicio de Dermatología, Hospital Clínico San Carlos, Madrid, España

^b Servicio de Anatomía Patológica, Hospital Clínico San Carlos, Madrid, España

INFORMACIÓN DEL ARTÍCULO

Historia del artículo:

Recibido el 5 de febrero de 2016

Aceptado el 31 de marzo de 2016

On-line el 1 de junio de 2016

Mujer de 54 años sin antecedentes de interés que consultó por lesiones pruriginosas de un año de evolución, de comienzo en piernas y extensión a muslos, glúteos y miembros superiores, las cuales se acompañaban de febrícula y artralgias. A la exploración presentaba máculas reticuladas violáceas irregulares y difusas que en algunas zonas se habían vuelto purpúricas, muy sugestivas de livedo reticular racemosa (fig. 1a). También presentaba púrpura distal en el segundo dedo del pie derecho (fig. 1b). Se plantearon los diagnósticos diferenciales de crioglobulinemia, poliarteritis nodosa, vasculopatía livedoide, embolismo por cristales de colesterol en el contexto de arteriosclerosis, policitemia vera, trombocitopenia esencial, mixoma auricular... La biopsia cutánea demostró trombos hialinos en los vasos de dermis papilar, sin infiltrado inflamatorio en la pared vascular (fig. 1c,d). Se detectó un anticuerpo anticoagulante lúpico positivo, el cual se confirmó 12 semanas después. Inició tratamiento con ácido acetilsalicílico, cloroquina y prednisona, con desaparición de la

clínica sistémica, resolución completa de la lesión purpúrica distal y atenuación de la livedo racemosa, que dejó de ser tan evidente.

El síndrome antifosfolípido (SAF) es un estado protrombótico caracterizado por la presencia de anticuerpos antifosfolípido (anticuerpos anticardiolipina, anticoagulante lúpico o anti beta2 glucoproteína 1), y además se requiere para su diagnóstico trombosis arterial, venosa o de microcirculación o pérdidas fetales recurrentes¹⁻³. Las manifestaciones cutáneas del SAF son frecuentes (hasta un 40-50% de los pacientes las presentan), y en ocasiones son la primera manifestación de la enfermedad, siendo la más frecuente de ellas la livedo reticular^{4,5}. Otras posibles lesiones son úlceras cutáneas, lesiones purpúricas, necrosis cutáneas, tromboflebitis superficiales y lesiones tipo atrofia blanca⁶⁻⁸. Es importante conocer estas manifestaciones para realizar un diagnóstico lo más precoz posible y prevenir posibles complicaciones de la enfermedad.

* Autor para correspondencia.

Correo electrónico: luciacampos78@hotmail.com (L. Campos-Muñoz).

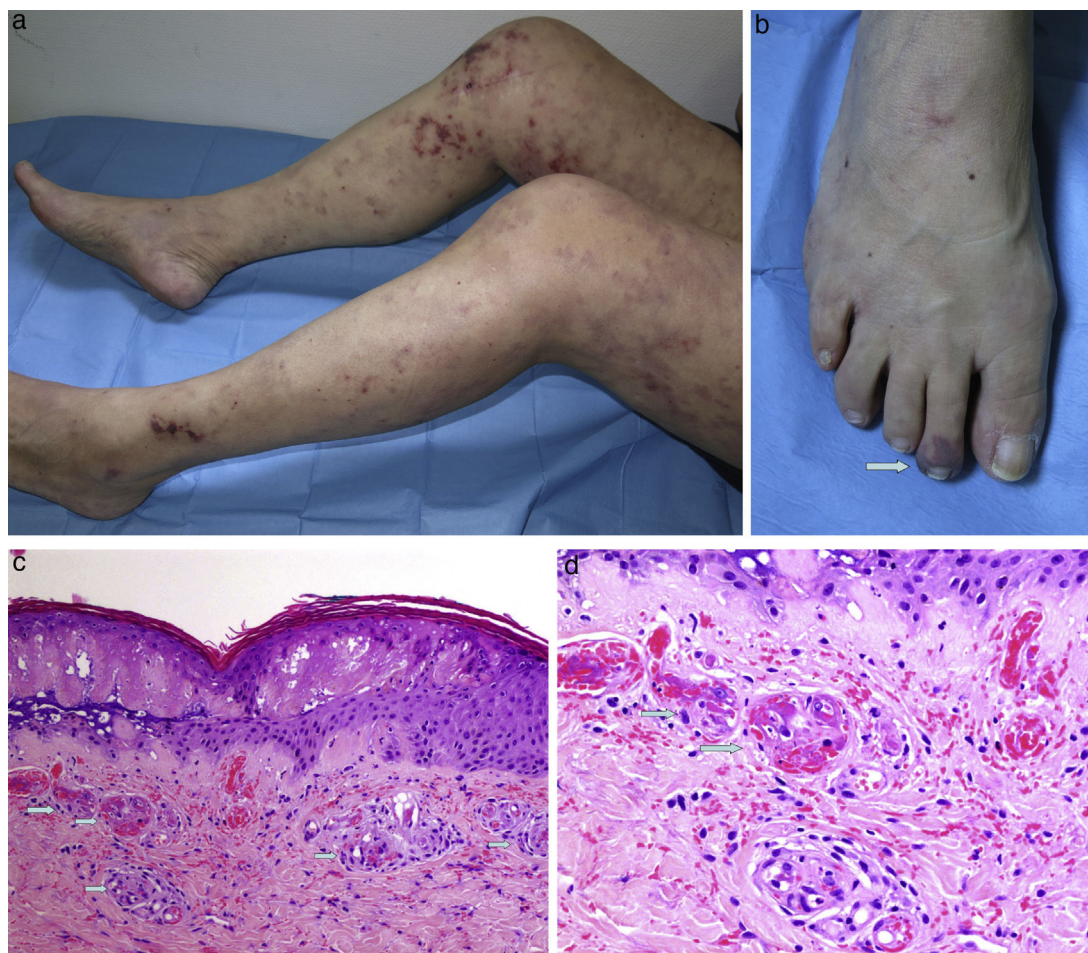


Figura 1. a) Livedo reticular en su variante racemosa en toda la extensión de miembros inferiores. b) Mácula purpúrica en el segundo dedo del pie. c) Piel con necrosis epidérmica y presencia de trombos hialinos en las lucas de dermis papilar (hematoxilina-eosina, $\times 100$). d) Mayor detalle de los trombos (hematoxilina-eosina, $\times 20$).

Responsabilidades éticas

Protección de personas y animales. Los autores declaran que para esta investigación no se han realizado experimentos en seres humanos ni en animales.

Confidencialidad de los datos. Los autores declaran que han seguido los protocolos de su centro de trabajo sobre la publicación de datos de pacientes.

Derecho a la privacidad y consentimiento informado. Los autores han obtenido el consentimiento informado de los pacientes y/o sujetos referidos en el artículo. Este documento obra en poder del autor de correspondencia.

Conflicto de intereses

Los autores declaran no tener ningún conflicto de intereses.

Bibliografía

1. Abreu M, Darowski A, Wahh D, Amigo MC. The relevance of non-criteria clinical manifestations of antiphospholipid syndrome: 14th International Congress on Antiphospholipid Antibodies Technical Task Force Report on Antiphospholipid Syndrome Clinical Features. *Autoimmun Rev.* 2015;14:401–14.
2. García-García C. Anticuerpos antifosfolípido y síndrome antifosfolípido: actitudes diagnósticas y terapéuticas. *Actas Dermasifiliogr.* 2007;98:16–23.
3. Asherson RA, Frances C, Laccarino L. The antiphospholipid antibody syndrome: diagnosis, skin manifestations and current therapy. *Clin Exp Rheumatol.* 2006;24:S46–51.
4. Sangle SR, D'Cruz DP. Livedo reticularis: An enigma. *Isr Med Assoc J.* 2015;17:104–7.
5. Pinto-Almeida T, Caetano M, Sanches M. Cutaneous manifestations of antiphospholipid syndrome. *Acta Reumatol Port.* 2013;38:10–8.
6. Frances C, Barete S, Soria A. Dermatologic manifestations of the antiphospholipid syndrome. *Rev Med Interne.* 2012;33:200–5.
7. Caporuscio S, Sorgi ML, Nistico S. Cutaneous manifestations in antiphospholipid syndrome. *Int J Immunopathol Pharmacol.* 2015;28:270–3.
8. Perello-Alzamora MR, Santos-Duran JC, Santos-Briz A. Widespread cutaneous necrosis as the first clinical manifestation of secondary antiphospholipid syndrome. *Actas Dermosifiliogr.* 2012;33:200–5.