




Sociedad Española
de Reumatología -
Colegio Mexicano
de Reumatología

Reumatología Clínica

www.reumatologiaclinica.org



Cartas al Editor

Lipomatosis arborescens en rodilla pediátrica. Resonancia magnética nuclear



Lipoma arborescens in pediatric Knee. Nuclear magnetic resonance

Sr. Editor:

Presentamos un caso de lipoma *arborescens*, *de novo*, en un paciente pediátrico, donde la resonancia magnética nuclear (RMN) fue decisiva en el diagnóstico, descartando otras causas de monoartritis.

El lipoma *arborescens* es una tumoración benigna, poco frecuente, de las articulaciones sinoviales y bursas, que se caracteriza por la sustitución del tejido sinovial normal por células grasas maduras, lo que provoca la proliferación de vellosidades lipomatosas. Suele estar asociado a sinovitis^{1,2}. Su causa es desconocida y aunque se han descrito casos tanto en adultos como en niños, hay muy pocos publicados en la infancia.

Típicamente, afecta la articulación de la rodilla en su parte suprapatelar y suele ser monoarticular, aunque hay descritos casos de localización bilateral y de afectación de otras articulaciones diferentes como el codo, el tobillo, la muñeca o la cadera^{1,2}.

La mayoría de los casos aparecen *de novo*, pero no es raro que estén asociados a osteoartritis, artritis reumatoide o traumatismo¹⁻⁴.

Clinicamente se caracteriza por episodios intermitentes de dolor e inflamación articular con analítica no determinante y líquido sinovial no inflamatorio^{1,2,5}.

Aunque la radiología simple, la ecografía, la artrografía y la tomografía axial computarizada (TAC) pueden ayudar, la RMN es la mejor técnica de imagen para el diagnóstico⁶⁻⁹.

El tratamiento recomendado es la sinovectomía total^{1,2,5}, mediante artrotomía o artroscopia.

Nuestro caso se trata de una niña de 12 años sin antecedentes personales de interés, excepto por diagnóstico a los 9 años de artritis séptica del hombro derecho, tratada con antibioterapia empírica y artrotomía de drenaje, sin aislarse germen en el líquido sinovial ni en los hemocultivos. Todos los estudios realizados en el ingreso fueron negativos y la niña quedó completamente asintomática.

Tres meses antes de la consulta notó inflamación progresiva de la rodilla derecha, con incapacidad funcional ocasional. Acudió a urgencias, donde se realizó artrocentesis de líquido amarillento con cultivos negativos, incluyendo tinción de Ziehl-Neelsen y cultivo de Lowenstein-Jensen negativos. Fue remitida a reumatología para estudio.

No refería otros síntomas ni presentaba en la exploración otros hallazgos patológicos, excepto tumefacción de la rodilla indolora en aquel momento y con escaso derrame sinovial. Se le practicaron algunos estudios: radiología de tórax normal, PPD negativo,

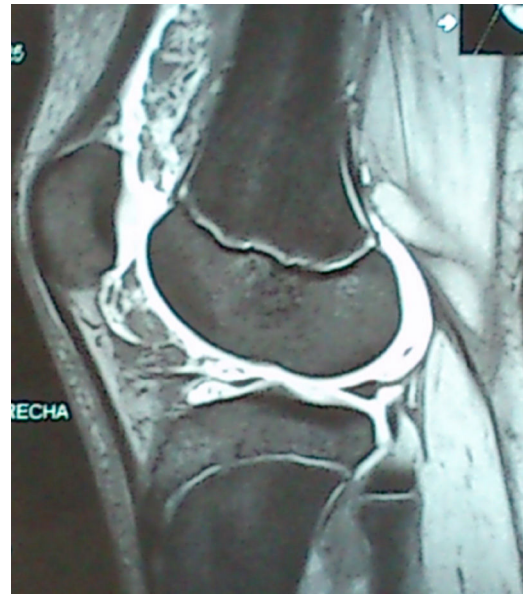


Figura 1. Corte sagital; T2 con contraste. Líquido intraarticular. Hipertrofia sinovial con áreas hipointensas que corresponden a material graso.

hemograma normal, velocidad de sedimentación globular (VSG) 6 mm/h, bioquímica y orina elemental normales, proteína C reactiva (PCR) 0,21 mg/l, anticuerpos antinucleares (AAN) negativos, factor reumatoide (FR) 7 UI/ml, inmunoglobulinas normales, HLA-B27 negativo, así como perfil celiaco y glucoproteína ácida normales.

Se realizó, además, radiología simple de la rodilla, que resultó normal.

Ecografía de rodilla afecta: marcado engrosamiento de la sinovial, fundamentalmente en el receso suprarrotuliano, donde se acompaña de un discreto derrame articular. La sinovial presentó, en algunas zonas, engrosamientos de aspecto polipoide que parecen flotar en el seno del derrame.

RMN de la rodilla derecha: pequeño quiste de Baker en la cara medial del hueco poplíteo, y moderado derrame articular en el receso suprarrotuliano. En el seno del derrame se observó un marcado engrosamiento sinovial que da imágenes de aspecto digitiforme o polipoide, que ocupaban el receso suprarrotuliano, la grasa de Hoffa y la parte adyacente a los ligamentos cruzados y meniscos. Estas formaciones tenían una señal igual a la grasa. Tras la administración de contraste iv se produjo un realce marcado de la sinovial que rodea a las lesiones polipoideas. Esta imagen es diagnóstica de lipoma *arborescens* (fig. 1).

Finalmente, decidimos hacer también una RMN del hombro que había padecido artritis séptica, cuyo resultado fue normal.

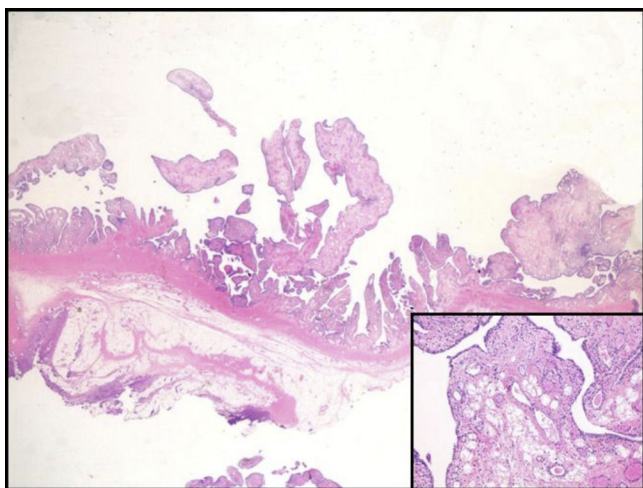


Figura 2. Proliferación vellositaria sinovial. Inset: infiltración adiposa.

Se derivó, a la paciente, al cirujano ortopédico para realización de sinovectomía, después de la cual la paciente quedó asintomática.

A los 5 meses de la sinovectomía comenzó con inflamación de la rodilla izquierda e incapacidad funcional. Se realizó RMN y ECO que informaron de lipoma *arborescens*.

Se operó y la anatomía de la sinovial retirada confirmó el diagnóstico (fig. 2).

La RMN puede ser de gran utilidad para la valoración de los procesos no inflamatorios en pacientes con monoartritis atípicas.

Bibliografía

1. Murphey MD, Carroll JF, Flemming DJ, Pope TL, Gannon FH, Kransdorf MJ. From the archives of the AFIP: Benign musculoskeletal lipomatous lesions. *Radiographics*. 2004;24:1433–66.

2. Hirano K, Deguchi M, Kanamono T. Intra-articular synovial lipoma of the knee joint (located in the lateral recess): A case report and review of the literature. *Knee*. 2007;14:63–7.
3. Coll JP, Ragsdale BD, Chow B, Daughters TC. Best cases from the AFIP: Lipoma arborescens of the knees in a patient with rheumatoid arthritis. *Radiographics*. 2011;31:333–7.
4. Al-Ismaïl K, Torreggiani WC, Al-Sheikh F, Keogh C, Munk PL. Bilateral lipoma arborescens associated with early osteoarthritis. *Eur Radiol*. 2002;12:2799–802.
5. Patil PB, Kamalapur MG, Joshi SK, Dasar SK, Rao RV. Lipoma arborescens of knee joint: Role of imaging. *J Radiol Case Rep*. 2011;5:17–25.
6. Martín S, Hernández L, Romero J, Lafuente J, Poza AI, Ruiz P, et al. Diagnostic imaging of lipoma arborescens. *Skeletal Radiol*. 1998;27:325–9.
7. Vilanova JC, Barceló J, Villalón M, Aldomà J, Delgado E, Zapater I. MR imaging of lipoma arborescens and the associated lesions. *Skeletal Radiol*. 2003;32:504–9.
8. Narváez JA, Narváez J, Aguilera C, de Lama E, Portabella F. MR imaging of synovial tumors and tumor-like lesions. *Eur Radiol*. 2001;11:2549–60.
9. Sheldon PJ, Forrester DM, Learch TJ. Imaging of intraarticular masses. *Radiographics*. 2005;25:105–19.

M. Dolores Ruiz Montesino^{a,*}, Virginia Moreira Navarrete^b, Carmen Vargas Lebrón^b y Juan J. Ríos-Martín^c

^a Unidad de Gestión Clínica de Reumatología, Unidad de investigación (Imagen), Hospital Universitario Virgen Macarena, Sevilla, España

^b Unidad de Gestión Clínica de Reumatología, Hospital Universitario Virgen Macarena, Sevilla, España

^c Unidad de Gestión Clínica de Anatomía Patológica, Hospital Universitario Virgen Macarena, Sevilla, España

* Autor para correspondencia.

Correo electrónico: lruizmontesino@yahoo.es (M.D. Ruiz Montesino).

<http://dx.doi.org/10.1016/j.reuma.2016.07.002>

1699-258X/

© 2016 Elsevier España, S.L.U. y Sociedad Española de Reumatología y Colegio Mexicano de Reumatología. Todos los derechos reservados.

Leishmaniasis cutánea. Una infección oportunista



Cutaneous leishmaniasis: An opportunistic infection

Sr. Editor:

La leishmaniasis es una enfermedad parasitaria causada por un protozoo intracelular: *Leishmania*. Se transmite a través de la picadura de un mosquito: el flebótomo hembra. Hay 21 especies de *Leishmania*. La más frecuente en España es la *Leishmania infantum* y su principal reservorio es el perro¹.

Se han comunicado varios casos de leishmaniasis en pacientes con distintas enfermedades reumáticas y tratamiento con fármacos biológicos.

Presentamos un caso de leishmaniasis cutánea en una mujer con artritis reumatoide que recibía tratamiento con un anti-TNF alfa y metotrexato. Se trata de una mujer natural de Murcia de 54 años de edad diagnosticada de artritis reumatoide, con factor reumatoide positivo y antipéptido citrulinado positivo, desde hace 5 años, que recibía actualmente tratamiento con metotrexato subcutáneo (25 mg semanales) junto a adalimumab 40 mg subcutáneo cada 15 días. No presentaba otros antecedentes patológicos de interés, ni hábitos tóxicos. La paciente se encontraba en remisión clínica y se decidió aumentar el intervalo de dosificación de adalimumab a cada 21 días. Semanas más tarde aparece una lesión nodular y ulcerada en la cara palmar del carpo izquierdo (fig. 1) que se biopsia y se diagnostica de leishmaniasis cutánea. Se suspendió la

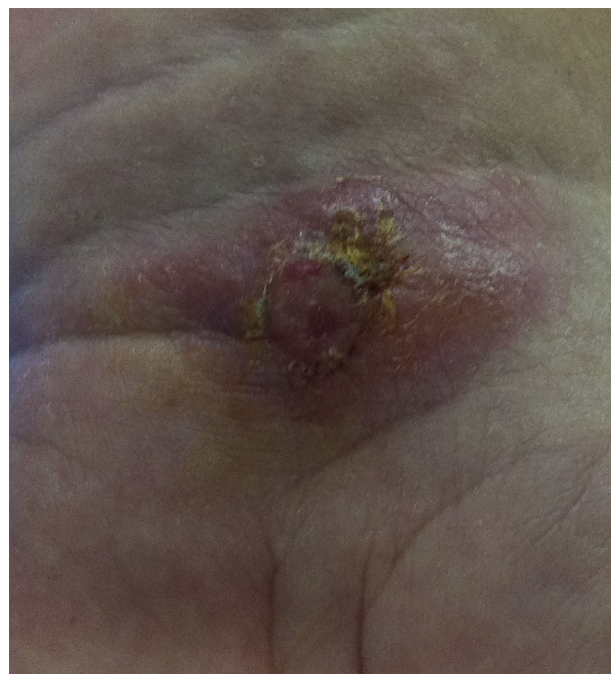

Figura 1. Lesión de leishmaniasis cutánea en carpo (botón de Oriente).