



Sociedad Española
de Reumatología -
Colegio Mexicano
de Reumatología

Reumatología Clínica

www.reumatologiaclinica.org



Reumatología clínica en imágenes

Lesiones granuloma anular-like como manifestación cutánea de granulomatosis eosinofílica con poliangiitis



Granuloma annulare-like lesions as a manifestation of eosinophilic granulomatosis with polyangiitis

Belén Lozano-Masdemont^{a,*}, Celia Horcajada-Reales^a, Laura Gómez-Recuero Muñoz^a y Verónica Parra-Blanco^b

^a Departamento de Dermatología, Hospital General Universitario Gregorio Marañón, Madrid, España

^b Departamento de Pathología, Hospital General Universitario Gregorio Marañón, Madrid, España

INFORMACIÓN DEL ARTÍCULO

Historia del artículo:

Recibido el 6 de junio de 2016

Aceptado el 21 de julio de 2016

On-line el 27 de agosto de 2016

Introducción

La granulomatosis eosinofílica con poliangiitis (GEP) es una vasculitis sistémica con frecuente compromiso cutáneo (40-81%)¹⁻³.

Caso clínico

Se trata de un varón de 53 años, con historia de rinitis, asma y neumonía eosinofílica diagnosticadas 4 años antes, que consultaba por lesiones pruriginosas en el cuero cabelludo desde hacía 7 días. Presentaba 4 placas redondeadas de 2-4 cm, color piel o eritematosas, con borde infiltrado y pequeñas costras (fig. 1A, 1C). La biopsia mostró: infiltrado inflamatorio superficial constituido por linfocitos y eosinófilos; neutrófilos en la pared vascular, sin necrosis fibrinoide; e histiocitos entremezclados con colágeno degenerado en dermis superficial y media (fig. 1B). La inmunofluorescencia directa y el Ziehl-Neelsen fueron negativos. Se detectaron: leucocitosis de 15.900/ μ L; eosinofilia del 24,7% (3.900/ μ L); y complemento C3 de 83,7 mg/dL. Los anticuerpos antinucleares, anticitoplasma de neutrófilos (pANCA y cANCA) y el uroanálisis

fueron normales. Se diagnosticó de GEP, descartándose afectación cardiológica y renal. Estaba en tratamiento con prednisona 10 mg/día por su cuadro respiratorio; se aumentó a 30 mg/día 2 semanas, con resolución. Los últimos 6 meses ha rebrotado en forma de placas urticariformes parietales, tratadas satisfactoriamente con corticoide tópico.

Discusión

Las lesiones más frecuentes de la GEP son pápulas y nódulos, púrpura palpable y vesículas o ampollas¹. Histológicamente, consiste en granulomas extravasculares (50%), bajo diferente clínica, seguida de vasculitis leucocitoclástica¹. El granuloma de Churg-Strauss puede ser intersticial, tempranamente, y en empalizada, tardíamente. El intersticial se caracteriza por histiocitos epitelioides entremezclados con colágeno degenerado y un infiltrado inflamatorio con neutrófilos, linfocitos y eosinófilos. La variante en empalizada muestra imágenes de vasculitis leucocitoclástica y colágeno degenerado, con histiocitos epitelioides, células gigantes multinucleadas y eosinófilos⁴⁻⁶.

La clínica de la GEP descrita actualmente no incluye placas simulando granulomas anulares: este caso refleja una manifestación desconocida y destaca la naturaleza cambiante de estas lesiones, hacia placas urticariformes.

* Autora para correspondencia.

Correo electrónico: belenmasdemont@gmail.com (B. Lozano-Masdemont).

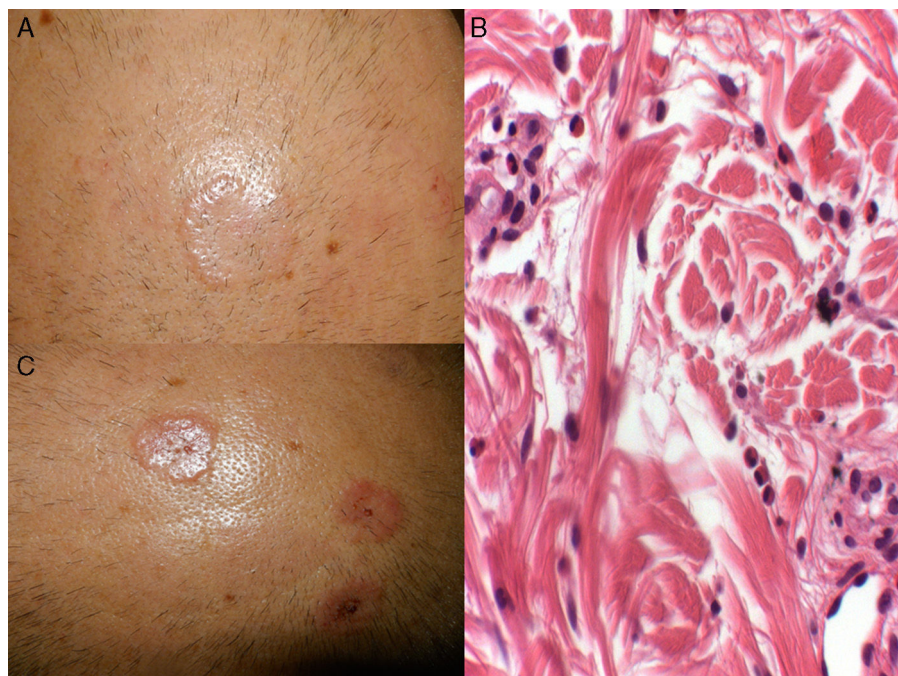


Figura 1. A y C: placas redondeadas de 2-4 cm, color piel y eritematosas, con borde más infiltrado y pequeñas costras en superficie. B: histiocitos entremezclados con haces de colágeno degenerado acompañados de un infiltrado inflamatorio con frecuentes eosinófilos (hematoxilina-eosina, 20x).

Responsabilidades éticas

Protección de personas y animales. Los autores declaran que para esta investigación no se han realizado experimentos en seres humanos ni en animales.

Confidencialidad de los datos. Los autores declaran que han seguido los protocolos de su centro de trabajo sobre la publicación de datos de pacientes.

Derecho a la privacidad y consentimiento informado. Los autores han obtenido el consentimiento informado de los pacientes y/o sujetos referidos en el artículo. Este documento obra en poder del autor de correspondencia.

Financiación

Ninguna.

Conflicto de intereses

Ninguno.

Bibliografía

1. Bosco L, Peroni A, Schena D, Colato C, Girolomoni G. Cutaneous manifestations of Churg-Strauss syndrome: Report of two cases and review of the literature. *Clin Rheumatol.* 2011;30:573–80.
2. Jennette JC, Falk RJ, Bacon PA, Basu N, Cid MC, Ferrario F, et al. 2012 revised International Chapel Hill Consensus Conference Nomenclature of Vasculitides. *Arthritis Rheum.* 2013;65:1–11.
3. Masi AT, Hunder GG, Lie JT, Michel BA, Bloch DA, Arend WP, et al. The American College of Rheumatology 1990 criteria for the classification of Churg-Strauss syndrome (allergic granulomatosis and angiitis). *Arthritis Rheum.* 1990;33:1094–100.
4. Strauss L, Churg J, Zak F. Cutaneous lesions of allergic granulomatosis: A histopathologic study. *J Invest Dermatol.* 1951;17:349–59.
5. Lynch JM, Barrett TL. Collagenolytic (necrobiotic) granulomas: part II—the 'red' granulomas. *J Cutan Pathol.* 2004;31:409–18.
6. Dicken CH, Winkelmann RK. The Churg-Strauss granuloma: Cutaneous, necrotizing, palisading granuloma in vasculitis syndromes. *Arch Pathol Lab Med.* 1978;102:576–80.