



Sociedad Española
de Reumatología -
Colegio Mexicano
de Reumatología

Reumatología Clínica

www.reumatologiaclinica.org



Caso clínico

Dacrioadenitis por enfermedad relacionada con IgG4 en una adolescente afrodescendiente de Colombia



Gabriel Sebastián Díaz-Ramírez^a, Luis Fernando Medina-Quintero^{a,b}, Alexander Salinas-César^a y Andrés Felipe Zea-Vera^{a,c,*}

^a Departamento de Medicina Interna, Universidad del Valle, Cali, Colombia

^b Medicina Interna-Reumatología, Universidad del Valle, Cali, Colombia

^c Departamento de Microbiología, Universidad del Valle, Cali, Colombia

INFORMACIÓN DEL ARTÍCULO

Historia del artículo:

Recibido el 28 de junio de 2016

Aceptado el 4 de noviembre de 2016

On-line el 15 de diciembre de 2016

Palabras clave:

Dacrioadenitis

Enfermedad relacionada con IgG4

Adolescente

R E S U M E N

La enfermedad relacionada con IgG4 (ER-IgG4) es una condición clínica recientemente reconocida, con múltiples aspectos aún no dilucidados. Se caracteriza por el compromiso fibroinflamatorio de múltiples órganos; con hallazgos clínicos, serológicos e histopatológicos que representa un importante reto para el clínico. Clásicamente descrita como una lesión tumoral expansiva con fibrosis estoriforme, infiltración linfoplasmocítica (IgG4 positiva) e IgG4 sérica elevada. Las características clínicas son variables, se describe tanto compromiso pancreático como extrapancreático, es de predominio en varones asiáticos mayores de 50 años, y rara vez es descrita en personas de raza negra. Presentamos el caso de una mujer, adolescente, afro-colombiana, que presenta protrusión ocular unilateral inexplicable, con hallazgos histopatológicos que revelan infiltración de células linfocíticas y plasmáticas en la glándula lacrimal, con positividad para IgG4, descartándose otras condiciones, lo que confirma una dacrioadenitis por enfermedad relacionada con IgG4.

© 2016 Elsevier España, S.L.U. y

Sociedad Española de Reumatología y Colegio Mexicano de Reumatología. Todos los derechos reservados.

Dacryoadenitis associated with IgG4-related disease in an Afro-Colombian adolescent

A B S T R A C T

IgG4-related disease (IgG4-RD) is a recently recognized clinical condition with multiple aspects not yet elucidated. It is characterized by a fibrous inflammatory process that involves multiple organs and clinical, serological and histopathological findings, which represent a major challenge for the clinician. Classically described as an expansive tumor lesion with storiform fibrosis, lymphoplasmacytic infiltration (IgG4-positive) and elevated serum IgG4. Clinical features are variable, and pancreatic as well as extrapancreatic involvement has been reported, more frequently in Asian men over 50 years and rarely described in black people. We report the case of an Afro-Colombian teenage woman, who had a unilateral ocular protrusion of unknown cause, with histopathologic findings that revealed infiltration of lymphocyte and plasma cells into the lacrimal gland. It was positive for IgG4, ruling out other conditions, and confirming IgG4-related dacryoadenitis.

© 2016 Elsevier España, S.L.U. and Sociedad Española de Reumatología y Colegio Mexicano de Reumatología. All rights reserved.

Keywords:

Dacryoadenitis

IgG4-related disease

Adolescent

* Autor para correspondencia.

Correo electrónico: andres.zea@correounivalle.edu.co (A.F. Zea-Vera).

Introducción

La enfermedad relacionada con IgG4 (ER-IgG4) es una condición inflamatoria inmunomediada que mimetiza desórdenes autoinmunes, infecciosos y malignidades con afectación órgano-específica o multisistémica¹. Es más prevalente en varones asiáticos, entre la quinta y sexta década de la vida, siendo el compromiso orbitario la manifestación extrapancreática más usual². Presentamos un caso de dacrioadenitis en una adolescente afro-colombiana como manifestación infrecuente de ER-IgG4.

Descripción del caso

Mujer de 13 años, afro-colombiana, consulta por 7 días de dolor ocular y proptosis derecha (fig. 1A), sin antecedentes. Oftalmología encontró asimetría orbitaria, globo ocular descendido y proptosis derecha (exoftalmometría ojo derecho 22 mm, izquierdo 18 mm). La resonancia magnética nuclear (RMN) orbitaria mostró aumento de tamaño de la glándula lacrimal derecha con efecto masa, sugestivo de proceso inflamatorio/neoplásico, sin compromiso óseo.

La tomografía toraco-abdominal, aspirado, biopsia e inmunofenotipo de médula ósea, marcadores infecciosos (ELISA VIH, anti-VHC, AgS-HB, anti core-VHB), TSH/T4L, proteína C reactiva, eritrosedimentación, complemento (C3-C4), ANA, ENA, ANCA y niveles séricos de inmunoglobulinas fueron normales o negativos, estas últimas descartando la presencia de paraproteinemia e inmunodeficiencias humorales.

La biopsia de glándula lacrimal derecha evidenció: fibrosis estoriforme, esclerosis estromal, flebitis obliterante e infiltrado inflamatorio (fig. 2A y 2B). Pediatría consideró pseudotumor inflamatorio e inició tratamiento con prednisona 50 mg/día.

Reumatología valora 9 meses después, con RMN control, que muestra disminución de la glándula lacrimal, la IgG4 sérica era normal. La inmunohistoquímica mostró extenso infiltrado de plasmocitos IgG4+ con una relación IgG4:IgG > 40% compatible con dacrioadenitis por ER-IgG4 (fig. 2C y 2D). Se inició tratamiento con azatioprina, como ahorrador de esteroides, logrando mejoría clínica y radiológica sostenida (fig. 1C y D).

Discusión

La ER-IgG4 es una entidad fibroinflamatoria, multiorgánica, mediada por la respuesta inmune¹, descrita en 1961 en el contexto de pancreatitis asociada a hipergammaglobulinemia, posteriormente se asoció con IgG4 elevada, reconociéndose como enfermedad sistémica desde 2003 cuando se describen las manifestaciones extra-pancreáticas³. La IgG4 es la subclase de IgG menos abundante, es pobre activadora de la vía clásica del complemento y su producción se induce por IL-10 (linfocitos T reguladores y Th2). Aunque el mecanismo fisiopatológico de la ER-IgG4 no está claramente dilucidado, se ha descrito asociaciones con polimorfismos del HLA (HLA DRB1*0405, DQB1*0401 o DQB1-57), mimica molecular entre *Helicobacter pylori* y proteínas acinares pancreáticas⁴, así como IgG4 específica a 17 antígenos de glándulas

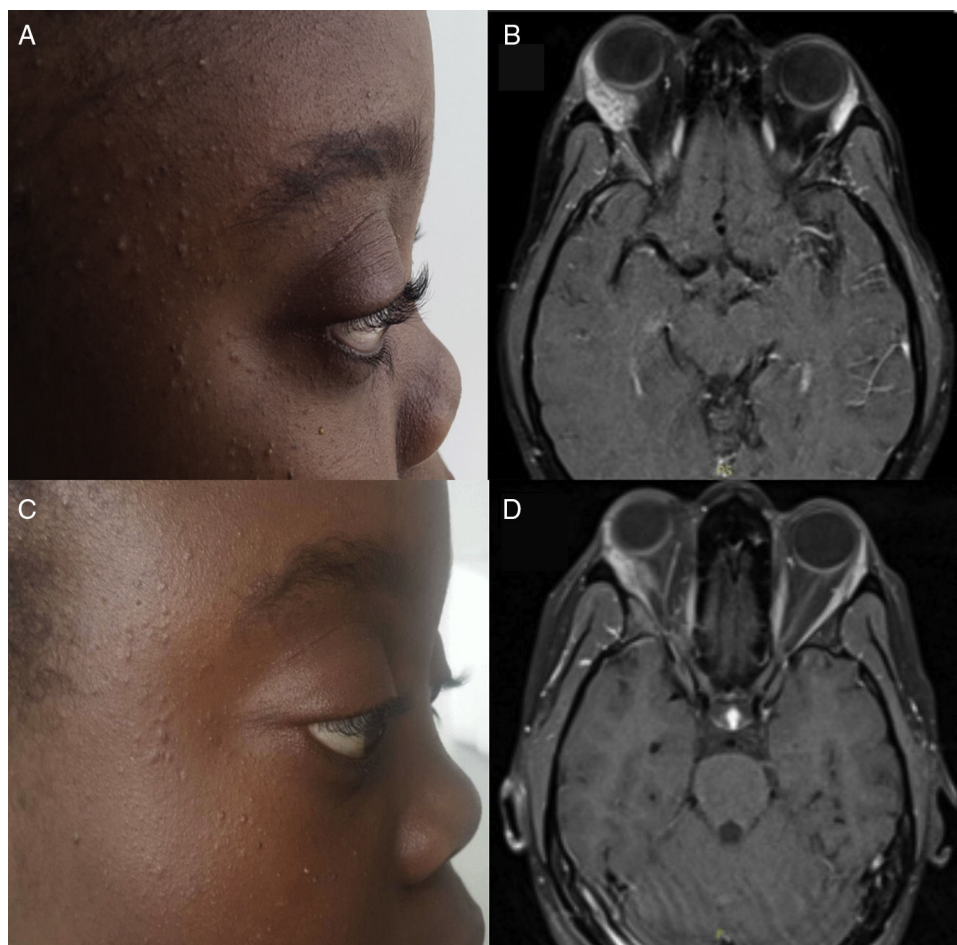


Figura 1. A) Proptosis derecha al inicio del cuadro clínico. B) RMN, corte transversal, al ingreso, T1 poscontraste. Nótese el agrandamiento de la glándula lacrimal derecha, con realce después de la administración del medio de contraste. C) Disminución de la proptosis después de un año de seguimiento. D) RMN, corte transversal, de control al año de seguimiento, T1 poscontraste. Nótese la disminución del tamaño de la glándula lacrimal derecha comparada con la RMN inicial.

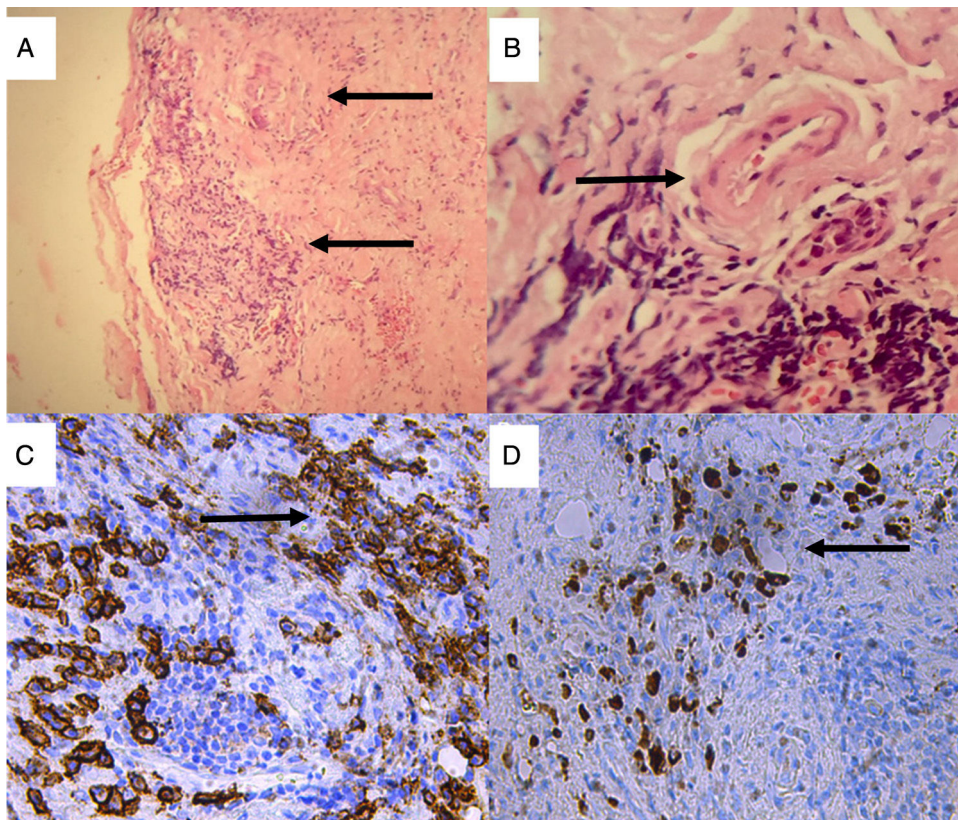


Figura 2. Biopsia de glándula lacrimal. Tinción hematoxilina-eosina: A) Fibrosis estoriforme y esclerosis estromal, infiltrado inflamatorio crónico ($\times 10$); B) Venas con paredes engrosadas con infiltración por células inflamatorias mononucleares causando obliteración de la luz. Tinción de inmunohistoquímica ($\times 40$). C) Extenso infiltrado de plasmocitos que expresan CD38 ($\times 40$ tinción DAB anti-CD38); D) Plasmocitos que expresan IgG4 ($\times 40$ tinción DAB anti-IgG4).

salivares y lacrimales (análisis de complejos-IgG4) que podría explicar el compromiso preferencial por estos órganos⁵ (fig. 2).

El diagnóstico de la ER-IgG4 se fundamenta en: hallazgos clínico-radiológicos; serológicos (IgG4 ≥ 135 mg/dl); e histológicos (fibrosis estoriforme, flebitis obliterativa e infiltración tisular > 10 plasmocitos IgG4+ por campo de alto poder con una proporción IgG4/IgG $> 40\%$ ⁶. Este caso cumple con todos los criterios a excepción del serológico, que podría estar ausente por haber recibido esteroides por 9 meses.

La pancreatitis autoinmune es la forma de presentación más común, asociada o no a compromiso extrapancreático, siendo el tejido periorbitario una de las partes más frecuentemente afectadas (hasta el 39% de los casos)⁷. La ER-IgG4 afecta predominantemente varones, mayores de 50 años, la mayoría de casos descritos son asiáticos, especialmente japoneses, estimándose una prevalencia de 6 casos por cada 100.000 personas⁸. Encontramos un caso de dacrioadenitis reportado en América Latina, en un estudio de especímenes de biopsia⁹, pero ninguno en mujeres adolescentes afrodescendientes o población pediátrica. Este es el segundo caso de dacrioadenitis por ER-IgG4 pediátrico reportado en la literatura, antecedido solo por el caso de una niña de 13 años de raza blanca norteamericana¹⁰.

Los corticosteroides orales asociados o no con azatioprina o micofenolato mofetilo son el tratamiento de elección. La paciente recibió monoterapia con prednisona durante 9 meses, la adición de azatioprina por parte del servicio de reumatología permitió disminuir la dosis de esteroide logrando respuesta clínica y radiológica satisfactoria.

Responsabilidades éticas

Protección de personas y animales. Los autores declaran que los procedimientos seguidos se conformaron a las normas éticas del

comité de experimentación humana responsable y de acuerdo con la Asociación Médica Mundial y la Declaración de Helsinki.

Confidencialidad de los datos. Los autores declaran que han seguido los protocolos de su centro de trabajo sobre la publicación de datos de pacientes.

Derecho a la privacidad y consentimiento informado. Los autores han obtenido el consentimiento informado de los pacientes y/o sujetos referidos en el artículo. Este documento obra en poder del autor de correspondencia.

Conflicto de intereses

Los autores declaran no tener ningún conflicto de intereses.

Bibliografía

- Kamisawa T, Zen Y, Pillai S, Stone JH. IgG4-related disease. *Lancet*. 2015;385:1460–71.
- Sogabe Y, Ohshima KI, Azumi A, Takahira M, Kase S, Tsuji H, et al. Location and frequency of lesions in patients with IgG4-related ophthalmic diseases. *Graefes Arch Clin Exp Ophthalmol*. 2014;252:531–8.
- Kamisawa T, Funata N, Hayashi Y, Eishi Y, Koike M, Tsuruta K, et al. A new clinicopathological entity of IgG4-related autoimmune disease. *J Gastroenterol*. 2003;38:982–4.
- Stone JH, Zen Y, Deshpande V. IgG4-related disease. *N Engl J Med*. 2012;366:539–51.
- Ohya K, Baba M, Tamai M, Yamamoto M, Ichinose K, Kishikawa N, et al. Immune complexome analysis of antigens in circulating immune complexes isolated from patients with IgG4-related dacryoadenitis and/or sialadenitis. *Mod Rheumatol*. 2016;26:248–50.
- Deshpande V, Zen Y, Chan JK, Yi EE, Sato Y, Yoshino T, et al. Consensus statement on the pathology of IgG4-related disease. *Mod Pathol*. 2012;25:1181–92.

7. Hamano H, Arakura N, Muraki T, Ozaki Y, Kiyosawa K, Kawa S. Prevalence and distribution of extrapancreatic lesions complicating autoimmune pancreatitis. *J Gastroenterol.* 2006;41:1197–205.
8. Uchida K, Masamune A, Shimosegawa T, Okazaki K. Prevalence of IgG4-related disease in Japan based on nationwide survey in 2009. *Int J Rheumatol.* 2012;2012:358371.
9. Herrera van Oostdam DA, Jaimes Piñón T, Martínez-Martínez MU, Oros-Ovalle C, Aléman-Sánchez N, Abud-Mendoza C. Enfermedades relacionadas con IgG4, diagnóstico histopatológico retrospectivo. Prevalencia en un hospital universitario. *Reumatol Clin.* 2015;11:335–9.
10. Notz G, Intili A, Bilyk JR. IgG4-related dacryoadenitis in a 13-year-old girl. *Ophthalm Plast Reconstr Surg.* 2014;30:e161–3.