

Dermatitis intersticial granulomatosa asociada al lupus: a propósito de un caso



Interstitial granulomatous dermatitis associated with lupus: A case report

Sr. Editor:

Recientemente hemos atendido un paciente afecto de dermatitis intersticial granulomatosa (DGI) asociada a lupus eritematoso sistémico (LES) en el cual, ante la refractariedad a las terapias convencionales se inició tratamiento con belimumab obteniéndose una respuesta satisfactoria. Dada la ausencia de datos en la literatura sobre la efectividad del belimumab en la DGI asociada al LES, el caso actual se considera de interés para publicación ya que permite abrir nuevas líneas terapéuticas en la DGI refractaria.

Se trata de un varón de raza blanca, de 40 años de edad, diagnosticado de LES a los 35 años por presentar leucopenia, aftosis oral y nasal, artritis de manos, miositis, afectación cutánea en forma de alopecia difusa y positividad de marcadores inmunológicos (ANA, SM, Ro, anti-DNA y disminución del complemento). Dado el predominio de la afectación articular, en un primer momento se inició tratamiento con prednisona 10 mg/día e hidroxicloroquina 400 mg/día. Se observó una respuesta parcial a nivel articular y nula a nivel cutáneo, presentando un empeoramiento sustancial en cuanto a afectación cutánea apareciendo placas de alopecia areata, edema palpebral y lesiones maculares eritematovioláceas no pruriginosas en cara, tronco y parte proximal de extremidades, condicionando un grave malestar físico y psicológico para el paciente. Además asociaba un síndrome constitucional con fiebre y elevación de los marcadores serológicos de actividad lúpica. La biopsia de las lesiones cutáneas mostró infiltrado linfocitario intersticial en dermis superficial y profunda, con presencia de depósitos de mucina dispuestos alrededor de fibras de colágeno, correspondiendo histopatológicamente a una DGI (fig. 1). Se decidió realizar tratamiento con corticoides a dosis altas (1 mg/kg/día de prednisona) respondiendo tan solo parcialmente. Tampoco se obtuvo respuesta satisfactoria pese a asociar metronidazol (250 mg/8 h) y micofenolato mofetilo (1 g/12 h), y

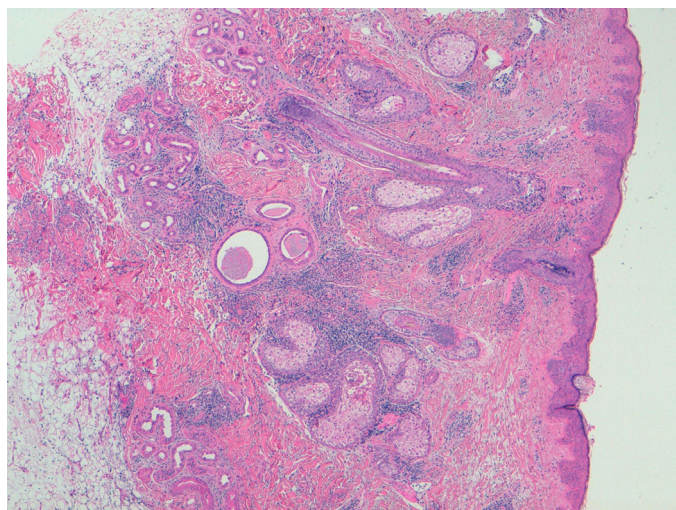


Figura 1. Imagen histológica de la biopsia cutánea. Se observa infiltrado linfocitario intersticial en dermis superficial y profunda, con presencia de depósitos de mucina dispuestos alrededor de fibras de colágeno, correspondiendo histopatológicamente a una dermatitis intersticial granulomatosa.

no toleró metotrexato. Dada la elevada actividad clínica y extensión de las lesiones se decidió iniciar tratamiento con belimumab (10 mg/kg intravenoso cada mes) asociado a hidroxicloroquina. El paciente presentó una respuesta satisfactoria evidente al mes del tratamiento con resolución de las lesiones cutáneas y de la alopecia, así como remisión clínica y normalización de los parámetros biológicos, manteniéndose en remisión 4 años después del inicio del tratamiento.

La DGI es una entidad cutánea infrecuente, asociada en algunas ocasiones a enfermedades autoinmunitarias (artritis reumatoide, LES, vasculitis, tiroiditis o diabetes), trastornos linfoproliferativos e incluso a determinados fármacos como los anti-TNF^{1,2}. La lesión cutánea suele aparecer en pacientes con diagnóstico de LES, aunque en determinadas ocasiones puede ser la forma de inicio de la enfermedad³. Su tratamiento no está bien establecido. En el caso de DGI asociada a fármacos, parece necesario retirar el fármaco causante y valorar asociar tratamiento con corticoides. En líneas generales, estos son la primera opción terapéutica para la DGI. En el caso de DGI asociada a enfermedad autoinmune, puede requerir combinación de corticoides con el tratamiento de la enfermedad de base. Para ello se han utilizado inmunosupresores como metotrexato, micofenolato, hidroxicloroquina, dapsona e incluso metronidazol (este último indicado en enfermedades granulomatosas). Nuestro paciente no toleró metotrexato ni respondió al resto de tratamientos. Por lo que respecta a la terapia biológica se han descrito casos de DGI asociada a artritis con buena respuesta cutánea a infliximab⁴, etanercept⁵, tocilizumab⁶, ustekinumab⁷ e inmunoglobulinas⁸, tratamientos no indicados en nuestro caso. Belimumab ha demostrado ser eficaz en pacientes con LES con afectación cutánea y articular refractario a inmunosupresores clásicos⁹. No hay evidencia de su eficacia en la DGI. Se trata de un anticuerpo monoclonal totalmente humanizado contra el factor estimulador de los linfocitos B (BlySS) cuya acción se centra en la depleción indirecta de linfocitos B y células plasmáticas, disminuyendo pues la producción de autoanticuerpos. Dada la elevada actividad clínica y serológica, considerando la extensión, severidad y refractariedad de las lesiones cutáneas se inició tratamiento con belimumab consiguiendo una resolución completa de la DGI. Estos resultados sorprenden considerando que el mecanismo de acción de este fármaco no parece guardar relación con la fisiopatogenia de la lesión granulomatosa. En algunos casos descritos en la literatura de DGI asociada a enfermedades autoinmunes se ha relacionado su aparición con la presencia de autoanticuerpos y el depósito de inmunocomplejos¹⁰, lo que sugiere que la depleción de dichos elementos frenaría la perpetuación de la cascada inflamatoria causante del granuloma.

En resumen, la aparición de una DGI en el curso de un LES es una entidad cutánea infrecuente, sin tratamiento establecido y que en ocasiones puede ser resistente a diversas estrategias terapéuticas. El caso que se presenta es el primero descrito en el que belimumab ha demostrado eficacia en la DGI asociada a LES.

Bibliografía

- Deng A, Harvey V, Sina B, Strobel D, Badros A, Junkins-Hopkins JM, et al. Interstitial granulomatous dermatitis associated with the use of tumor necrosis factor alpha inhibitors. *Arch Dermatol.* 2006;142:198-202.
- Guerin M, Haettich B, Bara C, Artru L, Prophette B, Célérier P, et al. Lupus attributable to anti-TNF therapy and revealed by interstitial granulomatous dermatitis. *Rheumatol Int.* 2012;32:2937-40.
- Jandali B, Uthman I, Abbas O. Interstitial granulomatous dermatitis associated with systemic lupus erythematosus: Case report and review of the literature. *Lupus.* 2016;25:209-13.
- Krauter A, Gambichler T, Altmeyer P. Infliximab therapy for interstitial granulomatous dermatitis. *J Eur Acad Dermatol Venereol.* 2007;21:251-2.
- Ahmed ZS, Joad S, Singh M, Bandagi SS. Interstitial granulomatous dermatitis successfully treated with etanercept. *Am J Case Rep.* 2014;15:94-6.

6. Schanz S, Schmatz M, Guenova E, Metzler G, Ulmar A, Kötter I, et al. Interstitial granulomatous dermatitis with arthritis responding to tocilizumab. *Arch Dermatol*. 2012;148:17–22150.
7. Leloup P, Aubert H, Causse S, LeGoff B, Barbarot S. Ustekinumab therapy for severe interstitial granulomatous dermatitis with arthritis. *JAMA Dermatol*. 2013;149:626–7.
8. Alghamdi R, Bejar C, Steff M, Deschamps L, Marinho E, Crickx B, et al. Intravenous immunoglobulins as a treatment of interstitial granulomatous dermatitis with arthritis. *Br J Dermatol*. 2012;167V:218–20.
9. Collins CE, Dall'Era M, Kan H, Macahilig C, Molta C, Koscielny V, et al. Response to belimumab among patients with systemic lupus erythematosus in clinical practice settings: 24-month results from the OBServe study in the USA. *Lupus Sci Med*. 2016;3:e000118.
10. Verneuil L, Domp Martin A, Comoz F, Pasquier CJ, Leroy D. Interstitial granulomatous dermatitis with cutaneous cords and arthritis: A disorder associated with autoantibodies. *J Am Acad Dermatol*. 2001;45:286–91.

Marta Arévalo*, Mireia Moreno y Jordi Gratacós

Servicio de Reumatología, Hospital Universitari Parc Taulí de Sabadell, Sabadell, Barcelona, España

* Autor para correspondencia.

Correo electrónico: marevalo@tauli.cat (M. Arévalo).

<http://dx.doi.org/10.1016/j.reuma.2017.01.005>
1699-258X/

© 2017 Elsevier España, S.L.U. y Sociedad Española de Reumatología y Colegio Mexicano de Reumatología. Todos los derechos reservados.

Seguridad de la punción articular en pacientes en tratamiento anticoagulante con dabigatrán



Safety of joint puncture in patients receiving anticoagulant therapy with dabigatran

Sr. Editor:

En un estudio que nuestro grupo de investigación publicó recientemente en esta revista demostramos una relativa seguridad de la realización de punciones articulares en pacientes anticoagulados con acenocumarol¹. Estos resultados fueron concordantes con aquellos que ya se habían publicado previamente para usuarios de warfarina^{2,3}. Recientemente, en los últimos años se ha introducido en nuestro medio el uso de otros anticoagulantes orales con indicación en la prevención secundaria del ictus o de la primaria de cualquier fenómeno trombótico en pacientes en quienes el acenocumarol resulta difícil de controlar⁴. Tras la experiencia con nuestro registro de pacientes con acenocumarol, hemos realizado una revisión de nuestra casuística de complicaciones tras la realización de punciones articulares de rodilla y periarticulares de hombro en pacientes en tratamiento con dabigatrán, un anticoagulante oral de nueva generación con probada eficacia en la prevención de eventos embólicos primarios o secundarios y especial indicación en pacientes con fibrilación auricular en población geriátrica⁵.

Entre los años 2012 y 2016 se realizaron en nuestro centro 68 punciones articulares de rodilla y 49 punciones periarticulares de hombro en pacientes usuarios de dabigatrán. La media de edad de estos pacientes, al momento del procedimiento, fue de 71 años (DE: 3) y la proporción de sexo femenino fue del 47,8%. Solo se consideraron usuarios de dabigatrán a aquellos en tratamiento con dicho fármaco durante al menos un mes. De los 117 procedimientos, 78 (66,6%) fueron realizados por médico especialista en traumatología, reumatología o medicina física y rehabilitación y el resto por médicos internos residentes. De las 68 punciones de rodilla, en 48 (70,5%) se realizó una centesis de líquido sinovial y una infiltración mientras que en el resto solamente se practicó una infiltración. De las 49 punciones de hombro, en 12 (24,4%) se realizó una bursocentesis y en el resto se practicó únicamente una infiltración. Se utilizó la asistencia ecográfica en 16 punciones de rodilla y 17 de hombro (23,5 y 34,6%, respectivamente). El seguimiento de la evolución de los pacientes en quienes se practicaron los procedimientos se hizo mediante el sistema Horus[®], la ficha de seguimiento de la unidad de urgencias reumatológicas y musculoesqueléticas (URMES) y/o el registro de visitas a urgencias de nuestro hospital. De todos los pacientes con punción de rodilla, 11 (16,1%) consultaron antes de los primeros 15 días en relación al procedimiento realizado. De

ellos 9 lo hicieron por persistencia del síntoma o queja dolorosa principal y 2 por aumento del dolor. Ambos pacientes fueron estudiados ecográficamente y uno de ellos tuvo un hemartros tratado de forma conservadora. De todos los pacientes con punción de hombro, 7 (14,2%) consultaron antes de los primeros 15 días. El total lo hizo por persistencia del síntoma. Ningún paciente fue hospitalizado. Ningún paciente cuyo procedimiento fue asistido por ecografía consultó antes de los primeros 15 días. Ningún paciente consultó por sangrado después de los primeros 15 días. La condición de que el procedimiento haya sido practicado por un especialista o por un médico residente no influyó significativamente en el resultado del procedimiento sin embargo todos los procedimientos ecoguiados fueron realizados por un especialista en reumatología.

A tenor de nuestros más recientes resultados, la punción articular de rodilla y la periarticular de hombro en pacientes en tratamiento anticoagulante con dabigatrán parece ser comparativamente segura frente a la realizada en pacientes en tratamiento con acenocumarol. Como es de amplio conocimiento, el estudio del líquido sinovial es el eje fundamental para la toma de decisiones en casos de monoartritis aguda y diferir la punción aspiración por cualquier motivo —como el antecedente de anticoagulación— contribuye al incremento de riesgo de lesiones articulares irreversibles o incluso mortalidad cuando el diagnóstico de sospecha es la artritis infecciosa^{6,7}.

Nuestros recientes resultados, los obtenidos previamente en pacientes con acenocumarol y los conocidos para la warfarina subrayan el hecho de que la condición de anticoagulación no debe ser impedimento ni justificación para diferir una punción articular o periarticular diagnóstica o terapéutica.

Bibliografía

1. Guillen Astete C, Boteanu A, Medina Quiñones C, Garcia Montes N, Roldan Moll F, Carballo Carmano C, et al. Is it safe to perform joint infiltrations or aspirations in patients anticoagulated with acenocumarol? *Reumatol Clin*. 2015;11:9–11.
2. Salvati G, Punzi L, Pianon M, Valvason C, Schiavon F, Noal N, et al. Frequency of the bleeding risk in patients receiving warfarin submitted to arthrocentesis of the knee. *Reumatismo*. 2003;55:159–63.
3. Thumboo J, O'Duffy JD. A prospective study of the safety of joint and soft tissue aspirations and injections in patients taking warfarin sodium. *Arthritis Rheum*. 1998;41:736–9.
4. Cohen AT, Hamilton M, Mitchell SA, Phatak H, Liu X, Bird A, et al. Comparison of the novel oral anticoagulants apixaban, dabigatran, edoxaban, and rivaroxaban in the initial and long-term treatment and prevention of venous thromboembolism: Systematic review and network meta-analysis. *PLoS One*. 2015;10:e0144856.
5. Brunetti L, Chen C, White J. Dabigatran for stroke prevention in nonvalvular atrial fibrillation: Focus in the geriatric population. *Consult Pharm J Am Soc Consult Pharm*. 2014;29:169–78.
6. Guillen C, Grandal M, Velázquez C, Maldonado V, Vázquez M. Guía de manejo diagnóstico y terapéutico de la artritis séptica en urgencias. *Arch Med*. 2013;9. <http://dx.doi.org/10.3823/098>.