




Sociedad Española
de Reumatología -
Colegio Mexicano
de Reumatología

Reumatología Clínica

www.reumatologiaclinica.org



Original

Valor de la ecografía con Doppler de poder en pacientes con artritis reumatoide en remisión clínica: ¿reclasificación de la actividad de la enfermedad?

Facundo Vergara, Santiago Ruta, Javier Rosa*, Josefina Marín, Ricardo García-Mónaco y Enrique R. Soriano

Sección de Reumatología, Servicio de Clínica Médica, Hospital Italiano de Buenos Aires, Buenos Aires, Argentina

INFORMACIÓN DEL ARTÍCULO

Historia del artículo:

Recibido el 24 de septiembre de 2016

Aceptado el 18 de enero de 2017

On-line el 18 de marzo de 2017

Palabras clave:

Artritis reumatoide

Remisión clínica

Ecografía

Doppler

R E S U M E N

Objetivos: Describir los hallazgos ecográficos en pacientes con artritis reumatoide (AR) en remisión clínica y evaluar la capacidad de la ecografía con Doppler de poder (DP) para reclasificar la actividad de la enfermedad en este grupo de pacientes.

Material y métodos: Se incluyeron pacientes consecutivos con diagnóstico de AR (criterios ACR/EULAR 2010) en remisión clínica por DAS28 (<2,6). Se evaluaron mediante ecografía 20 articulaciones de ambas manos. La señal DP fue evaluada mediante una escala semicuantitativa de 0 a 3. Se construyeron 3 índices clínico-ecográficos que denominamos ECO-DAS28 1, 2 y 3, donde el recuento de articulaciones tumefactas evaluadas clínicamente fue reemplazado por el recuento de articulaciones con señal DP positiva grado ≥ 1 , ≥ 2 o 3, respectivamente.

Resultados: Se incluyeron 86 pacientes, de los cuales 23 (26,7%) tuvieron al menos una articulación con señal DP positiva. Un 13% de los pacientes fueron reclasificados hacia baja actividad de la enfermedad aplicando el ECO-DAS28 cuando se consideraron activas las articulaciones con señal DP grado ≥ 1 , el 12% cuando se consideró actividad una señal DP ≥ 2 y el 2% de los pacientes cuando se consideró la señal DP igual a 3. Ningún paciente se reclasificó a un nivel de moderada o alta actividad.

Conclusiones: A pesar de encontrar actividad inflamatoria residual por ecografía en aproximadamente un cuarto de los pacientes con AR en remisión clínica, solo un bajo porcentaje fue reclasificado a un estado de baja actividad de la enfermedad y ninguno a un nivel de moderada o alta, aplicando los ECO-DAS28 propuestos.

© 2017 Elsevier España, S.L.U. y

Sociedad Española de Reumatología y Colegio Mexicano de Reumatología. Todos los derechos reservados.

The value of power Doppler ultrasound in patients with rheumatoid arthritis in clinical remission: Reclassifying disease activity?

A B S T R A C T

Objectives: The aim of the present study was to describe the ultrasound (US) findings in patients with rheumatoid arthritis (RA) in clinical remission, and to evaluate the ability of power Doppler (PD) US to reclassify disease activity in these patients.

Material and methods: We included consecutive patients with RA according to 2010 American College of Rheumatology/European League Against Rheumatism criteria, who were in clinical remission by the Disease Activity Score (DAS28<2.6). Twenty joints of both hands were assessed by US. PD signal was evaluated on a semi-quantitative scale from 0 to 3. Three different US-modified DAS28 (US-DAS28) were constructed, replacing the clinical swollen joint count by the PD US joint count using PD score ≥ 1 , ≥ 2 or ≥ 3 , respectively.

Keywords:

Rheumatoid arthritis

Clinical remission

Ultrasound

Doppler

* Autor para correspondencia.

Correo electrónico: javier.rosa@hospitalitaliano.org.ar (J. Rosa).

Results: Eighty-six patients were included. Twenty-three (26.7%) patients had at least one joint with abnormal US-positive PD signal. Thirteen percent of patients were reclassified to low disease activity by applying the US-DAS28 when joints were considered active with a PD signal ≥ 1 ; 12%, when a PD signal ≥ 2 was considered, and 2% of the patients were reclassified when a PD score of 3 was considered. No patients were reclassified to a level of moderate or high activity applying US-DAS28.

Conclusions: Although around a quarter of patients with RA in clinical remission showed PD US features indicating residual activity, only a small percentage were reclassified to a state of low activity and none to a level of moderate or high activity, applying the proposed US-DAS28.

© 2017 Elsevier España, S.L.U. and Sociedad Española de Reumatología y Colegio Mexicano de Reumatología. All rights reserved.

Introducción

Durante las últimas décadas la ecografía musculoesquelética se ha convertido en una herramienta de gran utilidad en la evaluación y el manejo de los pacientes con distintas afecciones reumatológicas, especialmente, en aquellos con diagnóstico de artritis reumatoide (AR)^{1,2}.

La ecografía constituye una herramienta complementaria al examen físico y, al tratarse de un método con alta sensibilidad en la detección de procesos inflamatorios, brinda una mayor información acerca del grado de compromiso articular^{3–5}, incluso en pacientes en remisión clínica. La sinovitis detectada por ecografía, y no mediante el examen clínico o en pacientes asintomáticos con diagnóstico de AR, independientemente del grado de actividad de la enfermedad, ha sido denominada «sinovitis subclínica». La ecografía ha demostrado su utilidad en la detección de cambios inflamatorios subclínicos articulares^{3,6–9}. Sin embargo, aún no está totalmente aclarado si estos hallazgos deberían conducir a una modificación en la conducta terapéutica^{10–12}.

Algunos estudios han demostrado el valor de la ecografía como predictor independiente de progresión radiográfica y desarrollo de erosiones óseas a nivel articular^{7,9,13–15}. La presencia de señal Doppler de poder (DP) tendría también un rol en la predicción de recaídas en pacientes con remisión clínica de la enfermedad^{14,16–18}.

La «estrategia del tratamiento hacia el objetivo» guiado por ecografía («*Treat to Target*» ecográfico) podría ser en un futuro cercano una alternativa válida para mejorar el tratamiento y pronóstico de los pacientes con AR^{19–22}.

Los objetivos del presente estudio fueron describir los hallazgos ecográficos en pacientes con AR en remisión clínica y evaluar la capacidad de la ecografía con DP para reclasificar el estado de actividad de la enfermedad medida por DAS28 en este grupo de pacientes.

Material y métodos

Pacientes

Se incluyeron en forma consecutiva pacientes de la práctica clínica ambulatoria de la Sección de Reumatología del Hospital Italiano de Buenos Aires, que cumplían criterios ACR/EULAR 2010²³ para el diagnóstico de AR y que se encontraban en remisión clínica de acuerdo al criterio del médico tratante y tuvieran un valor de DAS28 $< 2,6$ ²⁴.

Durante la consulta se recogieron datos clínicos y demográficos y posteriormente se realizó una evaluación ecográfica de ambas manos.

Examen clínico

Fue realizado en todos los casos por reumatólogos experimentados. Se determinó el recuento de articulaciones dolorosas²⁸,

tumefactas²⁸ y la escala visual análogica (EVA) de actividad de la enfermedad por parte del paciente. Se calculó el DAS28 utilizando la velocidad de sedimentación globular²⁴.

Evaluación ecográfica

Fue realizada en todos los casos por el mismo reumatólogo, con amplia experiencia en la técnica y desconociendo datos clínicos del paciente, el mismo día de la evaluación clínica. Se utilizó un equipo MyLab[®] 70 (Esaote) provisto de un transductor lineal multifrecuencia de 6–18 MHz. La técnica ecográfica se llevó a cabo acorde a las recomendaciones de EULAR²⁵. Se evaluaron en forma bilateral las siguientes articulaciones de manos y carpos (20 en total): carpo, 1.^a a 5.^a metacarpofalángicas y 2.^a a 5.^a interfalángicas proximales. El carpo y las articulaciones metacarpo-falángicas fueron evaluadas por abordaje dorsal y las interfalángicas proximales por abordaje palmar. El carpo fue considerado como una unidad, pudiendo comprometer al receso radio-carpiano y/o inter-carpiano. Se evaluó la presencia de distensión de la capsula articular (DCA) por escala de grises, ya sea por la presencia de líquido y/o hipertrofia sinovial, acorde a las definiciones del Grupo OMERACT²⁶.

Se determinó el grado de vascularización anormal intraarticular mediante la técnica DP, utilizando una escala semicuantitativa de 0 a 3 (grado 0: ausencia de señal DP; grado 1: presencia de una señal solitaria; grado 2: presencia de una o más señales confluentes que ocupan menos del 50% del área intraarticular; grado 3: señal que ocupa más del 50% del área de intraarticular). La configuración de los parámetros del DP estuvo acorde a las recomendaciones de expertos^{4,27}.

Se construyeron 3 índices de actividad clínico-ecográficos que denominamos ECO-DAS28 (DAS28 modificados por la ecografía): ECO-DAS28₁, ECO-DAS28₂ y ECO-DAS28₃. En la fórmula original del DAS28 se reemplazó el recuento clínico de articulaciones tumefactas por el resultado ecográfico de la señal DP intraarticular. En el ECO-DAS28₁ se consideró como tumefacta a toda articulación con señal DP ≥ 1 , en el ECO-DAS28₂, a toda articulación con señal DP ≥ 2 y en el ECO-DAS28₃ a toda articulación con señal DP grado 3. En el caso de las 8 articulaciones no evaluadas por ecografía y que están incluidas en el DAS28 (hombros, codos, interfalángicas del primer dedo y rodillas) se consideró el dato de la evaluación clínica.

El estudio fue realizado acorde a los lineamientos de la Declaración de Helsinki y el protocolo recibió aprobación del Comité de Ética de Protocolos de Investigación (CEPI) institucional para su aplicación. Todos los pacientes firmaron un consentimiento informado previo a su inclusión en el estudio.

Análisis estadístico

Se utilizaron media y desviación estándar (DE) para resumir variables continuas; número (n) y porcentaje para variables categóricas. El cálculo de los índices ECO-DAS28 fue realizado con la misma fórmula matemática empleada para el DAS28²⁴. Para las

Tabla 1
Características clínicas y demográficas de los pacientes

Características	n = 86
Mujeres, n (%)	65 (75)
Edad, media (DE)	58 (14)
Años desde el diagnóstico, media (DE)	7 (7,9)
Tratamiento con FARME, n (%)	71 (82,5)
Tratamiento con terapia biológica, n (%)	25 (29)
FR positivo, n (%)	55 (67)
Pacientes con al menos una AT, n (%)	7 (8)
Pacientes con al menos una AD, n (%)	10 (9)
DAS28, media (DE)	2,08 (0,39)
Pacientes con señal DP positiva, n (%)	23 (26,7)
ECO-DAS28 ₁ , media (DE)	2,15 (0,45)
ECO-DAS28 ₂ , media (DE)	2,13 (0,45)
ECO-DAS28 ₃ , media (DE)	2,07 (0,39)

AD: articulaciones dolorosas; AT: articulaciones tumefactas; DE: desviación estándar; DP: Doppler de poder; FARME: fármacos modificadores de la enfermedad; FR: factor reumatoideo; n: número.

correlaciones entre los índices de actividad clínicos y ecográficos se utilizó la prueba de Spearman.

Resultados

Se incluyeron un total de 86 pacientes, 65 (75%) fueron mujeres, la media (DE) de edad fue de 58 años¹⁴ y la media de duración de la enfermedad (DE) de 7 (7,9) años. Las características demográficas y clínicas de los pacientes se presentan en la [tabla 1](#).

En la evaluación clínica solo 7 pacientes tuvieron articulaciones tumefactas: 6 de ellos con afectación de una sola articulación y un paciente con 2 articulaciones inflamadas. La media (DE) de DAS28 fue de 2,08 (0,39).

Veintitrés pacientes (26,7%) presentaron al menos una articulación con señal DP positiva. De un total de 1.720 articulaciones evaluadas ecográficamente, 36 (2%) evidenciaron incremento anormal de la vascularización mediante el uso de DP. El grado de señal DP más frecuente en estos casos fue el grado 1 en el 70% de los casos (25 articulaciones) ([fig. 1](#)).

Aplicando el ECO-DAS28₁ se reclasificaron, respecto al nivel de actividad de la enfermedad, 11/86 (13%) de los pacientes, con el ECO-DAS28₂ 10/86 (12%) y, con el ECO-DAS28₃ 2/86 (2%), respectivamente. En todos los casos los pacientes fueron reclasificados hacia un nivel de baja actividad de la enfermedad y ninguno de ellos hacia moderada o alta actividad, acorde al nuevo valor de DAS28 modificado por la ecografía (ECO-DAS28) ([fig. 2](#)).

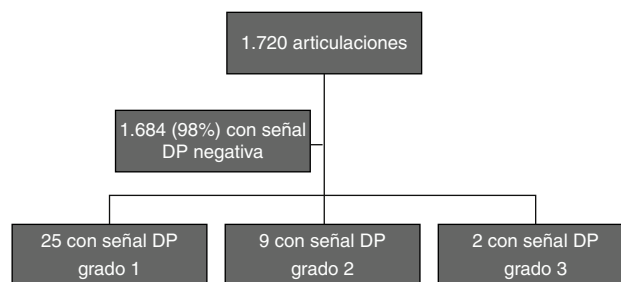


Figura 1. Hallazgos ecográficos en las articulaciones evaluadas.

Se encontró una excelente correlación entre el DAS28 y los distintos ECO-DAS28 propuestos (ρ Spearman ECO-DAS28₁: 0,90; ECO-DAS28₂: 0,91 y ECO-DAS28₃: 0,95, respectivamente; $p < 0,001$) ([fig. 3](#)).

Discusión

El presente estudio plantea un índice combinado clínico-ecográfico para la evaluación de la actividad de la enfermedad por DAS28 en pacientes con AR. Nuestro objetivo fue evaluar la actividad de la enfermedad por DAS28, reemplazando la evaluación clínica de articulaciones tumefactas por la evaluación ecográfica de las mismas. En este estudio se seleccionaron en forma arbitraria solamente las articulaciones de manos y carpos, con el objetivo de disminuir el tiempo y los costos del examen ecográfico.

El porcentaje de pacientes (26,7%) en los cuales se encontró actividad inflamatoria residual, evidenciada por la presencia de señal DP a nivel articular, fue algo más baja que la publicada en trabajos previos. Un metaanálisis de Nguyen et al. demostró la presencia de sinovitis subclínica con señal DP positiva en el 44% de pacientes con AR en remisión clínica¹⁷. Brown et al. demostraron, independientemente del criterio clínico aplicado para definir remisión, la presencia de inflamación activa por métodos de imagen³. El 73% de los pacientes en remisión clínica tenían hipertrofia sinovial por escala de grises, y el 43% incremento en la señal DP intra-articular. Los pacientes incluidos en nuestro estudio presentaron pocas articulaciones con señal DP positiva y en la gran mayoría, fue de grado 1. Nuestra prevalencia cercana al 30% es ligeramente más baja que la reportada en estos trabajos, y esto puede deberse a diferencias en la selección de los pacientes estudiados, a la diferente capacidad de evaluación clínica para detectar sinovitis en distintas articulaciones, y a diferencias en el número y la selección de las articulaciones incluidas en los diferentes estudios.

	Baja actividad	Moderada actividad	Alta actividad
Remisión por DAS28 (86)	ECO-DAS28 ¹	11/86 (13%)	0
	ECO-DAS28 ²	10/86 (12%)	0
	ECO-DAS28 ³	2/86 (2%)	0

Figura 2. Reclasificación de la actividad de la enfermedad aplicando ECO-DAS28.

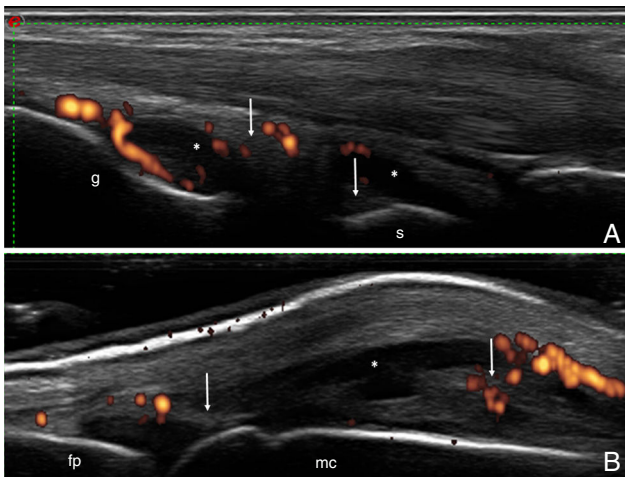


Figura 3. A) Carpo. Corte longitudinal dorsal. Distensión capsular a nivel de los recessos articulares radiocarpiano e intercarpiano, ambos con áreas de líquido sinovial (*) y áreas de proliferación sinovial (flecha), con incremento de la vascularización por Doppler de poder (grado 2). B) Articulación metacarpofalángica. Corte longitudinal dorsal. Distensión de la capsula articular con áreas de líquido sinovial (*) y áreas de proliferación sinovial (flecha), con incremento de la vascularización por Doppler de poder (grado 2). fp: falange proximal; g: grande; mc: metacarpiano; r: radio; s: semilunar.

La reclasificación de la actividad de la enfermedad, utilizando los índices ECO-DAS28 se observó en un bajo porcentaje de pacientes y en todos los casos fue desde el estado de remisión clínica hacia uno de baja actividad de la enfermedad y ninguno hacia una moderada o alta actividad.

El presente trabajo presenta algunas limitaciones que merecen ser mencionadas. En primer lugar, no fueron evaluadas por ecografía las 28 articulaciones contempladas en el DAS28, pudiendo entonces haberse omitido la presencia de actividad subclínica en algunas articulaciones. Sin embargo, varios sistemas de puntaje ecográfico con un número de articulaciones reducido han demostrado una excelente correlación con otros que incluyen mayor número de articulaciones. La mayoría de estos sistemas de puntaje incluyen al carpo y a las pequeñas articulaciones de ambas manos, las cuales fueron incluidas en nuestro estudio^{28–30}. Estos sistemas simplificados han sido validados en pacientes con AR activa para la monitorización de la respuesta terapéutica, si bien no han sido utilizados en la práctica habitual con pacientes en remisión clínica. Naredo et al. compararon diferentes sistemas de puntaje ecográficos reducidos en pacientes con AR en remisión clínica³¹. Al evaluar un recuento de 44 articulaciones, pudieron detectar la presencia de hipertrofia sinovial en un 87,8% de pacientes con DAS28 < 2,6 y en un 81,8% con SDAI < 3,3. La señal DP se detectó en el 46,3% de pacientes con DAS28 < 2,6 y en un 36,4% con SDAI < 3,3. Ellos demostraron que la evaluación ecográfica a nivel del carpo, segunda a quinta articulaciones metacarpo-falángicas, tobillo, y segunda a quinta articulaciones metatarso-falángicas fue altamente sensible para detectar sinovitis en escala de grises y por señal DP, comparada con la evaluación ecográfica de 44 articulaciones. En segundo lugar, el diseño transversal del presente estudio no permite establecer si esta reclasificación de los pacientes, aunque con baja frecuencia y hacia un estado de baja actividad de la enfermedad, podría asociarse a futuras recaídas o progresión del daño radiográfico^{13,14,16,31}. Finalmente, aunque las ecografías fueron realizadas por un reumatólogo con amplia experiencia en la técnica, la falta de una evaluación del acuerdo intra e interobservador acerca de los hallazgos ecográficos podría disminuir la validez interna del estudio.

Nuestro estudio demostró que el proceso inflamatorio articular, medido por ecografía a través del DP en manos y carpos, no fue

útil para reclasificar a los pacientes en remisión a un estado de mayor actividad. La gran mayoría de los pacientes permanecieron en el mismo estado de actividad, indicando que en estos pacientes la ecografía no cambió el parámetro más utilizado en la práctica actual para tomar decisiones terapéuticas, según las recomendaciones de tratamiento por objetivos.

En conclusión, el presente trabajo demostró actividad residual detectada por ecografía con DP en aproximadamente un cuarto de los pacientes con AR en remisión clínica, lo cual permitió la reclasificación de la actividad de la enfermedad en un bajo porcentaje de los mismos, en todos los casos hacia un estado de baja actividad de la enfermedad. Creemos que sería muy útil en este grupo de pacientes, comparar en forma prospectiva la utilidad de un índice multimodal basado en una monitorización clínico-ecográfica con un enfoque de monitorización solo clínico, y de ese modo determinar si existen ventajas con el uso de la ecografía en el seguimiento de pacientes con AR en remisión clínica.

Responsabilidades éticas

Protección de personas y animales. Los autores declaran que para esta investigación no se han realizado experimentos en seres humanos ni en animales.

Confidencialidad de los datos. Los autores declaran que han seguido los protocolos de su centro de trabajo sobre la publicación de datos de pacientes.

Derecho a la privacidad y consentimiento informado. Los autores han obtenido el consentimiento informado de los pacientes y/o sujetos referidos en el artículo. Este documento obra en poder del autor de correspondencia.

Financiación

El presente estudio fue financiado por la Sección de Reumatología del Servicio de Clínica Médica y el Servicio de Radiología del Hospital Italiano de Buenos Aires.

Conflicto de intereses

Los autores declaran no tener ningún conflicto de intereses respecto al presente estudio.

Bibliografía

- Naredo E, Iagnocco A. One year in review: Ultrasound in arthritis. *Clin Exp Rheumatol.* 2016;34:1–10.
- Bruyn GA, Naredo E, Iagnocco A, Balint PV, Backhaus M, Gandjbakhch F, et al. The OMERACT Ultrasound Working Group 10 Years On: Update at OMERACT 12. *J Rheumatol.* 2015;42:2172–6.
- Brown AK, Quinn MA, Karim Z, Conaghan PG, Peterfy CG, Hensor E, et al. Presence of significant synovitis in rheumatoid arthritis patients with disease-modifying antirheumatic drug-induced clinical remission: Evidence from an imaging study may explain structural progression. *Arthritis Rheum.* 2006;54:3761–73.
- Naredo E, Bonilla G, Gamero F, Uson J, Carmona L, Laffon A. Assessment of inflammatory activity in rheumatoid arthritis: A comparative study of clinical evaluation with grey scale and power Doppler ultrasonography. *Ann Rheum Dis.* 2005;64:375–81.
- Citera G, Arriola MS, Maldonado-Cocco JA, Rosemffet MG, Sánchez MM, Goñi MA, et al. Validation and crosscultural adaptation of an Argentine Spanish version of the health assessment questionnaire disability index. *J Clin Rheumatol.* 2004;10:110–5.
- Gärtner M, Alasti F, Supp G, Mandl P, Smolen JS, Aletaha D. Persistence of sub-clinical sonographic joint activity in rheumatoid arthritis in sustained clinical remission. *Ann Rheum Dis.* 2015;74:1–4.
- Naredo E, Valor L, de la Torre I, Martínez-Barrio J, Hinojosa M, Aramburu F, et al. Ultrasound joint inflammation in rheumatoid arthritis in clinical remission: How many and which joints should be assessed? *Arthritis Care Res (Hoboken).* 2013;65:512–7.

8. Wakefield RJ, Green MJ, Marzo-Ortega H, Conaghan PG, Gibbon WW, McGonagle D, et al. Should oligoarthritis be reclassified? Ultrasound reveals a high prevalence of subclinical disease. *Ann Rheum Dis.* 2004;63:382–5.
9. Kawashiri SY, Suzuki T, Nakashima Y, Horai Y, Okada A, Iwamoto N, et al. Ultrasonographic examination of rheumatoid arthritis patients who are free of physical synovitis: Power Doppler subclinical synovitis is associated with bone erosion. *Rheumatol (Oxford).* 2014;53:562–9.
10. Antonietta MD, Terslev L, Wakefield R, Østergaard M, Balint P, to Professor Paul Emery C. Novel algorithms for the pragmatic use of ultrasound in the management of patients with rheumatoid arthritis: From diagnosis to remission. *Ann Rheum Dis.* 2016;75:1–7.
11. Haavardsholm EA, Aga AB, Olsen IC, Lillegraven S, Hammer HB, Uhlig T, et al. Ultrasound in management of rheumatoid arthritis: ARCTIC randomised controlled strategy trial. *BMJ.* 2016;354:i4205.
12. Dale J, Stirling A, Zhang R, Purves D, Foley J, Sambrook M, et al. Targeting ultrasound remission in early rheumatoid arthritis: The results of the TaSER study, a randomised clinical trial. *Ann Rheum Dis.* 2016;75:1043–50.
13. Brown AK, Conaghan PG, Karim Z, Quinn MA, Ikeda K, Peterfy CG, et al. An explanation for the apparent dissociation between clinical remission and continued structural deterioration in rheumatoid arthritis. *Arthritis Rheum.* 2008;58:2958–67.
14. Foltz V, Gandjbakhch F, Etchepare F, Rosenberg C, Tanguy ML, Rozenberg S, et al. Power doppler ultrasound, but not low-field magnetic resonance imaging, predicts relapse and radiographic disease progression in rheumatoid arthritis patients with low levels of disease activity. *Arthritis Rheum.* 2012;64:67–76.
15. Dougados M, Deveuchelle-Pensec V, Ferlet JF, Jousse-Joulin S, D'Agostino MA, Backhaus M, et al. The ability of synovitis to predict structural damage in rheumatoid arthritis: A comparative study between clinical examination and ultrasound. *Ann Rheum Dis.* 2013;72:665–71.
16. Peluso G, Michelutti A, Bosello S, Gremese E, Tulusso B, Ferraccioli G. Clinical and ultrasonographic remission determines different chances of relapse in early and long standing rheumatoid arthritis. *Ann Rheum Dis.* 2011;70:172–5.
17. Nguyen H, Ruyssen-Witrand A, Gandjbakhch F, Constantin A, Foltz V, Cantagrel A. Prevalence of ultrasound-detected residual synovitis and risk of relapse and structural progression in rheumatoid arthritis patients in clinical remission: A systematic review and meta-analysis. *Rheumatology (Oxford).* 2014;53:2110–8.
18. Iwamoto T, Ikeda K, Hosokawa J, Yamagata M, Tanaka S, Norimoto A, et al. Prediction of relapse after discontinuation of biologic agents by ultrasonographic assessment in patients with rheumatoid arthritis in clinical remission: High predictive values of total gray-scale and power doppler scores that represent residual synovial. *Arthritis Care Res (Hoboken).* 2014;66:1576–81.
19. Zufferey P, Brulhart L, Tamborini G, Finckh A, Scherer A, Moller B, et al. Ultrasound evaluation of synovitis in RA: Correlation with clinical disease activity and sensitivity to change in an observational cohort study. *Joint Bone Spine.* 2013;81:6–11.
20. Geng Y, Han J, Deng X, Zhang Z. Deep clinical remission: An optimised target in the management of rheumatoid arthritis? Experience from an ultrasonography study. *Clin Exp Rheumatol.* 2016;34:581–6.
21. Horton SC, Tan AL, Freeston JE, Wakefield RJ, Buch MH, Emery P. Discordance between the predictors of clinical and imaging remission in patients with early rheumatoid arthritis in clinical practice: Implications for the use of ultrasound within a treatment-to-target strategy. *Rheumatology (Oxford).* 2016;55:1177–87.
22. Saleem B, Brown AK, Keen H, Nizam S, Freeston J, Wakefield R, et al. Should imaging be a component of rheumatoid arthritis remission criteria? A comparison between traditional and modified composite remission scores and imaging assessments. *Ann Rheum Dis.* 2011;70:792–8.
23. Aletaha D, Neogi T, Silman AJ, Funovits J, Felson DT, Bingham CO, et al. 2010 Rheumatoid arthritis classification criteria: An American College of Rheumatology/European League Against Rheumatism collaborative initiative. *Arthritis Rheum.* 2010;62:2569–81.
24. Prevoost ML, van't Hof MA, Kuper HH, van Leeuwen MA, van de Putte LB, van Riel PL. Modified disease activity scores that include twenty-eight-joint counts. Development and validation in a prospective longitudinal study of patients with rheumatoid arthritis. *Arthritis Rheum.* 1995;38:44–8.
25. Backhaus M, Burmester GR, Gerber T, Grassi W, Machold KP, Swen WA, et al. Guidelines for musculoskeletal ultrasound in rheumatology. *Ann Rheum Dis.* 2001;60:641–9.
26. Wakefield RJ, Balint PV, Szkudlarek M, Filippucci E, Backhaus M, D'Agostino MA, et al. Musculoskeletal ultrasound including definitions for ultrasonographic pathology. *J Rheumatol.* 2005;32:2485–7.
27. Gutierrez M, Filippucci E, Salaffi F, di Geso L, Grassi W. Differential diagnosis between rheumatoid arthritis and psoriatic arthritis: The value of ultrasound findings at metacarpophalangeal joints level. *Ann Rheum Dis.* 2011;70:1111–4.
28. Naredo E, Rodríguez M, Campos C, Rodríguez-Heredia JM, Medina JA, Giner E, et al. Validity, reproducibility, and responsiveness of a twelve-joint simplified power Doppler ultrasonographic assessment of joint inflammation in rheumatoid arthritis. *Arthritis Care Res (Hoboken).* 2008;59:515–22.
29. Naredo E, Gamero F, Bonilla G, Uson J, Carmona L, Laffon A. Ultrasonographic assessment of inflammatory activity in rheumatoid arthritis: Comparison of extended versus reduced joint evaluation. *Clin Exp Rheumatol.* 2005;23:881–4.
30. Rosa J, Ruta S, Saucedo C, Navarta DA, Catoggio LJ, García-Mónaco R, et al. Does a simplified 6-joint ultrasound index correlate well enough with the 28-Joint Disease Activity Score to be used in clinical practice? *J Clin Rheumatol.* 2016;22:179–83.
31. Scire CA, Montecucco C, Codullo V, Epis O, Todoerti M, Caporali R. Ultrasonographic evaluation of joint involvement in early rheumatoid arthritis in clinical remission: Power Doppler signal predicts short-term relapse. *Rheumatology (Oxford).* 2009;48:1092–7.