

Anahy M. Brandy-García^{a,*}, Iván Cabezas-Rodríguez^a,
Daniel Caravia-Durán^b y Luis Caminal-Montero^b

^a Servicio de Reumatología, Hospital Universitario Central de Asturias, Oviedo, Asturias, España

^b Unidad de Enfermedades Autoinmunes Sistémicas, Unidad de Gestión Clínica de Medicina Interna, Hospital Universitario Central de Asturias, Oviedo, Asturias, España

* Autor para correspondencia.

Correo electrónico: anahymbg@gmail.com (A.M. Brandy-García).

<http://dx.doi.org/10.1016/j.reuma.2017.03.001>

1699-258X/

© 2017 Elsevier España, S.L.U. y Sociedad Española de Reumatología y Colegio Mexicano de Reumatología. Todos los derechos reservados.

Síndrome sarcoidosis-linfoma



Sarcoidosis-lymphoma syndrome

Sr. Editor:

Hemos leído con sumo interés el trabajo «Síndrome sarcoidosis-linfoma», de Brandy-García et al., publicado recientemente en REUMATOLOGÍA CLÍNICA¹, en el que se realiza una revisión histórica de la primera descripción y de las posteriores comunicaciones en España, que han contribuido en el conocimiento de esta entidad. En su trabajo, resalta la dificultad en el diagnóstico diferencial entre ambas enfermedades, en especial establecen una complejidad en el diagnóstico de neurosarcoidosis, ante la inespecificidad de las pruebas de imagen, así como la dificultad para obtener un estudio anatomopatológico.

Los autores han sabido sintetizar y analizar los aspectos más importantes y controvertidos con los que se enfrentan día a día los médicos responsables de estos pacientes; sin embargo, aun compartiendo las conclusiones, merece una consideración con respecto a las pruebas diagnósticas y hemos de puntualizar cuando hablan de punción lumbar normal y una citometría en la que se reconoce una población linfocitaria T, no quedando claro a que muestra corresponde el estudio realizado por citometría.

En este caso, especialmente se debe admitir ante la ausencia de un estudio histológico, la dificultad evidente para diferenciar solo con la clínica y las pruebas de imagen, el diagnóstico definitivo. Sin embargo, la inaccesibilidad para la obtención de un diagnóstico histológico, no debe ser una barrera que retrase el diagnóstico y el tratamiento en estos casos.

Por ello, consideramos relevante destacar la necesidad de realizar una citometría de flujo en el líquido cefalorraquídeo^{2,3}, siempre

que no exista contraindicación para ello, en aquellos pacientes con antecedentes de sarcoidosis y sospecha de afectación del sistema nervioso central, para obtener datos confirmatorios y más precisos sobre el diagnóstico más apropiado.

Estamos de acuerdo con los autores en la falta de evidencia científica sobre el tema. Por ello, queremos felicitarles ante la atractiva aportación que supone su publicación para avanzar en el diagnóstico de esta entidad.

Bibliografía

1. Brandy-García AM, Caminal-Montero L, Fernández-García MS, Saiz Ayala A, Cabezas-Rodríguez I, Morante-Bolado I. Síndrome sarcoidosis-linfoma. Reumatol Clin. 2016;12:339-41.
2. Craig FE, Foon KA. Flow cytometric immunophenotyping for hematologic neoplasms. Blood. 2008;111:3941-67.
3. Pillai V, Dorfman DM. Flow cytometry of nonhematopoietic neoplasms. Acta Cytol. 2016;60:336-43.

María Mar Herráez-Albendea^{a,*} y María Castillo Jarilla-Fernández^b

^a Servicio de Hematología, Hospital de Santa Bárbara, Puertollano, Ciudad Real, España

^b Servicio de Hematología, Hospital General de Ciudad Real, Ciudad Real, España

* Autor para correspondencia.

Correo electrónico: marherraez@gmail.com

(M.M. Herráez-Albendea).

<http://dx.doi.org/10.1016/j.reuma.2017.01.016>

1699-258X/

© 2017 Elsevier España, S.L.U. y Sociedad Española de Reumatología y Colegio Mexicano de Reumatología. Todos los derechos reservados.

Rupus y hepatitis autoinmune: una asociación infrecuente



Rhupus and autoimmune hepatitis: A rare association

Sr. Editor:

Los síndromes de superposición son entidades infrecuentes en las que se reúnen criterios diagnósticos de más de una enfermedad autoinmune sistémica en un mismo paciente¹. Diferenciándose de las enfermedades mixtas del tejido conectivo (EMTC), en las que, si bien se presentan algunas características clínicas o serológicas, no completan criterios diagnósticos para ser tipificadas dentro de una enfermedad definida^{1,2}.

Se define como *rhupus* a la entidad en la que se presenta una sobreposición de lupus eritematoso sistémico (LES) y artritis reumatoide (AR), siendo la incidencia menor al 1% de la población

con LES^{1,2}. La hepatitis autoinmune (HAI), es una hepatitis crónica de curso progresivo de carácter autoinmune, cuya prevalencia es relativamente baja, afectando alrededor de 16,9 por cada 100.000 habitantes³.

Se presenta el caso de una paciente mujer de 30 años de edad, con antecedente de artritis reumatoide que acude al hospital por presentar pielonefritis aguda, se inicia cobertura antibiótica y tratamiento sintomático, responde favorablemente. Cuatro días después presenta dolor en hipogastrio e hipocondrio derecho, náuseas, vómitos, palidez, dolor y rigidez en articulación MCF (con sinovitis) y coxofemoral bilateral, síndrome del ojo rojo, eritema malar y fotosensibilidad.

Exámenes auxiliares: albumina: 4 g/dl; globulina: 4 g/dl; IgG: 1.660,4 mg/dl; IgM: 473,0 mg/dl; ANA: positivo patrón homogéneo 1/400; SS-A nativo⁺⁺⁺; dsDNA⁺⁺; RNP70: negativo; RNP A: negativo; RNP C: negativo; Scl 70: negativo; PM-Scl: negativo; JO-1: negativo; centrómero B: negativo; complemento sérico

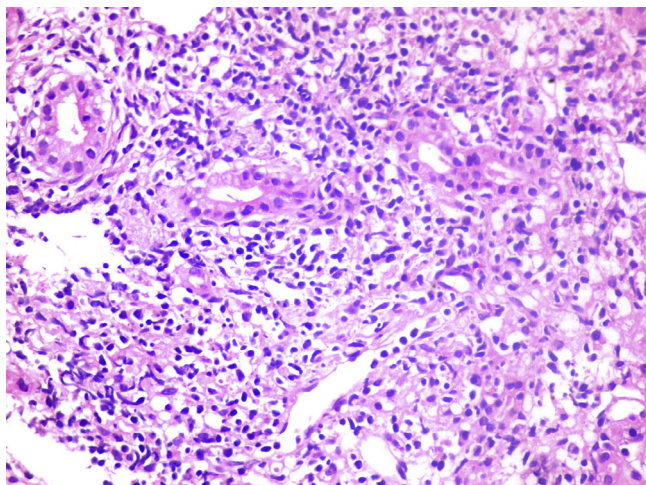


Figura 1. Necrosis en sacabocado con daño al hepatocito. Lesión necro inflamatoria.

C3-C4: disminuido; coagulante lúpico (caolín): 0,83 (-); anticardiolipina IgG: 12 (+); anticardiolipina IgM: 19 (+), y B2GPI: no cuantificado.

Bilirrubina total: 1,5 mg/dl (0,4-1,2 mg/dl); **bilirrubina directa:** 1 mg/dl (0-0,3 mg/dl); **TGO:** 31 U/l; **TGP:** 25 U/l; **gamma glutamil transferasa:** 61 U/l; **tiempo de protrombina:** 13,9s; **INR:** 1,22; **antígeno Australia HBsAg:** negativo; **anti-VHC:** negativo; **anti-VHA IgM:** negativo; **factor reumatoideo:** 21; **VSG:** 66 mm/h; **antimúsculo liso (+)**, y **anti-LKM:** negativo.

Ecografía abdominal: hepatopatía difusa crónica y hepatomegalia, nefropatía difusa derecha y nefromegalia.

Ecografía de partes blandas: distensión capsular con derrame, sinovitis a nivel de articulaciones metacarpo falángicas proximales compatibles con artritis reumatoide.

Biopsia hepática: arquitectura hepática alterada, con espacios porta ensanchados por proceso inflamatorio crónico linfomononuclear que dañan la capa limitante. Presencia de necrosis en sacabocado-hepatitis de interfase, focos necro inflamatorios, plasmocitosis leve, hepatocitos reactivos binucleados, trabécula desordenada (fig. 1). Hallazgos son consistentes con una hepatopatía crónica en actividad.

Se evidenció sintomatología sugerente de LES por lo que solicitó un perfil inmunológico que posteriormente corroboraría el diagnóstico, esto junto con el antecedente de AR y la evidencia ecográfica de partes blandas orientarían al diagnóstico de *rhupus*. Los pacientes con *rhupus* a menudo inician con el diagnóstico de AR y posteriormente desarrollan signos secundarios a LES⁴. El cuadro clínico que manifiesta el LES en el *rhupus* son: fotosensibilidad de la piel, eritema malar, alopecia, alteraciones hematológicas como leucopenia y trombocitopenia. El compromiso renal y neurológico es infrecuente^{5,6}.

Llamó la atención la hepatopatía difusa, la hipergammaglobulinemia y la presencia de anticuerpos anti-musculo liso, ante la sospecha de una HAI se solicitó la biopsia hepática. Los hallazgos fueron consistentes con una hepatitis de interfase con infiltrado mononuclear se evaluaron los criterios simplificados de HAI⁷ y el resultado fue positivo con un score de 7.

La presencia de anticuerpos antifosfolípidos (aFL) planteó la sospecha de un síndrome antifosfolípido, sin embargo la ausencia de manifestaciones clínicas o antecedentes obstétricos lo descartó. Un estudio encontró que hasta un 3% de los pacientes con hepatopatías autoinmunes presentan aFL, aunque este resultado no fue significativo⁸.

En conclusión, la superposición de *rhupus* y hepatitis autoinmune es una condición infrecuente que requiere la sospecha por parte del clínico, un manejo multidisciplinario para un tratamiento oportuno.

Autoría

EZFy DLO participaron en la concepción del artículo, en la redacción del artículo y revisión crítica del artículo, todos los autores aprobaron el artículo para publicar.

Bibliografía

1. Amezcua-Gerra LM. Overlap between systemic lupus erythematosus and rheumatoid arthritis: Is it real or just an illusion? *J Rheumatol.* 2009;36:4-6.
2. Carrillo-Náñez L, Huaranga-Marcelo J, Carrillo-García. *Rhupus* en un paciente varón. *Rev Soc Peru Med Interna.* 2012;25:131.
3. Zubieta-Rodríguez R, Gómez-Correa J, Rodríguez-Amaya R. Cirrosis hepática por hepatitis autoinmune: serie de casos y revisión de la literatura. *Med Uis.* 2016;29:175-82.
4. Simon JA, Seeded J, Cabiedes J, Ruiz Morales J, Alcocer J. Clinical and immunogenetic characterization of Mexican patients with 'rhupus'. *Lupus.* 2002;11:287-92.
5. Suárez Pichilingue G, Gutierrez Campos J, Cieza Zevallos J. Características clínicas y hallazgos histopatológicos de glomerulonefritis lúpica en pacientes con *Rhupus* en el Hospital Nacional Arzobispo Loayza en los años 2003 al 2009. *Acta Med Per.* 2011;28:79-81.
6. García-Torres ML, Primo J, Ortuño JA, Martínez M, Antón MD, Zaragoza A, et al. Estudio clínico de la hepatitis autoinmune en el adulto en Valencia. *Rev Esp Enferm Dig.* 2008;100:400-4.
7. Hennes EM, Zeniya M, Czaja AJ, Pares A, Dalekos GN, Krawitt EL, et al. Simplified diagnostic criteria for autoimmune hepatitis. *Hepatology.* 2008;48:169-76.
8. de Larrañaga GF, Harris N, Pierangeli SS, Alonso BS, Schroder T, Fainboim H. Low prevalence of autoimmune antiphospholipid antibodies in hepatic diseases. *Medicina (B Aires).* 2000;60:919-22.

Ernesto Zavala-Flores^{a,*} y David Loja-Oropeza^b

^a Universidad San Martín de Porres, Lima, Perú

^b Hospital Nacional Arzobispo Loayza, Lima, Perú

* Autor para correspondencia.

Correo electrónico: ernestozav123@gmail.com (E. Zavala-Flores).

<http://dx.doi.org/10.1016/j.reuma.2017.02.007>

1699-258X/

© 2017 Elsevier España, S.L.U. y Sociedad Española de Reumatología y Colegio Mexicano de Reumatología. Todos los derechos reservados.