



Sociedad Española
de Reumatología -
Colegio Mexicano
de Reumatología

Reumatología Clínica

www.reumatologiaclinica.org



Cartas al Editor

Síndrome de Miescher: una causa poco frecuente de tumefacción labial



Miescher syndrome: An uncommon cause of recurrent swelling of the lips

Sr. Editor:

La queilitis granulomatosa o síndrome de Miescher (SM) es una entidad infrecuente, caracterizada por tumefacción labial recurrente cuya causa y patogenia son desconocidas. Se encuentra dentro del espectro de las granulomatosis orofaciales, cuyo paradigma es el síndrome Melkersson-Rosenthal, en los casos que se acompañan de afectación del nervio facial junto con lengua fisurada¹.

Se presenta el caso de una mujer de 45 años, con antecedentes personales de hipertensión arterial en tratamiento con atenolol desde hace varios años, que consultó por cuadro recurrente de edema labial y dolor urente a ese nivel. La paciente asociaba malestar general sin fiebre ni sensación distérmica. Negaba síndrome constitucional, diarrea o dolor abdominal ni antecedentes tóxicos o epidemiológicos de interés. No había introducción de nuevos fármacos.

A la inspección se observó la presencia de tumefacción labial sin aftas ni otras lesiones asociadas. La exploración dirigida del nervio facial y la morfología de la lengua fueron rigurosamente normales. La exploración cardio-pulmonar fue normal. Se realizó una biopsia del labio superior donde se documentó una dermatitis granulomatosa con infiltrado de predominio perivascular superficial y profundo de componente mixto. Las tinciones en la biopsia para bacilos ácido-alcohol resistentes y hongos fueron negativas.

Se realizó la intradermorreacción del Mantoux que fue negativa, así como las pruebas treponémicas (VDRL) y las serologías para VHB, VHC y VIH. Se completó el estudio sistémico con una analítica incluyendo: enzima convertidora de angiotensina, anticuerpos antinucleares, nucleolares, anticuerpos nucleares extractables totales, anticuerpos anticitoplasma de neutrófilos, inmunoglobulinas y velocidad de sedimentación globular, siendo todos los resultados normales o negativos. La radiografía de tórax mostró una silueta mediastínica normal sin la presencia de adenopatías.

La respuesta a glucocorticoides fue muy favorable con la desaparición de la tumefacción y de los episodios de edema labial. Sin embargo, a las 6 semanas la paciente presentó una clínica similar que coincidió con la disminución de la dosis esteroidea.

Se inició tratamiento con dapsona con mejoría posterior de la sintomatología.

El SM aparece como una forma incompleta del síndrome de Melkersson-Rosenthal en un 28% de los pacientes². En general, el SM es una enfermedad infrecuente con especial predilección por la segunda o tercera décadas de la vida, aunque se han descrito casos a cualquier edad³. Afecta característicamente al labio superior y con menor frecuencia al inferior, aunque se ha observado la afectación de otras regiones de la cavidad oral de forma anecdótica. La forma de presentación más frecuente consiste en la tumefacción aguda y sintomática de los labios de horas a días de duración. El diagnóstico de confirmación se realiza mediante los hallazgos de granulomas no necrosantes e infiltración linfocítica perivascular en la biopsia de la zona afecta⁴. Otras enfermedades de etiología granulomatosa como la sarcoidosis, la tuberculosis o la enfermedad inflamatoria intestinal se deben tener en cuenta en el diagnóstico diferencial y deben ser descartadas⁵.

No existe un tratamiento ideal para esta enfermedad. Se han descrito múltiples estrategias terapéuticas incluyendo los glucocorticoides intralesionales o sistémicos, así como otras opciones como tetraciclinas orales, talidomida, dapsona o terapia biológica (anti-TNF α) con resultados diversos⁶.

A pesar de su rareza, se debe tener en cuenta el SM en el diagnóstico diferencial del edema labial recurrente. El estudio histológico resulta fundamental para poder realizar el diagnóstico definitivo de la enfermedad. El tratamiento con corticoides es muy efectivo, sin embargo, como ocurre en otras enfermedades inmunomediadas, es recomendable añadir otro tratamiento de fondo. A pesar de los pocos casos descritos con dapsona, este fármaco a dosis de 50 mg al día, puede ser una alternativa útil en el SM como ilustra la experiencia de nuestro caso.

Bibliografía

1. Rogers RS 3rd. Granulomatous cheilitis, Melkersson-Rosenthal syndrome, and orofacial granulomatosis. Arch Dermatol. 2000;136:1557–8.
2. Worsaae N, Christensen KC, Schiodt M, Reibel J. Melkersson-Rosenthal syndrome and cheilitis granulomatosa. A clinicopathological study of thirty-three patients with special reference to their oral lesions. Oral Surg Oral Med Oral Pathol. 1982;54:404–13.
3. Van der Waal RI, Schulten EA, van de Scheur MR, Wauters IM, Starink TM, van der Waal I. Cheilitis granulomatosa. J Eur Acad Dermatol Venereol. 2001;15:519–23.
4. Miest R, Bruce A, Rogers RS 3rd. Orofacial granulomatosis. Clin Dermatol. 2016;34:505–13.
5. Rogers RS 3rd. Melkersson-Rosenthal syndrome and orofacial granulomatosis. Dermatol Clin. 1996;14:371–9.
6. Martínez Martínez ML, Azaña-Defez JM, Pérez-García LJ, López-Villaescusa MT, Rodríguez Vázquez M, Faura Berruga C. Queilitis granulomatosa. Presentación de 6 casos y revisión de la literatura. Actas Dermosifiliogr. 2012;103:718–24.

Andrés González-García^{a,*}, Ignacio Barbolla Díaz^a,
Walter Alberto Sifuentes Giraldo^b y José Luis Patier-de la Peña^a

^a Servicio de Medicina Interna, Hospital Universitario Ramón y Cajal, Madrid, España

^b Servicio de Reumatología, Hospital Universitario Ramón y Cajal, Madrid, España

* Autor para correspondencia.

Correo electrónico: andres.gonzalez.garcia@hotmail.com
(A. González-García).

<http://dx.doi.org/10.1016/j.reuma.2017.03.003>

1699-258X/

© 2017 Elsevier España, S.L.U. y Sociedad Española de Reumatología y Colegio Mexicano de Reumatología. Todos los derechos reservados.

Hemartrosis por escorbuto



Hemarthrosis and scurvy

Sr. Editor:

El hemartros hace referencia a la presencia de sangre intraarticular y su forma habitual de presentación es la monoartritis aguda, generalmente de la rodilla. El diagnóstico diferencial de un hemartros espontáneo incluye trastornos de la coagulación, neoplasias, sinovitis vellonodular pigmentada, vasculitis, artritis reumatoide y las enfermedades por depósito de cristales de pirofosfato de calcio o hidroxapatita, entre otras causas¹.

Por otro lado, el escorbuto es una enfermedad provocada por la deficiencia de la vitamina C o ácido ascórbico, vitamina hidrosoluble implicada en la síntesis de colágeno a través de la hidroxilación de lisina y prolina en el precolágeno². El diagnóstico del escorbuto es clínico y es preciso realizar un amplio diagnóstico diferencial con diversas enfermedades, en especial con las vasculitis al ser la púrpura cutánea una de sus manifestaciones clínicas más características³.

Presentamos el caso de un varón de 42 años con antecedente de esquizofrenia paranoide, que acude al servicio de urgencias por dolor y tumefacción progresiva de la rodilla izquierda de 2 semanas de evolución. No refería traumatismo previo. La

exploración mostró gingivitis, lesiones purpúricas cutáneas y artritis de la rodilla izquierda.

Se realizó una artrocentesis que mostró un líquido hemático (hematíes 940.000 μ l, células nucleadas 24.550 μ l —linfocitos 11% y neutrófilos 89%— y proteínas 56 g/l). La radiología simple de la rodilla fue normal, y en una RMN se observó abundante derrame articular e importante infiltrado edematoso circunferencial intraarticular, que se describió como compatible con hemartros, sin otros hallazgos patológicos (fig. 1). Por otro lado, también se realizó una biopsia de las lesiones purpúricas cutáneas, que mostró extravasación hemática y siderófagos sin infiltrado inflamatorio.

Los ANA, ANCA, cultivos de líquido articular, serologías de virus hepatotropos y VIH, así como estudio de coagulación, análisis generales y reactantes de fase aguda fueron negativos o normales. En la anamnesis dirigida refería realizar una dieta restrictiva, alimentándose únicamente de leche y yogures, así como episodios previos de hemorragias gingivales.

Los niveles séricos de vitamina C fueron <0,10 mg/dl (valores normales: 0,4-2 mg/dl).

Tras el diagnóstico del escorbuto se inició tratamiento con suplementos de vitamina C y una dieta supervisada. La evolución fue buena, con una rápida mejoría de las lesiones cutáneas y resolución del hemartros.

En la actualidad el escorbuto es una entidad rara en los países desarrollados⁴, pero el reumatólogo habrá de considerarla ante un hemartros espontáneo, sobre todo si están presentes otras manifestaciones hemorrágicas o trastornos alimentarios, teniendo en cuenta que el diagnóstico definitivo suele confirmarse *a posteriori*, ya que los niveles de vitamina C no se realizan de forma rutinaria.

En resumen, el escorbuto es una enfermedad carencial muy rara en los países occidentales, aunque todavía puede observarse en algunos enfermos psiquiátricos y alcohólicos con trastornos de la alimentación. Con este caso pretendemos recordar esta entidad como causa de enfermedad reumática, y aunque poco frecuente, debemos de tenerla en cuenta como diagnóstico diferencial ante un hemartros. La clave diagnóstica todavía está en la exploración física y la anamnesis, siendo las pruebas complementarias habituales exclusivamente una ayuda para excluir otros procesos.

Bibliografía

1. Baker DG, Schumacher HR Jr. Acute monoarthritis. *N Engl J Med.* 1993;329:1013–20.
2. Mertens MT, Gertner E. Rheumatic manifestations of scurvy: A report of three recent cases in a major urban center and a review. *Semin Arthritis Rheum.* 2011;41:286–90.
3. Pangan AL, Robinson D. Hemarthrosis as initial presentation of scurvy. *J Rheumatol.* 2001;28:1923–5.
4. Magiorkinis E, Beloukas A, Diamantis A. Scurvy: Past, present, and future. *Eur J Intern Med.* 2011;22:147–52.

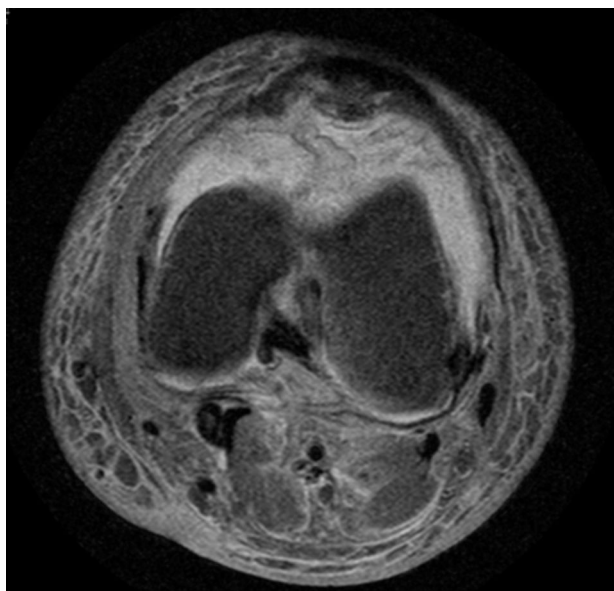


Figura 1. RMN secuencia T2 corte coronal de la rodilla izquierda. Se observa hipersignal en región anterior en diferentes fases compatible con hemartros.